**Über dieses Buch**

Dies ist ein digitales Exemplar eines Buches, das seit Generationen in den Regalen der Bibliotheken aufbewahrt wurde, bevor es von Google im Rahmen eines Projekts, mit dem die Bücher dieser Welt online verfügbar gemacht werden sollen, sorgfältig gescannt wurde.

Das Buch hat das Urheberrecht überdauert und kann nun öffentlich zugänglich gemacht werden. Ein öffentlich zugängliches Buch ist ein Buch, das niemals Urheberrechten unterlag oder bei dem die Schutzfrist des Urheberrechts abgelaufen ist. Ob ein Buch öffentlich zugänglich ist, kann von Land zu Land unterschiedlich sein. Öffentlich zugängliche Bücher sind unser Tor zur Vergangenheit und stellen ein geschichtliches, kulturelles und wissenschaftliches Vermögen dar, das häufig nur schwierig zu entdecken ist.

Gebrauchsspuren, Anmerkungen und andere Randbemerkungen, die im Originalband enthalten sind, finden sich auch in dieser Datei – eine Erinnerung an die lange Reise, die das Buch vom Verleger zu einer Bibliothek und weiter zu Ihnen hinter sich gebracht hat.

**Nutzungsrichtlinien**

Google ist stolz, mit Bibliotheken in partnerschaftlicher Zusammenarbeit öffentlich zugängliches Material zu digitalisieren und einer breiten Masse zugänglich zu machen. Öffentlich zugängliche Bücher gehören der Öffentlichkeit, und wir sind nur ihre Hüter. Nichtsdestotrotz ist diese Arbeit kostspielig. Um diese Ressource weiterhin zur Verfügung stellen zu können, haben wir Schritte unternommen, um den Missbrauch durch kommerzielle Parteien zu verhindern. Dazu gehören technische Einschränkungen für automatisierte Abfragen.

Wir bitten Sie um Einhaltung folgender Richtlinien:

+ *Nutzung der Dateien zu nichtkommerziellen Zwecken* Wir haben Google Buchsuche für Endanwender konzipiert und möchten, dass Sie diese Dateien nur für persönliche, nichtkommerzielle Zwecke verwenden.

+ *Keine automatisierten Abfragen* Senden Sie keine automatisierten Abfragen irgendwelcher Art an das Google-System. Wenn Sie Recherchen über maschinelle Übersetzung, optische Zeichenerkennung oder andere Bereiche durchführen, in denen der Zugang zu Text in großen Mengen nützlich ist, wenden Sie sich bitte an uns. Wir fördern die Nutzung des öffentlich zugänglichen Materials für diese Zwecke und können Ihnen unter Umständen helfen.

+ *Beibehaltung von Google-Markenelementen* Das "Wasserzeichen" von Google, das Sie in jeder Datei finden, ist wichtig zur Information über dieses Projekt und hilft den Anwendern weiteres Material über Google Buchsuche zu finden. Bitte entfernen Sie das Wasserzeichen nicht.

+ *Bewegen Sie sich innerhalb der Legalität* Unabhängig von Ihrem Verwendungszweck müssen Sie sich Ihrer Verantwortung bewusst sein, sicherzustellen, dass Ihre Nutzung legal ist. Gehen Sie nicht davon aus, dass ein Buch, das nach unserem Dafürhalten für Nutzer in den USA öffentlich zugänglich ist, auch für Nutzer in anderen Ländern öffentlich zugänglich ist. Ob ein Buch noch dem Urheberrecht unterliegt, ist von Land zu Land verschieden. Wir können keine Beratung leisten, ob eine bestimmte Nutzung eines bestimmten Buches gesetzlich zulässig ist. Gehen Sie nicht davon aus, dass das Erscheinen eines Buchs in Google Buchsuche bedeutet, dass es in jeder Form und überall auf der Welt verwendet werden kann. Eine Urheberrechtsverletzung kann schwerwiegende Folgen haben.

**Über Google Buchsuche**

Das Ziel von Google besteht darin, die weltweiten Informationen zu organisieren und allgemein nutzbar und zugänglich zu machen. Google Buchsuche hilft Lesern dabei, die Bücher dieser Welt zu entdecken, und unterstützt Autoren und Verleger dabei, neue Zielgruppen zu erreichen. Den gesamten Buchtext können Sie im Internet unter `http://books.google.com` durchsuchen.

THE LIBRARY
OF THE

CLASS S610.5
BOOK D44

Digitized by Google

Digitized by Google

Digitized by Google

# Dermatologische Zeitschrift

## Begründet von O. LASSAR

Unter Mitwirkung von

**A. Alexander**-Berlin; **J. Almkvist**-Stockholm; **Ed. Arning**-Hamburg; **F. Bering**-Essen; **S. Bettmann**-Heidelberg; **B. Bloch**-Zürich; **C. Bruhns**-Berlin; **A. Buschke**-Berlin; **C. Cronquist**-Malmö; **J. Darier**-Paris; **K. Dohi**-Tokio; **S. Ehrmann**-Wien; **J. Fabry**-Dortmund; **W. Frieboes**-Rostock; **W. Gennerich**-Kiel; **C. Grouven**-Halle; **L. Hauck**-Erlangen; **J. Heller**-Berlin; **W. Heuck**-München; **H. Hübner**-Elberfeld; **A. Jesionek**-Gießen; **F. Juliusberg**-Posen; **F. Kyrle**-Wien; **A. Lanz**-Moskau; **P. Linser**-Tübingen; **F. Lewandowsky**-Basel; **R. Matzenauer**-Graz; **E. Meirowsky**-Köln a. Rh.; **P. Mulzer**-Straßburg; **G. Nobl**-Wien; **A. Pasini**-Mailand; **F. Pinkus**-Berlin; **R. Polland**-Graz; **C. Rasch**-Kopenhagen; **E. Riecke**-Göttingen; **G. Rost**-Freiburg; **A. Ruete**-Marburg; **J. Schaeffer**-Breslau; **G. Scherber**-Wien; **H. E. Schmidt**-Berlin; **W. Scholtz**-Königsberg i. Pr.; **B. Spiethoff**-Jena; **C. Stern**-Düsseldorf; **E. Tomaszewski**-Berlin; **L. Török**-Budapest; **H. Vörner**-Leipzig; **J. Werther**-Dresden; **Ch. J. White**-Boston; **J. Zeisler**-Chicago; **K. Zieler**-Würzburg; **F. Zinsser**-Köln a. R.

und in Gemeinschaft mit

**G. Arndt** Straßburg **A. Blaschko** Berlin **S. Ehrmann** Wien **K. Herxheimer** Frankfurt a. M. **V. Klingmüller** Kiel

Herausgegeben von

**Erich Hoffmann**

Bonn.

**Bd. XXVI.**

Mit zahlreichen Abbildungen im Text und 9 Tafeln.

UNIVERSITY OF MINNESOTA LIBRARY

**BERLIN 1918**

**VERLAG VON S. KARGER**

**KARLSTRASSE 15.**

Digitized by Google

Alle Rechte vorbehalten.

Gedruckt bei Imberg & Lefson G. m. b. H. in Berlin SW. 48.

Digitized by Google

# Inhalts-Verzeichnis.

## Originalarbeiten.

Seite

Almkvist, Über die Pathogenese des merkuriellen Speichelflusses und Durchfalls nebst ihrem Verhalten zu den merkuriellen Veränderungen anderer Organe. (Hierzu Taf. III—IX) . . . . . 253, 332

Brauer, A., Ein Fall von sogenannter Dermatitis symmetrica dysmenorrhoica beim Manne . . . . . 46

Brun-Pedersen, M., Acrodermatitis continua (Hallopeau) 207

Eicke und Mascher, Die bisherigen Ergebnisse der Hämolysinuntersuchung des syphilitischen Blutserums und ihre Bedeutung für die Pathologie der Lues . . . 197

Friedmann, Über Gelbsucht bei Syphilitikern während und nach der Neosalvarsanbehandlung . . . . . 317

Gennrich und Zimmern, Weitere Beiträge zur Reinfectio syphilitica . . . . . 133

Heller, Zur Kasuistik seltener Nagelerkrankungen . . . 315

Müller, J., Die Vakzinetherapie bei Erythema exsudativum multiforme (Hebra) . . . . . 301

Nobl, G., Das benigne Miliarlupoid in seinen Beziehungen zum indurativen Erythem . . . . . 1, 104

Peter, G., Über hämatogenes Jodekzem und seine Bedeutung für die Ekzemlehre . . . . . 71

Pirilä, P., Über die Histologie und Pathogenese des Lichen ruber planus (Hierzu Taf. I—II) . . . . . 163

Riecke, E., Über artifizielle Kutisnekrose . . . . . 36

Sevenig, M., Ein Beitrag zur Frage der Porokeratiosis Mibelli . . . . . 292

Thomsen, O. und Boas, H., Über den Wert der Anwendung von größeren Mengen Patientserum bei der Wassermannschen Reaktion als die gewöhnlich benützte Menge (0.2 cm) . . . . . 189

JAN 20 '33

458245

Digitized by Google

Seite

**Edmund Lesser** † (Hierzu Portrait) . . . . . 65

**Salvarsan-Statistik** . . . . . 64

## Gesellschaftsberichte.

Dermatologen-Tagung in Frankfurt a. M. vom 28. u. 29. September 1918 . . . . . 304

Dermatologische Sektion der Royal Society of Medicine . . 235

**Periodische Literatur** . . . . . 49, 124, 179, 243, 307, 363

**Tagesnachrichten** . . . . . 188

**Personalien** . . . . . 64, 132, 252, 371

**Druckfehlerberichtigung** . . . . . 252

Digitized by Google

# Originalarbeiten.

## I.

(Aus der Abteilung für Haut- und Geschlechtskrankheiten der Wiener allgem. Poliklinik.)

## Das benigne Miliärlupoid in seinen Beziehungen zum indurativen Erythem.

Von

Professor Dr. G. NOBL.

In seiner letzten zusammenfassenden Betrachtung der Wesenszüge des miliären Lupoids, dessen genauerer Ergründung *Boeck* so eingehende Studien gewidmet hatte, trachtet der allzufrüh verblichene Forscher noch einmal, die von ihm ermittelten diagnostischen Kriterien des Prozesses festzulegen. Vierzehn in der Zwischenzeit hinzugekommene Eigenbeobachtungen bieten ihm die günstige Gelegenheit, dem Formenwechsel der großknotigen, miliären und diffus infiltrierenden Typen gerecht zu werden und auf das Grenzverhältnis der einzelnen Eruptionen hinzuweisen. Die in dankenswerter Eindringlichkeit besorgte Beleuchtung verfolgt den Zweck: das im Vordergrund des Leidens stehende eigenartige Hautbild in seiner einmal erfaßten Klarheit durch Einführung fremder, nicht hierher gehörender Elemente, nicht wieder trüben zu lassen. Schon die in strenger Gleichmäßigkeit verfolgbare Wiederkehr der klinischen Linien sollte vor einer jeden Verwechslungsmöglichkeit mit ähnlich aussehenden Zustandsformen schützen, ganz besonders aber sei die strukturelle Eigenheit derart von der histologischen Grundlage anderer Reaktionsvorgänge abweichend, daß mit der bloßen Betrachtung der Gewebsmerkmale die Zuständigkeit zweifelhafter Beobachtungen einwandfrei entschieden werden könne. Diese dem Gewebsverhalten der Sarkoide zuerkannte besondere Charakteristik, gleichwie ihre ätiologische Auslegung als abgegrenzte spezifisch bazilläre Allgemeinerkrankung von der Art einer ganz milden Varietät der Tuberkulose, veranlaßte mich die in den letzten Jahren mir



Digitized by Google

zu Gesicht gekommenen Formen des benignen Miliärlupoids auf die ihnen zugebilligten pathognostischen Stigmen zu prüfen und namentlich jenen Verhältnissen nachzugehen, welche ihre übergangslose Trennung von nachbarlichen, in ähnlicher ätiologischer Auslegung gewerteten Granulomen der Haut rechtfertigen. Hierbei mußte ich alsbald zur Überzeugung gelangen, daß die einschneidende makroskopische Divergenz zumeist ausreichend ist, wenn es sich darum handelt, das großknotige oder mikropapulöse Sarkoid von vulgären Lupusausbrüchen oder Schüben der miliären Aussaat zu sondern oder deren Verschiedenheit vom anatomischen Tuberkel, der kolliquativen Kutantuberkulose, oder den ulcerösen Formen u. a. herauszufinden. Die klinische Unterscheidungskunst reicht zumeist auch vollkommen aus, das Miliärlupoid vom Erythem induratum Bazin zu trennen, vorausgesetzt, daß die zu begutachtende Läsionsform die ihr vorgezeichneten typischen Umrisse achtet. Kommt es aber einmal zu Abweichungen von der Norm, mögen sich diese auf Atypien des Standortes, der Gruppierung oder des Verlaufes beziehen, so wird dem Zweifel über die Zugehörigkeit zu einer oder anderen Gruppe Tür und Tor geöffnet und erst die exakte wissenschaftliche Beweisführung an der Hand des morphologisch-anatomischen Reaktionsverhalten kann die Entscheidung bringen. Daß aber auch auf diesem Wege gerade bei den der Tuberkulose zuerkannten Reaktionsprodukten die scharfe Absetzung der einzelnen Läsionsarten nicht immer möglich wird, vielmehr in auffallender Häufigkeit klinisch weit auseinanderstehende Bilder in gleichbeschaffenen Strukturformen sich widerspiegeln, möge die im folgenden gebrachte, vergleichsweise Nebeneinanderstellung des indurativen Erythems in seinen einzelnen Varianten und typischer Vertreter des benignen Miliarlupoids belegen.

## Erythema induratum Bazin.

**Fall 1.** Ka. N. 42 Jahre. Kaufmannsgattin. *Seit Jahren rezidivierende Knotenschübe an den Unter- und Oberschenkeln, Mons und Abdomen.* (1906 bis 1912.)

Eltern und mehrere jüngere Geschwister gesund, in der weiteren Familie keine Tuberkulose. Rechtzeitig menstruiert, seit 23 Jahren verheiratet, Mutter dreier gesunder Kinder. Ein 17jähriger Sohn litt vor 2 Jahren an Alopezia areata. Patientin verfolgt seit 3 Jahren die Bildung nußgroßer, blau verfärbter, verhärteter Stellen an den Unterschenkeln, die nach mehrmonatlichem Bestand mit Hinterlassung brauner, eingesunkener Flecke rückgängig werden. Seit einem Jahr treten ab und zu knotige Verdichtungen an höher gelegenen Partien auf, die sich mit ziehenden Schmerzen melden.

Digitized by Google

5. II. 1906 an den Beugeflächen beider Unterschenkel ist die Haut an vier bohnen- bis haselnußgroßen, livid verfärbten, leicht eingesunkenen Stellen von knotigen Verdichtungen unterschichtet. Diese mit der Haut zusammenhängenden, verschieblichen, unscharf begrenzten Infiltrate mäßig druckempfindlich. An der Außenfläche des rechten Unterschenkels, an dessen unterem Drittel, zwei braunrote, kirschengroße, eingesunkene, im Zentrum an erbsengroßer Stelle exulcerierte, sanguinolent nekrotische Massen absondernde Herde. An der Beugefläche des rechten Oberschenkels zwei von normaler Oberhaut überkleidete, in die Subcutis eingelassene haselnußgroße Knollen tastbar. Graues Pflaster, Arsen, langsame Rückbildung der Effloreszenzen nach mehrmonatlichem Bestande.

3. V. 1908. In der Zwischenzeit wiederholt einzelne, zum Teil restlos abheilende, zum Teil zentral zerfallende und cicatrisierende Nachschübe. An den Unterschenkeln nebst braun halonierten, narbig ausgeglichenen Residuen älterer Blüten, eine multiple Aussaat lebhaft roter, leicht vorgewölbter und livid verfärbter, das Hautniveau nicht überragender, bohnen- bis haselnußgroßer, tief eingelassener Knoten. Am Mons und der Unterbauchgegend rechts zwei ähnlich beschaffene, schmerzlos entstandene kronenstückgroße Infiltrationsherde. Ungestörtes Allgemeinbefinden, Darkauer Jodsalzbäder ohne deutlichen Erfolg. Nach einjähriger Pause sind im Frühjahr 1910 neuerliche Nachschübe an den Unterschenkeln (Streck- und Beugeflächen) zu verzeichnen.

Der letzte Befund datiert vom 10. VI. 1911: Zwei kirschengroße, lebhaft rote, unempfindliche Knoten an der Außenfläche der rechten Wade. Am linken Unterschenkel (Streckfläche) ein braunroter, im Hautniveau liegender, fistulös perforierter, dünnflüssiges Sekret absondernder Herd. Höher oben zwei aneinander grenzende, unscharf absetzende, äußerst derbe, braun pigmentierte, die Haut in ihrer ganzen Dicke durchsetzende, leicht eingesunkene Infiltrate. An der Oberfläche Spur Schilferung. An der linken Oberschenkelaußenfläche ein unter der normalen Haut tastbarer, mit dieser verlöteter, kirschengroßer Herd. Während der mehrjährigen Beobachtung keine katarrhalischen Erkrankungen. Das periphere Venensystem normal. Panikulus adiposus stets kräftig entwickelt. Im Jahre 1909 vorübergehende, beträchtliche Gewichtsabnahme nach medikamentöser Kropfbehandlung (Jodothyrin). Wassermann negativ. Wiederholte subkutane Tuberkulinproben (A.-T.) bedingten bei 4 resp. 5 mg Temperaturerhöhungen bis 37°—37,5°. Mitklingen der Knotenherde war nie zu verfolgen.

In den letzten zwei Jahren (1914) sind keine weiteren Nachschübe aufgetreten.

**Fall 2.** H. Srb. 28 jährige Musikerin. *Hyperplastische Axillarlymphome. Fungöse Tendovaginitis über den Hand- und Fußgelenken. Papulonekrotisches Tuberkulid an den Armen, Ohrmuscheln und Nasenrücken. Rezidivierende Aussaaten indurierter Subkutanknoten am Gesäß, den Beugeflächen der Oberschenkel und Circumferenz der Unterschenkel. Auf die Sohlen übergreifende schwielig verdichtete Infiltrationsplatten der inneren Fußränder.* (1907—1916.)

Angeblich von gesunden Eltern abstammend. Von 6 Geschwistern leben drei. 19 jähriger Bruder, 23 jährige Schwester vollkommen gesund.



Digitized by Google

Zwei im frühen Kindesalter verstorbene Geschwister litten an Lungenkatarrh. Ein 23 jähriger Bruder starb an einem Herzleiden. Menses seit dem 16. Jahre regelmäßig. Bis 22 Jahre von wiederholten Katarrhen abgesehen, keine ernstlichere Störung. Von da ab Abmagerung, Spitzenkatarrh, wiederholt Hämoptoe. Ein Jahr vor der Aufnahme sollen zunächst an den Armen leicht zerfallende Knötchen aufgetreten sein, denen sich nach einiger Zeit schmerzlose, in unregelmäßigen Nachschüben knotige Bildungen am Gefäß, den Ober- und Unterschenkeln hinzugesellten und schon damals nach mehrmonatlichem Bestande vielfach in der Mitte geschwürig zerfielen. Während der 7 jährigen Beobachtungsperiode haben sich in wechselnder Intensität, korrespondierend mit dem variablen Allgemeinbefinden in fast ununterbrochenen Nachschüben die Komponenten des Processes verfolgen lassen. In dichtere Einschichtung die zerfallenden Erythemknoten während der Winterszeit, in unregelmäßiger Wiederholung die Effloreszenzen des Tuberkulids an den Armen und im Gesicht.

*Letzter Status* 25. VI. 1913: Äußerst zarte, schwächliche Konstitution, graziler Knochenbau, Pannikulus kaum angedeutet. Jochbögen vorspringend, Wangen eingefallen. Dämpfung über den Lungenspitzen. Ein vor 2 Jahren noch doppelfaustgroßes Drüsenpaquet der rechten Achselhöhle bis zu Ganseigröße rückgebildet. Wiederholt involviert gewesene Tendovaginitis der Strecker über den Hand- und Fußgelenken neuerdings in Form schwammig weicher Auftreibung ausgeprägt. An der Streckfläche der Ober- und Vorderarme dichte Aussaaten hanfkorn- bis erbsengroßer, lebhaft roter Tuberkulidknötchen, welche vielfach mit im Zentrum nekrotischen Destruktionsformen und scharfrandigen, pigmentierten, narbig abgeheilten Effloreszenzen untermengt sind. An den Ohrmuscheln, Nasenrücken und -flügeln, hie und da auch an den Wangen, akneiforme Tuberkulidknötchen und weißliche Narben nach solchen. An beiden Sitzbacken und den Beugeflächen der Oberschenkel neben unzähligen kreisrunden, von Pigmentsäumen umgebenen, leicht eingesunkenen, atrophischen Narben nach früheren exulcerierten Effloreszenzen in der Größe von Heller- bis Zweikronenstücken, singuläre, tief eingelassene, violett verfärbte, vorgewölbte, haselnußgroße Knoten, die über ihre Grenzen hinaus von erythematösen Höfen umgeben werden. Einzelne der an der rechten Gesäßhälfte in Gruppen auftretenden Knoten sind im dunkelblau verfärbten Zentrum von erbsengroßen, scharfrandigen Geschwüren durchsetzt, welche in eine rinnenförmige Erweichungszone der Tumoren führen. Links neben gleich beschaffenen, auch mehr flache plattenförmige und strangartig angeordnete, in die Tiefe greifende, mit der bräunlichen Decke verwachsene Infiltrate. An den Unterschenkeln resultiert aus der Kombination von längst vernarbten, alten diskreten und gruppierten Knotenbeständen der Subcutis, recenteren, blaurot verfärbten, bis walnußgroßen Infiltraten, von sanft elevierter Beschaffenheit und exulcerierten, fistulös durchsetzten Knoten- und Plattenaggregaten ein eigenartiges, vielgestaltiges Bild. Beachtenswert sind noch bis fünfkronenstückgroße, von hornigen Auflagerungen besetzte unregelmäßig begrenzte, kindshandtellergroße, starre, bläulich verfärbte Infiltrationsherde, die von der inneren Wölbung auf die Sohle übergreifen.

Wiederholte längere Arsenkuren, mehrere, mit Alttuberkulin durchgeführte vielwöchentliche systematische Injektionsreihen, Jodtherapie

Digitized by Google

haben sich nutzlos erwiesen. Eine Besserung hat zeitweilig nur der Landaufenthalt in sonnig warmer Zeit zustande gebracht.

Die mit intakten Knoten vorgenommenen Inokulationsversuche in den Jahren 1909 und 1911 verliefen negativ. Je drei intraperitoneal und subkutan geimpfte Meerschweinchen zeigten bei der fünf Monate nach der Impfung vorgenommenen Nekropsie keinerlei krankhafte Veränderungen. Auch waren bei der histologischen Untersuchung von Milz- und Lymphdrüsen keinerlei Anzeichen einer tuberkulösen Infektion festzustellen. Die Verimpfung zweier im Zentrum erweichter Knoten in die Bauchhöhle von zwei jungen Meerschweinchen im Jahre 1913 zog nach 3 Monaten allgemeine Tuberkulose der Tiere nach sich. Leber, Milz, Drüsen waren von typischen verkäsenden Tuberkeln durchsetzt, die in reichlicher Menge säurefeste Stäbchen enthielten (*Ziehl*).

Tuberkulinproben (A.-T.) mit 2 mg erzielten des öfteren hochfebrile Allgemeinreaktion. Herdveränderungen machten sich nicht geltend.

Die *histologischen* Veränderungen ergaben an wiederholt aus dem Fettgewebe ausgeschnittenen Subkutanknoten ein stets übereinstimmendes Strukturbild, das hier nur in zusammenfassender Übersicht anzudeuten wäre. Das Epithel meist unverändert, gelegentlich mäßige Parakeratose der Hornschicht. Der Papillarkörper und das obere Corium reichlich vaskularisiert und von erweiterten, in den Außenschichten mäßig infiltrierten Gefäßbahnen durchsetzt. In der Coriumtiefe formieren sich starre gequollene, gefäß- und zellarme Fibrillenzüge zu homogenen Strängen und Bändern, die teils vorgeschobene alterierte Fettläppchen bandförmig umscheiden, teils mächtige Ausläufer in die subkutane Fettschicht entsenden und diese durchqueren und von dem tiefen Fettpolster isolieren. In diesem abgegrenzten Gebiet zeigt das subkutane Fettgewebe in streifenförmiger Anordnung neben normalen Inselngruppen die verschiedensten Stufen der entzündlichen Infiltration. Von der rundzelligen Durchsetzung der Fettzellmembranen bis zum feingranulären Zerfall dichtest infiltrierter, durch ovale Lücken unterbrochener Zonen, sind alle Übergänge anzutreffen. In minder infiltrierten, an der Cutisgrenze sitzenden umschriebenen Herden dienen vielfach Riesenzellen als Zentren epitheloider Zellansammlungen, welche wieder von Rundzellmantelzonen umschlossen, an die Anordnung von Tuberkel erinnern. Eine Verkäsung ist in solchen Knötchen nicht zu verfolgen. Des weiteren ist vielfach in den gewucherten Bindegewebssepten des Fettes eine zweite zirkumskripte Herdformation zu verfolgen, bei welcher weithin ausladende Rundzell-, Fibroblasten- und Epitheloidzellenansammlungen sich konzentrisch um hochgradig veränderte *Venen* gruppieren. Die Gefäße befinden sich teils in einem Wucherzustand der Wandungen mit beträchtlicher Verbreiterung der Muskelschicht und Endothelproliferation bis zum vollständigen Verschluß des Lumen, teils sind Reste zu verfolgen, die in allen Schichten dichtest infiltriert nur mehr an erhaltenen konzentrischen Elastinreisern (*Orcein*, *Weigert*) als Gefäße zu erkennen sind. Weiterhin sind diese Bahnen auch in höheren Cutisschichten noch zum Teil in nekrotischem Zustand anzutreffen. In den alterierten Strecken dienen noch vielfach zerfallene, von Rundzellen durchsetzte Schweißdrüsen zum Ausgangspunkt knötchenförmiger, von starren Bindegewebslagen umschichteter Zellherde, deren Zusammensetzung epithe-

Digitized by Google

loide und lymphozytäre Elemente, sowie Fibroblasten bestreiten. Diese Herde sind gleich nachbarlichen, ebenfalls zirkumskripten Fettläppchen-infiltraten noch reichlich von Capillaren durchsetzt. Tuberkelbazillen waren weder in wiederholt durchmusterten Schnittfolgen noch im Sediment antiformingelöster Knoten nachweisbar.

**Fall 3.** A. Boi. 15 jähriges Mädchen. *Hyperplastische Unterkieferdrüsen, ekzematöse Conjunctivitis, exulcerierende Unterschenkelknoten, Lichen scrofulosorum.* (1908—1912.)

Mutter gesund. Vater an einem Leberleiden gestorben. Mit 2 Jahren Keuschhusten, mit 4 Jahren Masern. Die Unterkiefer- und Halsdrüsen seit mehreren Jahren knotig geschwellt. Das seit dem Jahre 1908 in Beobachtung stehende Mädchen zeigte bei der ersten Aufnahme am 2. IX. 1908 folgenden Befund: Die beiden Unterschenkel in ganzer Zirkumferenz, reichlicher an den Streckflächen, von den Knöcheln bis in größte Wadenperipherie von erbsen- bis fingerkuppengroßen, violett verfärbten, knotigen Bildungen eingenommen. Es sind in unregelmäßiger Einstreuung etwa 20 Infiltrate zu zählen. Diese geben ein Bild von Schuppensäumen umgebener, teigig derber druckempfindlicher, teils ganz flacher, teils leicht vorspringender, ins subkutane Zellgewebe übergreifender Knoten. Die Abgrenzung unscharf, die Herde mit der Haut verschieblich. Zahlreiche Gebilde der Waden, im Hautanteil verdünnt, eingesunken, dunkel violett verfärbt, im Zentrum perforiert. Die fistulösen Öffnungen führen in dünnflüssige Zersetzungsprodukte absondernde zentrale Erweichungszonen der Knoten. In Rückbildung begriffene Effloreszenzen stellen knorpelharte, scharfkantig begrenzte, braunrote, eingezogene Hautplatten dar. Über den Lungenspitzen katarrhalische Erscheinungen. Im mäßigem Sputum keine Tuberkelbazillen. Die Lymphome des Halses von skrofulösem Charakter.

3. IX. Nach 24 Stunden stark positiver *Pirquet*. In der Folge tiefe Nekrose der Impfpapel mit Hinterlassung pigmentumsäumter, scharfrandiger Narbe. Zentrale Erweichung und ulceröse Umwandlung war späterhin an weiteren Knotengruppen eingetreten. Bei der Entlassung (23. XII. 1908) keine weiteren Nachschübe. Narbiger Ausgleich exulcerierter Effloreszenzen bei zahlreichen residualen, nur zum Teil resorbierten, intakt gebliebenen Knotenbeständen.

Neuerliche Beobachtung Juni 1909. Nebst pigmentierten Narben sieht man an beiden Unterschenkeln frische, angeblich seit 2 Monaten bestehende Knotenbildungen. Linke Außenseite drei tief in die Haut eingelassene, durch livide Flecke angedeutete Herde. Rechts mittleres Drittel Innenfläche ein intakter, livid roter, bohnengroßer Herd, in dessen Nähe ein im Zentrum perforierter kirschengroßer Knoten. Die perkutane Tuberkulinapplikation (*Moro*) an einem im Durchmesser 5 cm betragenden Brustbezirk links, führt zu intensiver Reaktion (dicht gestellte Knötchenbildung auf stark gerötetem ödematösem Grund). 3 mg A.-T. bedingt hohes Fieber (39,2°). Auf der Fieberhöhe geringfügige *Herdreaktion*: An den elevierten Unterschenkelknoten entzündlich rote, rasch abblassende Säume.

Nach langsamer Abheilung neuerlicher Nachschub im November desselben Jahres. Befund am 2. II 1909: Rechts im oberen Drittel der Wade

Digitized by Google

im handflächengroßen Bezirk drei, 5—15 mm im Durchmesser betragende, rote Knoten. Links in Wadenmitte ein flacher, pflaumengroßer, handbreit tiefer zwei über bohnengroße, livid verfärbte Knoten. Über dem Sprunggelenk mehrere, über erbsengroße, blaurote, tiefsitzende Knötchen eingestreut. Exzision von 4 intakten Knoten. *Impfung* von drei Meerschweinchen mit zerkleinerten Segmenten dreier Herde intraperitoneal und in Hauttaschen. Die nach viermonatlicher Beobachtung getöteten Tiere zeigen weder makroskopisch noch histologisch (Niere, Leber, Milz) Anzeichen von Tuberkulose.

Die letzte Beobachtung stammt aus dem Jahre 1912. Während eines zweijährigen Landaufenthaltes keine Nachschübe. Erst seit drei Monaten einzelne knotige Verdichtungen. Eine 7. III. vergenommene Untersuchung ergibt kräftige Entwicklung, gut geformten Paniculus adiposus, keine palpablen Drüsen, Lungen normal. Rechts Conjunctivitis phlyktänulosa. An den Unterschenkeln pigmentierte Narbenreste und gedehnte atrophische violette, alte Exzisionsstellen. Links an der Wade am unteren Rand einer Exzisionsnarbe ein über kronenstückgroßes, leicht eingesunkenes, äußerst derbes, plattenförmig eingeschichtetes Infiltrat. Rechts, Mitte Außenseite, ein haselnußgroßer, teigig derber, von violetter Decke überwölbter Hautknoten. Nach 2 mg A.-T. lange, persistierende, nodös indurierte Stichreaktion, mäßiges Fieber, die Herde reaktionslos. Histologisch untersucht wurden Segmente die im Jahre 1909 exzidierten und zum Teil verimpften Knoten.

Die *Biopsie* eines Knoten ergibt: Von der normalen Umgebung schieben sich allmählich dichter werdende Infiltrationszüge zu einem kompakten Herd zusammen, der in den oberen Lagen des Fettgewebes eingenistet, mit Ausläufern bis in die Höhe der Knäueldrüsen vordringt. Den Kern des Knotens bildet ein oval geformter, äußerst dichter Rundzellherd von beträchtlicher Ausdehnung, der in den zentralen Anteilen vielfach unregelmäßige, offenbar durch Ausfall des zerfallenden Gewebes während der Behandlung entstandene Lücken zeigt. In diesem reichlich von Eiterzellen durchsetzten focalen Bezirk deuten nur singuläre, oval konturierte Löcher auf den Sitz im Fettgewebe hin. Gegen das tiefere Fettgewebe löst sich der kompakte Kern in areolierte Entzündungsstreifen auf. In den abwärtsreichenden, von verdichteten Collagenstreifen umschlossenen, infiltrierten Fettzellkomplexen tritt eine mächtig gewucherte, in den Wandungen infiltrierte *obturierte Vene* in die Schnittebene, an deren adventitionelle Schicht radienförmig die infiltrierten Fettlagen heranreichen. Die mächtig verbreiterte Muskulatur durch Rundzelleinschichtungen auseinandergedrängt. Die Lichtung durch die gewucherte Intima und spindelzellig organisierte Thrombenmassen verlegt. Mehr nach außen eine kleinere, in den verbreiterten Wandungen dicht infiltrierte Vene mit erhaltenen, strotzend bluterfüllten Lumen. Auch diese wird zum Ausgangspunkt exzentrischer Infiltrationsschwärme ins Fettgewebe. In gleicher Höhe außerhalb der kompakten Infiltrationsmassen herdförmige, von Bindegewebsleisten umrahmte Zellkomplexe epitheloider und lymphoider Zellen. Nach oben zu greifen die Infiltrationszüge in herdförmigen Umspinnungsmänteln auf die Schweißdrüsen über. Nirgends echte Verkäsung. In zahlreich durchmusterten Schnittreihen weder stäbchenförmige noch granulierte Tuberkelbazillen nachweisbar. Solche waren auch nicht im Sediment von Knotenstücken aufzufinden, die mit Antiformin aufgelöst wurden.

Digitized by Google

**Fall 4.** P. R. 26 jährige Lehrersgattin. *Knoten-, platten- und strangförmige Infiltrate an den Unterschenkeln und Fußsohlen. Papulo-nekrotisches Tuberkulid an den Armen. Halslymphome.* (1908.)

Vater an Phthise gestorben, zwischen dem 8.—11. Jahr wiederholt Drüsengeschwülste am Hals und Bindehautkatarrh. Spontane Rückbildung. Menses mit 15 Jahren unregelmäßig. Seit dem 20. Jahr wiederholt hartnäckige Bronchialkatarrhe zur Winterszeit. Die ersten Knotenbildungen mit 23 Jahren, seither in unregelmäßigen Intervallen Nachschübe, die sich mit ziehenden Empfindungen anzeigen.

Bei der am 12. VI. 1908 erfolgten Aufnahme: Die beiden Unterschenkel von der Knöchelgegend bis über die Wadenhöhe in unregelmäßiger Einstreuung von bohnen- bis haselnußgroßen 12 Knoten besetzt. Die teigig derb palpablen, an die Haut fixierten Herde sind von livid roten, mäßig vorgewölbten, fein schilfernden Decklagen überschichtet. Überdies weisen fingerkuppengroße, dunkelbraun pigmentierte, im Zentrum durch scharfrandige Narben vertiefte Flecke auf den Standort früherer Efflorescenzen. Über dem linken inneren Knöchel zwei über haßelnußgroße, durch livide Hautstellen markierte, voneinander 3 cm entfernte Knoten. Zwischen beiden in der Tiefe ein kleinfingerdicker Strang tastbar. Rechts greift vom inneren Fußrand auf die Sohle eine blau verfärbte, von schmutziger Hornschicht belegte, unregelmäßig begrenzte, über fünfkronenstückgroße, derbe, die gesamten Hautschichten bis in das subkutane Lager übergreifende Infiltrationsscheibe über. Die Streckflächen der Arme von scharfrandigen, abgeblaßten, hanf- bis erbsengroßen Narben, gleich großen violetten, im Zentrum nekrotischen Knötchen und lebhaft roten rezenteren Efflorescenzen der gleichen Art dicht besetzt. Über den Beginn dieser Aussaaten weiß Patientin nichts anzugeben. Über den Lungen normale physikalische Phänomene. Auf 0,1 mg A.-T. deutlich palpable Stichreaktion, Temperatur normal, drei Tage später bedingen 2 mg A.-T. 38,5°. Weder im Gebiet des Tuberkulids, noch an den Knoten Herdreaktion.

**Fall 5.** Bö. A., 28 jährige Schneiderin. *Obsolete Spitzeninfiltration; Anämie. Lichen skrofulosorum. Rezidivierende Knotenbildung an den Unterschenkeln.* (1908.)

In tuberkulösem Milieu aufgewachsen, litt Pat. im Kindesalter wiederholt an Drüsenentzündungen, Bindehautkatarrhen und Sehnenscheidenauftreibungen an Händen und Füßen. Mit 18 Jahren Hämoptoe, Lungenspitzenkatarrh, Nachtschweiße. Seit einem Jahr entwickeln sich knotige Vorwölbungen an den Unterschenkeln. Ausschlag des Stammes seit mehreren Monaten.

Aus dem zuerst am 6. III. 1908 erhobenen Befund wäre hervorzuheben: Eine dichte Einstreuung follikulärer, schilfernder hellbraunroter Knötchengruppen an Rücken, Brust und Oberbauchgegend vom Charakter des Lichen skrofulosorum. Längs der Schienbeine dunkelbraun verfärbte, hellerstückgroße, derbere deptimierte Flecke im Wadengebiet und an der Außenfläche beiderseits etwa 8 unregelmäßig eingestreute, durch breite normale Brücken voneinander getrennte, mäßig vorgewölbte Verdichtungsherde. Die violettroten bohnen- bis kirschengroßen Knoten, von teigig derber Konsistenz unscharf begrenzt, tief ins Subkutangewebe reichend, innig mit dem Integument verlötet. Über den Lungenspitzen Schallver-

Digitized by Google

kürzung, im Röntgenbild Verkalkungszonen. Auf 0,1 mg A.-T. noduläre Stichreaktion. Nach 3 mg 38,2°. Keine Herdreaktion. Exzision nicht zugestanden.

**Fall 6.** M. T., 13jähriges Mädchen. *Hyperplastische Unterkieferdrüsen, strahlige Hautknochennarbe des rechten Handrückens. Conjunctivitis phlyktänulosa. Haselnußgroße indurierte Erythemknoten an den Unterschenkeln.* (1908.)

Seit dem 7. Jahre Erscheinungen der Skrophulo-Tuberkulose. Zunächst mit Karies der Mittelhandknochen, dann mit Peritonitis und rechtsseitiger, exsudativer Pleuritis an der Klinik *Escherich* behandelt (zweimalige Punktion). Im 9. Jahr spindelförmige Auftreibung des rechten Mittelfingers. Seither fast alljährlich Binde- und Hornhautentzündung. Die ersten Knotenbildungen an den Unterschenkeln vor 5 Jahren. Rückbildung mit Hinterlassung brauner Flecke. Ein zerfallener Knoten wurde ausgekratzt. Vor 2 Jahren mit Spitzenkatarrh in der Lungenheilanstalt Alland.

*Status*: VIII. 1908. Über den Lungenspitzen Schallverkürzung. Nacken und Unterkieferdrüsen knollig aufgetrieben. Rhagadiertes perinasal Ekzem. Elephantiasis der Oberlippe. Strahlig verzweigte, an das Periost der Mittelhandknochen fixierte Narbe am rechten Handrücken. An Beuge- und Streckflächen der Unterschenkel beiderseits zerstreut 4—6 bohnen- bis haselnußgroße, mit der Haut verlötete, ins Fettgewebe reichende, violett verfärbte Knoten. Beim Abtasten sind auch einzelne, von normaler Haut überkleidete, bohnengroße Einschichtungen in der Subcutis durchzufühlen. Während einer viermonatlichen Beobachtungsdauer stellt sich über einzelnen Infiltraten mäßige Schuppung ein. Ein linker Wadenknochen erweicht im Zentrum und entleert durch eine kleine Perforationsöffnung dünnflüssige, gelbliche, von spärlichen Krümmeln durchsetzte, nekrotische Massen. Auf 2 mg A.-T. intensive Stich- und Allgemeinreaktion. Die früher normale Temperatur steigt auf 38,5°. Starke Konjunktivalreizung. Die Erythemknoten bleiben unverändert. Keine Herdreaktion.

**Fall 7.** D. A. 10jähriges Mädchen. *Mäßig entwickelte submaxillare Lymphome. Multiple nodöse Aussaat an den Unterschenkeln.* (1908.)

Negative Familienanamnese. Mit 4 Jahren Masern und Keuchhusten. Vor drei Tagen Ausbruch schmerzhafter Schwellungen an den Unterschenkeln.

*Status* am 6. X. 1908: An den Streck- und Beugeflächen beider Unterschenkel neun, über hellergroße, lebhaft rote, mit verschwommenen Grenzen auf die Nachbarschaft übergreifende, vorgewölbte, sich warm anfühlende, äußerst druckempfindliche Stellen. Diesen entsprechen in die Tiefe reichende teigig resistente Infiltrate. Temperatur normal. Cutisreaktion. *Pirquet*: Nach 24 Stunden 7 mm stark exsudative, von 4 mm Hof umgebene Impfpapel. Nach 4 Wochen waren die meisten Knoten zur Rückbildung gelangt. Es persistieren links Außenseite zwei haselnußgroße, violette, durch Palpation nachweisbare Knoten. Rechts über der Tibiamitte mehr nach außen ein bohnengroßes, livides, tiefreichendes Infiltrat. Exzision eines der linksseitigen Knoten samt dem unterschichtenden Fettgewebe.

*Histologischer Befund*: Sitz der krankhaften Veränderungen ist hauptsächlichst das von breiten Bindegewebsbranchen umgitterte, oberste Fett-

Digitized by Google

gewebslager. Dieses befindet sich in fortgeschrittenem Zustand der entzündlichen Wucheratrophie, wobei besonders die diffuse netzförmige Infiltration der Fettzellverbände gegenüber den dichteren, zu völliger Atrophie und Vakuolisierung führenden Rundzellherden vorherrscht. Das infiltrierte Fettsegment setzt sich erst in ziemlich tiefer Ebene allmählich gegen normale Läppchen ab. Nach oben zu reichen die entzündlichen Veränderungen längs der verbreiterten, gewucherten Bindegewebebündel der Faserschicht, bis zu den Knäuel der Schweißdrüsen und in hier situierte Fettläppchen. Allerorten werden die infiltrativen Elemente von Rundzellen, in geringerer Menge von Epitheloidzellen bestritten. Tuberkuloide Zellgruppierung in den infiltrierten subkutanen Fettschichten nicht nachweisbar. Auch sind hier Riesenzellen nur spärlich vertreten. Die oberen Cutisschichten und der Papillarkörper mäßig perivaskulär infiltriert. Tuberkelbazillen in zahlreich durchmusterten Schnitten nicht nachweisbar. Die größeren Blutgefäße im Bereiche der Infiltrationszone in ihren Wandungen unverändert. *Impfung*: Zwei, mit der Knotenhälfte intraperitoneal geimpfte Meerschweinchen zeigten drei Monate nach der Inokulation seziert, keine tuberkuloseverdächtigen Erscheinungen.

**Fall 8.** M. Sed. 16 jährige Handarbeiterin. ***Lungenspitzenkatarrh, hyperplastische Nackendrüsen, multiple indurierte intakte und fistulös durchbrochene Knoten sowie eingezogene Platteninfiltrate an den Unterschenkeln.*** (1909.)

Eltern und Geschwister gesund. Mit 4 und 12 Jahren stand Patientin mit Lungenkatarrh in Spitalsbehandlung, seither gesund. I. Menses mit 13 Jahren, stets regelmäßig. Seit drei Monaten die verfärbten Unterschenkelstellen. Einzelne Zerfallsformen seit 14 Tagen.

*Status* 27. III. 1909: Mittelgroß, von kräftigem Knochenbau, gut entwickelter Muskulatur und reichlichem Fettkörper. An den Lungenspitzen katarrhalische Phänomene. Die seitlichen Halsdrüsen als pflaumengroße Knollen tastbar, unempfindlich. Über beiden Unterschenkeln breiten sich über den Streck-, Innen- und Außenflächen, längs der Tibien gegen die Peripherie livid verfärbte, derbe, glatte, tief in subkutane Zellgewebe eingreifende Tumoren von Erbsen- bis Kindsfaustgröße. Die großen, meist an der Außen- und Suralfläche sitzenden Herde, präsentieren sich als abgeflachte, die Oberfläche einziehende, mehr braunrote, mäßig schilfernde, verdichtete, tiefreichende Scheiben. Einzelne isolierte und auch an nachbarliche Knoten grenzende, umschriebene Einschichtungen werden im Zentrum von hämorrhagischen Knoten besetzt. Unter diesen treten fistulöse, tiefreichende Geschwürskanäle der violetten Knotenmitte zutage. Auf Druck entleeren sich sanguinolente, dünne Detritusmassen. Auf 3 mg A.-T. 48 stündiges, hohes Fieber und *flüchtig erythematöse Herdreaktion*.

Die *Gewebsuntersuchung* betrifft einen derben, zirkumskripten Knoten des rechten Unterschenkels, Innenseite.

Am Durchschnitt des Knotens ist ein unregelmäßig, durch weiße Bindegewebsbündel umgrenzter, an die Cutis gelöteter Herd mit freiem Auge in der oberen Fettschicht zu sehen. Entsprechend dieser Partie ist die obere Cutisschicht stärker vaskularisiert und leicht aufgelockert. An den ausgehobenen Randsegmenten die Haut vom Epithel bis ins tiefe Fettgewebe völlig normal. Entsprechend dem Herde sind die obersten Fett-

Digitized by Google

läppchen von mächtig verbreiterten, gewucherten Bindegewebsbalken durchteilt. Das wuchernde, an Fibroblasten reiche Gewebe hat sich vielfach auf Kosten der Fettzellkomplexe entwickelt, die stellenweise noch in den Balken als kleinste, dicht infiltrierte, an den Lücken erkennbare Reste erhalten geblieben sind. Das Fettgewebe ist in verschiedener Intensität streifenförmig entzündlich infiltriert. Neben Strecken, die deutliche Fettzellanordnung und interstitielle, netzförmige, aus Epitheloidzellen, Lymphozyten und feinfaserigem Zwischengewebe gebildete Infiltrationszonen aufweisen, befinden sich dichtzellige, nur an den großen Lücken als dem Fettgewebe angehörige, auch Fibrinfäden führende Infiltrationsherde, innerhalb welcher die Fettzellen völlig geschwunden sind, und ein rundzellreiches, in spärlicher Menge auch Plasmazellen führendes, entzündliches Ersatzgewebe an ihre Stelle getreten ist. Hier und da weisen ähnliche Infiltrationsinseln ein verwischtes, feinkörniges Aussehen auf, wobei die nekrotischen Strecken Risse und Furchen sowie Durchsetzung mit polymorphkernigen Leukozyten aufweisen. Im Niveau der verdichteten Faserschicht ist in einem pyramidenförmigen, fibrösen Bindegewebssektor eine in den Wandungen mächtig verdickte *Vene* eingeschlossen, deren proliferierte Innenwände die Lichtung verengen und die von einem weitausladenden, knotigen Infiltrationsherd umschlossen wird. Das dichte Infiltrat greift überdies noch auf kutane Fettläppchen über und umschichtet und penetriert die Schweißdrüsenknäuel dieser Gewebslage. Hier und da sind um Lymphoidzellen gruppierte Rundzellherde zu gewahren, die von fibrösen Lagen umschichtet, tuberkuloide Anordnung zeigen. Nirgends Verkäsung, Tuberkelbazillen und Granula weder in Schnittreihen noch bei Antiforminanreicherung aufgelöster Knotenstücke im Sedimentausstrich aufzufinden.

**Fall 9.** Sch. W. 20 jährige Nähorin. *Eingezogene Haut- und Knochennarben nach Karies der Oberschenkel, vergrößerte Halsdrüsen, periphere Asphyxie. Violette Platten- und Knotenherde in der Subcutis der Unterschenkel.* (1910.)

Zwischen dem 5. und 11. Jahr in verschiedenen Kinderspitälern mit Erscheinungen der Skrofulotuberkulose behandelt. Vor drei Jahren mit rechtsseitiger Pleuritis auf einer internen Abteilung. Ständiges Kältegefühl an Händen und Füßen. In den letzten Jahren wiederholte Ausbrüche von Frostbeulen. Seit 6 Monaten verhärtete Stellen an den Unterschenkeln.

*Status* 4. VII. 1910: Fahles Kolorit, schlechter Ernährungszustand, graziler Knochenbau. Über den Lungenspitzen normaler Schall, rechts unten Dämpfung (pleuritische Schwiele), Hände, Unterschenkel und Füße dunkelblau verfärbt. An den Oberschenkeln eingezogene, an den Knochen fixierte Narben als Reste der Karies. An der Außenfläche des linken Unterschenkels ein Paket haselnußgroßer, teils scharf umgrenzter, teils plattenförmig ineinander übergreifender, an die violett und braunrot verfärbte Decke angelöteter Subkutanknoten, von einzelnen derselben sind strangförmige Verdichtungsbrücken gegen die Tiefe zu zu verfolgen. A.-T. (bei 5 mg) bedingt Fieber, aber keine Herdreaktion.

*Mikroskopisch* untersucht ist ein älterer, an der Oberfläche verdichteter Knoten der linken Seite. Ähnlich beschaffene Infiltrate waren in singulär herdförmiger Anordnung auch am rechten Unterschenkeldrittel festzu-

Digitized by Google

stellen. Epithel, Papillarkörper normal. Tiefere Cutis verdichtet, von breitbalkigen, zellarmen Collagengeflechten formiert. In der Höhe der Schweißdrüsenknäuel aus Lymphozyten, Epitheloidzellen und Fibroblasten formierte periglanduläre, von fibrösen Bindegewebsbündel umschichtete Zellherde. Im Bereich derselben die Drüsen in einzelnen Segmenten nekrotisch, ohne schärfere Differenzierung der schwach tingiblen Epithelzellen. In gleicher Höhe infiltrierte Fettinseln und angrenzend thrombosierte, der Wanddifferenzierung entratende, von Rundzellen durchsetzte und in konzentrischen Kolonnen von solchen Elementen gleichwie Epitheloidzellen und Fibroblasten umschichtete *Venen*. Es folgt nach der Tiefe zu eine, gegen die weitere normale Fettschicht durch sklerosierte Bindegewebsstränge abgegrenzte Infiltrationszone des subkutanen Fettgewebes mit allen Anzeichen der Wucheratrophie. Bis in diese Knotenschicht sind die schon im Cutisgewebe beobachteten thrombisierten, teils nekrotischen, teils organisierten, von Granulationsmassen erfüllten Venensegmente in Quer- und Schrägschnitten zu beobachten.

In schütter infiltrierten Fettsegmenten nehmen um Fettriesenzellen gruppierte Epitheloid- und Rundzellhaufen herdförmige Gruppierung an. Keine Tuberkelbazillen. Solche sind weder in Schnittserien, noch im Sediment zerkleinerter und in Antiformin verflüchtigter Infiltrate nachzuweisen.

**Fall 10.** M. L. 8 jähriges Mädchen. *Akute Knoteneruption an den Unterschenkeln. Mäßig vergrößerte Hals- und Nackendrüsen.* (1910.)

In der engeren Familie angeblich keine Tuberkulose. Das Kind stand wiederholt mit ekzematösem Konjunktivalkatarrh in augenärztlicher Behandlung. Mit 6 Jahr Masern. Seit 8 Tagen schmerzhaft entzündete Stellen an den Unterschenkeln. Es zeigen sich am 5. IX. 1910 an den Vorderflächen und Außenseiten beider Unterschenkel teils einzelstehende, teils konfluierende, bis pflaumengroße, lebhaft rote, ödematöse, unter Fingerdruck abblassende, schmerzhafte Infiltrationsherde. Den isolierten Einstreuungen, die auch an den Waden zu beobachten sind, entsprechen tiefer reichende, über haselnußgroße Verhärtungen. Temperatur normal.

6. IX. *Pirquet* stark positiv. Nach 24 Stunden 8 mm exsudative, von breitem Erythemhof umgebene, in der Folge ulcerös zerfallende Impfpapeln.

8. X. ein Teil der Stellen abgeblaßt und die entsprechende Verdichtung restlos aufgesaugt. An beiden Unterschenkeln persistieren etwa 5, über bohnengroße, livid verfärbte, deutlich begrenzt tastbare Knoten.

12. X. Tiefe Aushebung eines linksseitigen Wadeninfiltrats.

*Gewebsbefund*: Epithel, Corium kaum verändert. In die Faserschicht vorgeschobene Fettläppchen und eine tiefreichende, unscharf begrenzte Zone des subkutanen Fettgewebes dicht kleinzellig infiltriert, bei teilweise Verdrängung der ortsständigen Struktur und Durchsetzung mit ovalen, völlig leeren Lücken. In manchen Strecken umspinnen, die polygonalen Konturen der Fettzellen einhaltend, aus Rund- und Epitheloidzellen formierte Netze teilweise noch erhaltene und vakuolisierte Fettzellkomplexe. In diesen Strecken sind vielfach den Fettzellen an Größe gleichkommende, von randständigen Kerngrenzen umgebene Riesenzellen interkaliert. In schütteren Infiltrationszonen sind überdies größere, rundliche Zellnester zu beobachten, deren Zentren von epitheloiden, deren Säume von lymphoiden Zellen gebildet werden. Auch hier begleiten und durchsetzen fibröse Binde-

Digitized by Google

gewebszüge das alterierte Fettlager. *Impfung*: Mit der zerriebenen Knotenhälfte intraperitoneal und in Hauttaschen geimpfte zwei Meerschweinchen waren sechs Monate nach der Inokulation bei der Biopsie frei von tuberkulösen Veränderungen.

**Fall 11.** K. Disch. 37 jähriger Diener. *Kronenstückgroße, eingezogene, verhärtete Scheiben, gleichgroße scharfrandige Narben, an den Unterschenkeln. Tiefsitzende, an der Oberfläche violett verfärbte gruppierte, bis kirschengroße Subkutanknoten der Oberschenkel.* (1910.)

Vater, 77 Jahre, an Gefäßverkalkung, Mutter mit 77 Jahren an Uteruskrebs verstorben. Drei Geschwister gesund. Pat. seit 7 Jahren verheiratet, Ehe kinderlos. Mit 4 Jahren Dyphtherie, sonst keinerlei Erkrankungen. Das jetzige Leiden besteht seit 6 Jahren und begann mit knotigen Stellen an den Unterschenkeln, die zum Teil aufgingen, zum Teil mit Hinterlassung brauner Flecke und Verhärtungen sich rückbildeten.

*Status* (P.-No. 680, 1910). Von dem Hautleiden abgesehen keine Veränderungen. An den Unterschenkeln, sowohl an der Vorderfläche längs der Tibia als auch unterhalb und im Bereiche der Waden einzelstehende und gruppierte, von braunen Säumen umgebene, zerknitterte Narben. Dazwischen bläulich verfärbte, eingezogene, verhärtete Stellen, die vielfach in der Größe variieren, den Umfang eines Kronenstücks aber nicht überschreiten. Am rechten Oberschenkel vorne, neben kleinen narbig ausgeheilten und teilweise noch infiltrierten, bis bohnengroßen Effloreszenzen, in diffus ödematösem, teigig derbem Hautgebiet aus der Tiefe aufsteigende, die Decke flach kuppenförmig vortreibende, nußgroße Knoten mit livid verfärbter Decke. Neben diesen distinkten nodösen Einlagerungen ein bogenförmig angeordnetes, derbes, aus der Subcutis aufsteigendes, lividrot verfärbtes Infiltrat, das aus der Konfluenz mehrerer Tumoren hervorgegangen zu sein scheint. An einzelnen Stellen eindrückbare, erweichte Zentren. Überdies in disperser Einstreuung an der Vorder- und Außenfläche dieses sowie des linken Oberschenkels, in Rückbildung begriffene, eingezogene, braunrot verfärbte, schwielig harte Hautscheiben und narbige Reste früherer Schübe. ½—3 mg A.-T. reaktionslos vertragen. Auf 5 mg A.-T. nach 12 Stunden 38°. Herde unbeeinflußt.

**Fall 12.** M. H. 10 jähriges Mädchen. *Des öfteren Phlyktäne. Vergrößerung der Halsdrüsen. Knotenaussaat der Unterschenkel.* (1911.)

In der Familie angeblich keine Tuberkulose. Zwischen 3—6 Jahren Schafblattern, Masern, Keuchhusten. Mit Konjunktivalentzündung wiederholt in ambulatorischer Spitalbehandlung. Aus dem am 7. IV. 1911 erhobenen Befund wären anzuführen: Mäßig getrübte Hornhautflecke links. Tastbare Unterkieferdrüsen, lymphatisch geschwellte Oberlippe. Rhinitis. Blasses Kolorit. Am linken Unterschenkel Außenseite: 2 über kronenstückgroße, oval begrenzte, blaue Stellen. Diesen entsprechen in die Tiefe reichende, mit der Haut verwachsene Verhärtungen. Längs der Tibiakante eine eingesunkene, braun pigmentierte, die Haut allein betreffende Induration. Über der rechten Wadenmitte ein pflaumengroßer, bis ins Fettgewebe reichender Hautknoten, den an der Oberfläche nur ein violett verfärbter, eingesunkener Fleck anzeigt. Intrakutanreaktion 8. IV. schwach positiv. 0,1 mg A.-T. subkutan. 9. IV. Intensive Stichreaktion. 38°. An der Beugefläche des linken Vorderarms noch nach 8 Tagen ein verdichtetes, dem

Digitized by Google

Standort des eingebrachten Tuberkulins entsprechendes, über haselnußgroßes Infiltrat tastbar. 3. VI. Die Knoten mit Hinterlassung braun pigmentierter Areale allenthalben resorbiert. Die Stichreaktion noch an einer braunen Hautverfärbung kenntlich.

**Fall 13.** Ger. B. 7 jähriges Mädchen. *Subakutes Knotenerythem der Unterschenkel. Inzisionsnarbe am Hals nach Lymphomoperation.* (1911.)

Vom 3. bis 5. Jahre wiederholte Hustenperioden. Seit 4 Wochen Beginn schmerzhafter Knotenbildung der Unterschenkel. Keine familiäre Belastung.

*Status* am 7. III. 1911. Anämie, schwächlicher Körperbau, Lungen normal. In der Submaxillargegend rechts 5 cm, links linear vernarbte Inzisionsstelle. Nach Aushebung einer Drüsengeschwulst vor 2 Jahren an den Außenflächen und an der Beugefläche des unteren Drittels die Unterschenkel beiderseits von düster roten, im Hautniveau liegenden, beim Betasten als haselnußgroße Verhärtungen nachweisbaren Efflorescenzen (links 3, rechts 2) besetzt. Das sonst normale Integument der Füße und Zehen zyanotisch, sich kalt anfühlend. Cutireaktion. 8. III. Nach 24 Stunden *Pirquet* stark positiv. 10 mm Infiltrat. Mit beginnender zentraler exsudativer Vorwölbung 2 cm breiter Erythemhof. 15. IV. Knoten bis auf geringe verdickte Hautstellen und Pigmentreste rückgebildet. Während einer mehrmonatlichen Beobachtungszeit keine weiteren Nachschübe.

**Fall 14.** Franz Paw. 37 jährige Maurersgattin. *Tuberkulöse Ostitis, Halsnarben nach ausgeheiltem Skrofuloderma. Violette indurierte Oberarminfiltrate. Kronenstückgroßer, verdichteter Cutanherd der rechten Wange. Multiple Einstreuung intakter und geschwürig zerfallener Knoten an den Unterschenkeln.* (1911.)

Viermal rechtzeitig geboren, drei Kinder im frühen Säuglingsalter gestorben. Mit Sehnenscheiden- und Knochenentzündung der rechten Hand wiederholt in chirurgischer Behandlung gestanden. Die Knotenbildungen sollen seit dem letzten, vor 4 Jahren erfolgten Partus zuerst an den Unterschenkeln aufgetreten sein, deren Nachschübe seit zwei Jahren vielfach zerfallen. Die verhärteten Stellen an den Armen und den geröteten Fleck der Wange verfolgt Patientin seit einem Jahr.

*Status* 6. IX. 1911: Anämische magere Frau mit eingezogenem Brustkorb. Der rechte Handrücken schwammig aufgetrieben. Die Mittelhandknochen mächtig verdickt, druckempfindlich. Über den inneren Organen keine Veränderungen nachweisbar. An der rechten Wange in Jochbeinhöhesitz eine, im Zentrum eingesunkene, von wallartigen Grenzen umgebene, violette, an der Oberfläche glatte, der Peripherie zu bräunlich verfärbte, verdichtete Scheibe. Rechts vom Schultergürtel bis ans rechte Oberarmdrittel herab ziehen zwei querfingerbreite, rot violette, unscharf begrenzte, bogenförmig verlaufende Streifen, welchen tief eingelassene allenthalben schärfer umgrenzte und auch mehr diffus verlaufende Knoten und plattenförmige Verhärtungen entsprechen. Auf der Innenseite des linken Oberarms fühlt man an der Oberfläche bräunlich verfärbte, die Haut einziehende, drei haselnußgroße Infiltrate, die in der Tiefe des Fettgewebes mit unscharf begrenzten, strangförmigen Verdichtungsbranchen zusammenhängen. Längs der Unterschenkel sind an deren ganzen Zirkumferenz teils in handtellergroßen Herden gruppierte, teils einzeln eingestreute

Digitized by Google

indurierte Knoten vorhanden, die als erbsen- bis nußgroße Einschichtungen alle Übergänge von der rezenten, hellrot verfärbten, vorgewölbten, empfindlichen Elementen zu den ulcerösen Formen und scharfrandigen deprimierten, braunpigmentierten Narbenresten des indurierten Erythems aufweisen. In größeren Intervallen durchgeführte Tuberkulinproben führten zu keiner Herdreaktion (nach 5—10 mg 38°). An den Impfstellen blieben durch mehrere Wochen persistierende, anfangs diffuse, später knotig zusammengezogene Infiltrate im Sinne einer exzessiven Lokalreaktion bestehen. Während einer viermonatlichen Beobachtungszeit war keine besondere Verschiebung im Krankheitsbild zu verzeichnen.

*Histologisch* untersucht wurde ein abgeflachter, sich als haselnußgroß anfühlender Armknoten der linken Seite. Unter normaler Oberhaut, ziemlich reichlich infiltrierte, superfizielle Cutanschicht, in der Lymphozyten und Fibroblasten erweiterte Gefäße umspinnen und in breiten Zügen die Schweißdrüsenausführungsgänge begleiten. Es folgt eine mächtig verbreiterte, schwielig verdickte, retikulierte Schicht, welche größere knotige Infiltrationsherde einschließt und auch mit fibrösen Strängen in die infiltrierte subkutane Fettzone übergreift. Die in die Cutistiefe eingelassenen, aus Epitheloidzellen, Lymphozyten und Fibroblasten gebildeten Plasmone umschichten und durchsetzen zum Teil die Knäueldrüsen, die vielfach in den Infiltrationsmassen völlig aufgehen, zum Teil die hier befindlichen Fettzellnester bis zu deren gänzlicher Atrophie. Schon im subkutanen oberflächlichen Infiltrationsgebiet des von breiten collagenen Bündeln septierten Fettgewebes treten vielfach rundliche und ovale, dicht von Eiterzellen durchsetzte, feinkörnige, wie bestaubt aussehende, schwach tingible, nekrotische Herde auf, die an erhaltenen, kreisförmig verlaufenden Elastikaresten als degenerierte *Venen* zu erkennen sind. Einzelne solcher Degenerationsherde sind auch höher oben neben infiltrierten Schweißdrüsenfragmenten zu verzeichnen. Die Dichte der entzündlichen Infiltration des Fettgewebes läßt erst in tieferen Fettlagen nach, woselbst auch größere, in den Wandungen nicht alterierte Gefäße zu verfolgen sind. Typische Tuberkelstruktur und Verkäsung sind nicht zu beobachten. Zahlreiche Schnittreihen erweisen sich frei von Tuberkelbazillen. Es sind in den durchmusterten Gewebsteilen weder säurefeste Stäbchen, noch granulierte Formen (*Much*) aufzufinden.

**Fall 15.** A. Stu. 26 jährige Näherin. *Erbsen- bis walnußgroße Subkutanknoten am Gesäß und den unteren Extremitäten. Violette verhärtete Flächeninfiltrate der Handteller und Fußsohlen. Disperse Knoteneinstreuung an den Oberarmen und Handrücken. Spitzeninfiltration.* (1911.)

Mutter der Patientin starb vor 16 Jahren an Lungentuberkulose, der Vater vor 2 Jahren am gleichen Prozeß des Knochensystems. Im Jahre 1910 stellte sich bei Pat. langdauernder Husten und durch eine mehrmonatliche Periode abendliche Temperatursteigerung ein. Das Auftreten schmerzhafter Knoten an den Beinen und Armen wird seit drei Monaten verfolgt. Wachstumszunahme und Vermehrung derselben geht langsam vonstatten.

*Status* am 11. V. 1911: Hochgradige Anämie, ausgebreitete Dämpfung der Oberlappen beiderseits. An der Innenfläche beider Unterschenkel in diskreter Einstreuung sechs zum Teil blau verfärbte, leicht erhöhte, in der Cutis tiefe, tastbare, bohnen- bis haselnußgroße Knoten. Von diesen

Digitized by Google

zwei rechts am Übergang zur Wadengegend, in der Mitte vom kleinerbsengroßen, rinnenförmig in die Tiefe führenden, dünnflüssiges Sekret absondernden Geschwüren durchbrochen. Singuläre, von bräunlich verfärbter Decke überkleidete Herde an den Beugen der Oberschenkel. Über der rechten Sitzbacke ein über taubeneigroßer, violetter, im Zentrum sich weicher anfühlender Knoten. Am rechten Handteller ein fünfkronenstückgroßes, blau verfärbtes, mit den Subkutantekturen zusammenhängendes, starres, nicht verschiebbares Infiltrat. Eine ähnlich beschaffene, hellerstückgroße, leicht schuppende Scheibe über dem linken Handgelenk. An den Streckflächen der Oberarme zerstreut in die Fettschicht eingelassene, bis kirschengroße Knoten tastbar. Die Haut über diesen fixiert, normal gefärbt oder von dunkelblauem Stauungston. Keine Drüsenschwellung.

Auf 3 mg A.-T. 38,9°, knotige Stichreaktion und eine im Sinne der Herdreaktion zu deutende wesentliche Zunahme der sichtbaren Unterschenkel- und Oberschenkelinfiltrate.

Die *histologische Untersuchung* bezieht sich auf einen kirschengroßen, nicht zerfallenen, linksseitigen Wadenknoten. Eine Hälfte des Infiltrats diente zur Inokulation.

Am Durchschnitt eine erbsengroße, graugelbe Verdichtung am oberen Rand der Fettschicht als das pathologische Gewebe erkennbar. Epithel, Capillarkörper und obere Cutislage kaum verändert. In die retikulierte Schicht ragen den vorgeschobenen Fettläppchen folgende und die Knäueldrüsen umgebende Infiltrationsstreifen hinein. Im Fettgewebe treten dichteste Infiltrationsherde mit schütteren, die Fettstruktur deutlich darbietenden Entzündungszonen und knötchenförmig abgeschlossenen Formationen, zu einem, vielfach auch normale Fettzellinseln einschließenden Segment zusammen, das von den umliegenden normalen Fettläppchen durch breite, sklerosierte, vielfach infiltrierte Bindegewebsbalken gesondert wird. Diese skollagenen Wandschichten entsenden verjüngte Stränge zwischen die Infiltrationsmassen und hängen vielfach mit der retikulierten Schicht zusammen. Neben kompakten, aus dichtest angehäuften Rundzellen gebildeten, das Fettgewebe völlig ersetzenden, von großen, ovalen Lücken durchsetzten Strukturen sieht man eine netzförmige Durchsetzung vakuolisierter Fettzellverbände von Rund- und Epitheloidzellen unter vielfacher Beimengung von Fettriesenzellen. In solchen minder infiltrierten Zonen, aber auch im Bereich der gewucherten Bindegewebssepta liegen abgegrenzte, von Lymphozytensäumen umgebene Epitheloidzellherde. In der Mitte des Knotens, von nekrotischen, mit plymorphkernigen Leukozyten durchsetzten Fettgewebe umgeben, ist ein mächtiger, ovaler Herd zu verfolgen, der an Elastinpräparaten deutlich als eine infiltrierte, in den Wandungen gewucherte, reichlich von Capillaren durchsetzte *Vene* anzusprechen ist. Die Verlegung der Lichtung ist durch ein von Spindelzellen formiertes Gewebe bedingt. An keiner Stelle Verkäsung oder echte Riesenzellbildung. Keine Tuberkelbazillen.

*Inokulation.* Die intraperitoneale Einbringung eines halben Fettgewebsknoten rief bei 2 Meerschweinchen nach 3 Monaten Allgemeintuberkulose hervor. Typische, von Bazillen durchsetzte Infiltrate und Knötchen waren in den Drüsen, der Leber, Milz und Nieren nachweisbar.

**Fall 16.** M. Bau. 35 jährige Arbeiterin. *Spitzenkatarrh, singuläre nodöse Herde an den Unterschenkeln.* (1911.)

Digitized by Google

Bis zu 26 Jahr wiederholt mit Lungenkatarrh und Hämoptoe in Spitalbehandlung. Vor 5 Jahren Syphilis, maculo-papulöses Exanthem und Papeln am Genitale. Gegen den Erstausbruch und Rezidiven durch zwei Jahre spezifisch behandelt. Die verdickten Unterschenkelstellen hat Pat. vor 4 Monaten entdeckt.

*Status* 9. II. 1911. Über den Lungen katarrhalische Erscheinungen. Keine Syphilisreziduen. Wassermann negativ. Ad nates indurierte Injektionsstellen. An beiden Unterschenkeln außerhalb der Tibiakante und an der Höchstwölbung der Waden vereinzelte, mit der braun verfärbten Haut verlötete, haselnußgroße Knoten in der Tiefe tastbar.

Alttuberkulin ruft in Mengen von 5 mg febrile Reaktion hervor. Temperaturanstieg bis 38,5°. An den Herden ist keinerlei Veränderung wahrzunehmen.

**Fall 17.** A. Bar. 16 jährige Schülerin. *Mäßige Vergrößerung der Halslymphdrüsen. Singuläre, zum Teil exulcerierte Unterschenkelknoten.* (1911.)

Das einzige Kind gesunder Eltern. Vor 6 Jahren durch mehrere Monate in einem Kinderspital mit zerfallenden Unterschenkelknoten behandelt. Die gleiche Art von Veränderungen seit drei Monaten bestehend.

*Status* 6. X. 1911: Gutentwickeltes, gesund aussehendes Mädchen, über den Lungen normale Verhältnisse, mäßige Halssymptome. Im Gesicht und perioral fein kleienförmig schilfernde, kaum verfärbte Flecke. Am linken Unterschenkel, oberhalb des unteren Drittels, an der Außenfläche ein intakter, von violetter Decke überkleideter, haselnußgroßer, oberhalb dieses ein zweiter gleich großer, im Zentrum lochförmig perforierter, erweichter, jedoch nicht eingesunkener Knoten. Überdies an beiden Unterschenkeln fingerkuppengroße, braune glatte, etwas unter das Niveau getretene, derbe Stellen und an den Tibien seichte atrophische, von Pigmentsäumen umgebene Narben als Reste der früheren Aussaat. Auf 4 mg A.-T. Temperatur 38,8°. Keine Herderscheinungen.

**Fall 18.** M. Kön. 52 jährige Schuhmachersgattin. *Isolierte walnußgroße Subkutanknoten beider Unterschenkel.* (1912.)

Aus der Familienanamnese sprechen keine Daten für eine tuberkulöse Belastung. Vier Partus, kein Abortus. Seit 15 Jahren mäßige Varizen. Die Verhärtungen bemerkt Patientin seit 1 ½ Jahren.

*Status* 8. III. 1911: Kräftig entwickelte, fettleibige Frau, mäßiges Lungenemphysem. Über den Tibiakanten Spur Ödem, Harn albumenfrei. Zylindrische Ektasie der Vena saphena m. Kapillare Hautvarizen der Unterschenkel. Keine Phlebosklerose, Haut normal. Am unteren Wadendrittel links zwei, mit der blaurot verfärbten Decke verlötete Subkutanknoten. Links etwas höher, in gleicher Einlagerungsschicht ein mit der Decke verwachsener, deutlich abgrenzbarer, talergroßer, indurierter, plattenförmiger Herd.

**Fall 19.** A. Ha. 22 jähriges Stubenmädchen. *Haselnußgroße violett verfärbte Subkutanknoten und braun pigmentierte sklerosierte eingesunkene Kutanherde der Unterschenkel.* (1912.)

Pat. litt zu wiederholten Malen an Lungenkatarrhen. Die Hautveränderungen setzten zuerst vor zwei Jahren ein und sollen die wenig



Digitized by Google

schmerzhaften Knoten der Unterschenkel des öfteren zu restloser Aufsaugung gelangt sein. Familienanamnese belanglos.

*Status* 13. XI. 1912: Kräftig entwickeltes, blühend aussehendes Mädchen. Über den Lungenspitzen Schallverkürzung, rauhes Atmen. Gut entwickeltes Fettpolster. Die allgemeine Decke bis zu den Unterschenkeln frei von Veränderungen. An diesen sind in irregulärer Verteilung braun pigmentierte, bohnen- bis hellerstückgroße Flecke zu gewahren, welchen eine mäßige Verdichtung des Subkutangewebes entspricht. Residuen rückgebildeter Effloreszenzen. An der Außenfläche, Innenseite und Wadengegend wenig prominente, violett rote, haselnußgroße, knotige tiefreichende Infiltrate. Die unscharf begrenzten nodösen Einschichtungen von teigig weicher Konsistenz. Neben solchen, mit Hautveränderungen einhergehenden, in der Zahl von 6—8 vorhandenen Infiltraten alternieren beiderseits 2—3, von normaler, blasser Haut überkleidete, in der Tiefe tastbare, kaum druckempfindliche, kirschengroße Knoten. Während einer fünfmonatlichen Behandlungsdauer mit Arsen und Jodsalzbädern kein nennenswerter Wechsel in den Erscheinungen. Auf 1. X. 2 mg Alttuberkulin weder Allgemein- noch Lokalreaktion. 5 mg A.-T. führten zu 38,9°.

Der *anatomische* Befund wurde an einer, mit der Decke verlöteten, haselnußgroßen, tief im Fettgewebe abgesetzten Knotenbildung erhoben.

A's verändert erweist sich dem unbewaffneten Auge am Gewebsdurchschnitt eine kirschkerngroße, grau transparente, an die Cutis gelötete Zone des Fettgewebes, die von Bindegewebsbalken durchsetzt und unterschichtet wird. Im ödematösen Papillarkörper und der Cutis propria von spärlichen Rundzellschwärmen umgebene, erweiterte, in den Wandungen unveränderte Gefäße. Die Schweißdrüsenknäuel von kugelig angeordneten, weit ausladenden, aus Rundzellen gebildeten Infiltrationszonen umgeben. Stellenweise sind die Knäuel von Fibroblasten und Epitheloidzellansammlungen umschichtet. In dichteren Infiltrationszonen ist es zur Auflösung der Schläuche gekommen. Das periglanduläre Infiltrat greift von hier auf das Fettgewebe über, dieses teils völlig zum Schwund bringend, teils mit Aussparung kaum ergriffener Inseln in Form breiter und schmaler Infiltrationsleisten durchsetzend und umspinnend. Hier sind alle Merkmale der Wucheratrophie des Fettgewebes einschließlich der Fettriesenzellen zu verfolgen. Mit nur an ihren Säumen von Epitheloid- und Rundzellen konturierten, in Konsumption begriffenen Fettzellkomplexen alternieren, von ovalen Löchern dicht durchsetzte, an einzelnen Stellen homogenisierte Infiltrationsstrecken, in welchen sich vielfach polymorphkernige Leukozyten in die zerfallenen Zonen einschieben. Die verdichteten Bindegewebszüge schließen vielfach in den Wandungen verbreiterte, adventitionell infiltrierte, kleinere Gefäße ein. Randständige, größere Venen ohne besondere Veränderung. Nirgends ausgesprochen tuberkuloider Bau, keine Tuberkelbazillen.

**Fall 20.** M. Wo. 20 jährige Private. ***Aneinandergereihte Subkutanknoten und indurierte, plattenförmige Cutiseinschichtungen der Unterschenkel. Tief eingelassene platten- und strangförmige Herde in der Schultergegend und Streckfläche der Oberarme.*** (1912.)

Die Familienangehörigen gesund. Als Kind soll Patientin Masern und einen Lungenkatarrh von längerer Dauer durchgemacht haben, wieder-

Digitized by Google

holt Angina. Seit einem halben Jahr bemerkt sie das Auftreten von sich durch Schmerzen anzeigenden harten Stellen an den Unterschenkeln und über dem linken Arm. Die verdichteten Partien am Oberarm sollen bei Bewegung ziemliche Schmerzen verursachen.

*Status* 8. I. 1912: An der Außenfläche des rechten Unterschenkels handbreit oberhalb des Knöchels drei, durch normale breitere Strecken voneinander getrennte, haselnußgroße, von blaßrot verfärbter Haut überdeckte, tief ins Subkutangewebe eingelassene Knoten tastbar. Die Infiltrate mit der Haut verschieblich, ziemlich derb, kaum druckempfindlich. Über dem unteren, äußeren Anteil der linken Wade eine leicht muldenförmige Abflachung der braunrot verfärbten Haut. Diese mit einem plattenförmigen, etwa fünfkronenstückgroßen Infiltrat verlötet. Überdies weisen an der Innen- und Streckfläche eingezogene, dunkelbraun pigmentierte, hellergroße Stellen auf den Sitz früherer Effloreszenzen hin. Über der linken Schulter eine von livid rotverfärbter Decke überkleidete, mit dieser zusammenhängende, kindshandtellergroße Induration in den subkutanen Texturen tastbar. Die unregelmäßig begrenzte, von der Umgebung nicht scharf abgesetzte Verhärtung ist fest an die Haut geheftet. Von dieser Verhärtung zieht eine, an der Oberfläche durch violette Streifen markierte, strangförmige, fingerbreite Verdichtung an der Streckfläche bis zum unteren Oberarmdrittel in der Tiefe des Subkutangewebes. Überdies kirschengroße, tiefe Subkutanknoten in 2—3 Exemplaren an der Streckfläche.

Die *histologische* Untersuchung bezieht sich auf einen vom rechten Unterschenkel exzidierten, bohnengroßen Indurationsherd. Im Fettgewebe seitlich und nach unten zu, von normalen Läppchen umgrenzt, hat ein bis zur retikulierten Cutisschicht reichender, von verdichteten Bindegewebsbändern unterlaufener Infiltrationsherd den Sitz. Dieser durchsetzt in charakteristischer, zu Atrophie und Schwund der Fettzellen führender Weise die Schicht und penetriert von hier aus die narbig verdichtete, basale Cutislage. In einzelnen, unscharf begrenzten Herden ist das infiltrierte Fettgewebe nekrotisch, homogenisiert von großen, konfluierenden, schwammähnlichen Lücken perforiert und die in ihrer Struktur verwischten brüchigen Massen von Eiterzellen durchsetzt. An der Grenze nekrotischer Sektoren sind in den Wandungen mächtig verdickte, in der Intima und Adventitia infiltrierte, in der Lichtung noch freie *Venen* zu verfolgen. In Schweißdrüsenhöhe minder zirkumskripte Infiltrationsherde. Keine Verkäsung, keine echten Riesenzellen, Tuberkelbazillen in mehreren Schnittreihen nicht auffindbar.

**Fall 21.** G. K. Hed. 27jährige Näherin. *Chronisch rezidivierende zum Teil zentral zerfallende Knotenaussaaten der Unterschenkel. Halsnarbe nach Drüsenoperation.* (1912.)

Vater an Lungenschwindsucht gestorben, Mutter und drei jüngere Geschwister gesund. Patientin hatte in früher Kindheit viel mit Augenentzündungen und nicht näher definierten Gesichtsausschlägen zu laborieren. Mit 15 Jahren machte eine eitrige subaxillare Lymphdrüsengeschwulst einen operativen Eingriff notwendig. Die Schnittwunde soll erst nach Monaten zur Vernarbung gelangt sein. Menses setzten im 15. Jahr ein. Die ersten Knotenbildungen an den Unterschenkeln traten im 18. Lebensjahr auf und kamen seither in häufigen Nachschüben zur Ent-



Digitized by Google

wicklung. Ab und zu sollen einzelne der Herde erweicht und in ihrer Mitte nach außen durchbrochen sein.

*Status*: Graziler Knochenbau, schwächliche Muskulatur, gut entwickeltes Fettpolster, blaße anämische Decke, am Halse links eingezogene Inzisionsnarbe. Die Drüsen des Halses zu mäßig großen, deutlich palpablen Knollen infiltriert. Die Lymphknollen anderer Regionen nicht vergrößert. Über den Lungenspitzen Dämpfung. Hinten oben Rasselgeräusche. Es besteht mäßige Expektoration im Sputum, keine elastischen Fasern, keine Tuberkelbazillen nachweisbar. Hämoptoe soll niemals bestanden haben. Herzbefund normal. Die Abdominalorgane bieten normale Verhältnisse. Harn albumenfrei. Akrocyanose an Händen und Füßen. An den Fingerrücken Perniones, an den Streckflächen der Ober- und Vorderarme singuläre, erbsengroße, von nekrotischen Zentren eingenommene Knötchen. Scharfrandige, gleich große, wie ausgestanzte pigmentumsäumte, selnig weißglänzende Narben. Papulo-nekrotisches Tuberkulid.

An der Innen-, Seiten- und Wadenfläche sind beide Unterschenkel von zerstreut sitzenden 17, in der Tiefe als kirschengroße, teigige, druckempfindliche Knoten durchtastbaren Gebilden eingenommen. Diese werden teils von normaler Haut überdeckt, teils sind sie mit der Decke verwachsen und diese hellrot bis violett verfärbt, an einzelnen Stellen fein lamellös abschuppend. Einzelne der livid verfärbten, in sonst blaße Areale eingelassenen, leicht vorgewölbten Knoten sind im Zentrum erweicht und von scharf geschnittenen, runden Durchbruchsstellen eingenommen. Die größeren Knoten entsprechen dem Zerfallsherde, präsentieren sich als steilrandige, von hämorrhagischem, dünnflüssigem Sekret bedeckte, runde Geschwüre, die noch von erhaltenen Randregmenten der Knoten umgrenzt werden. Es bestehen weder oberflächliche noch tiefe Varizen.

***Experimentell*** verwertet wurde die Hälfte eines livid verfärbten, bohnengroßen Subkutanknotens der linken Wade, ein exulcerierter, kirschengroßer und ein intakter, mit der verdünnten, blaurot verfärbten Haut verlöteter, unscharf begrenzter, fingerkuppengroßer Knoten, von der Außenfläche des rechten Unterschenkels. Die kamen, in Bouillon zerkleinert, auf vier Meerschweinchen intraperitoneal zur Verimpfung. Bei einem fünften Tier wurde ein größeres, im Fettgewebe sitzendes Fragment in eine Hauttasche versenkt. Die nach fünf Monaten umgebrachten Tiere boten weder makroskopisch noch histologisch Anzeichen von Tuberkulose.

Der *Gewebsbefund* wurde an einem intakten Fettgewebsknoten ermittelt. Schwache Vergrößerungen zeigen, daß die krankhaften Veränderungen in einem umschriebenen Bezirk des von verbreiterten Bindegewebsbalken durchsetzten Fettgewebes und in der starren gewucherten retikulierten Cutisschicht, von hier aufwärts noch bis in die Höhe der Schweißdrüsenknäuel gebunden sind. Bei schärferer Einstellung erweisen sich Epithel, Papillarkörper und obere Kutanschicht kaum verändert. Streckenweise ist eine reichliche Rundzellansammlung längs erweiterter Gefäße angedeutet. Die Knäueldrüsen oberhalb der infiltrierten Fettschicht vielfach von herdförmigen Zellmänteln umgeben, in welchen sie meist völlig aufgegangen sind. In solchen zahlreichen, scharf umgrenzten, knötchenförmigen, von verdichteten Collagenbündeln umzirkelten Zellmassen bilden epitheloide Elemente in irregulärer Aufhäufung den Kern,

Digitized by Google

während die Randsegmente von Lymphozyten und Fibroblasten bestritten werden. In solchen, offenbar aus der Invasion zerfallener Schweißdrüsen hervorgegangenen, scharf umgrenzten Herden ist es weder zu Nekrosen noch zur Einschichtung von *Langhans*schen Riesenzellen gekommen. Die oberen und mittleren Schichten des Fettgewebes zeigen alle Stadien der diffusen entzündlichen Wucheratrophie, daneben sind aber auch sowohl in der Fettschicht als an der Cutisgrenze von sklerosierten Bindegewebebündeln begrenzte, knötchenförmige Zellansammlungen zu verfolgen. Diese präsentieren sich teils als follikelähnliche, durch ein schmalfädiges Retikulum durchgitterte Rundzellknäuel, bald sind sie als in ihren Wandungen infiltrierte, durch Thrombenorganisation zu völligem Verschluß gelangte, venöse Gefäßbahnen anzusprechen. Die dann noch in oberen Gewebslagen in Form schräg getroffener, längsgestreckter, ovaler Infiltrationsmassen wiederkehren. Die veränderten Gefäße sind an den erhaltenen Konturen der sie durchsetzenden, elastischen Fasern zu erkennen. In der Nachbarschaft des Herdes normale, gut gefüllte Gefäße, auch im Bereich des lückendurchsetzten, infiltrierten Fettgewebes vielfach unveränderte Capillargefäße. Tuberkelbazillen weder in zahlreich durchmusterten Schnittreihen noch im Sediment antiformingelöster Knotenstücke nachweisbar.

**Fall 22.** H. Gr. 28 jähriges Küchenmädchen. *Dichte rezidivierende Knotenaussaat der Unter- und Oberschenkel. Submaxillarlymphome rechts.* (1912.)

Von Kinderkrankheiten Masern, Scharlach durchgemacht. Wiederholte Bindehautentzündung. Seit dem 15. Lebensjahr treten in unregelmäßigen Intervallen an den unteren Extremitäten Knotenschübe auf, die zumeist wieder rückgängig werden, oder nach Umwandlung scharf begrenzte Geschwüre mit Hinterlassung von Narben abheilen. Während dieser, an Nachschüben reichen, 13 jährigen Krankheitsepoche mußte sie zu wiederholten Malen wegen Schwäche in den Beinen für einige Zeit ihre Beschäftigung aufgeben.

*Status* 24. VI. 1912: Gesundes Kolorit, reichlich entwickelter Panniculus adiposus, kräftige Muskulatur. Innere Organe normal, Harn albumenfrei, die Drüsen nicht vergrößert, beide Unterschenkel, sowohl an der Streck- als Beugefläche sind von Knöchelhöhe angefangen bis zu den Knien von einem dichten Bestand und verschiedener Entwicklung und Rückbildung begriffener, erbsen- bis bohnengroßer, flacher Knoten eingenommen. Die einzelnen Effloreszenzen präsentieren sich bald als violettrote, mit der Haut verwebte, scharf umgrenzte, sanft emportretende, ins Unterhautfettgewebe eingelassene Knoten, bald als ähnlich beschaffene zirkumskripte Herde, über welchen die Oberfläche kaum verändert erscheint. Über zahlreichen Effloreszenzen haben sich in deren Zentrum Erweichungsherde etabliert, die von leicht ablösbaren Krusten bedeckt werden. Unter den verkrusteten Zentren sitzen scharfumschnittene, seichte, dünnflüssiges, eitriges Sekret absondernde, bis erbsengroße Geschwüre. Andere Komponenten des Ausbruches präsentieren sich als düster rote Knoten mit bereits narbig ausgeheilten Zentren. Zwischen solche Effloreszenzen schieben sich in unregelmäßiger Einstreuung völlig zum Rückgang gelangte, von braunen Säumen umgrenzte, bis bohnengroße, leicht eingesunkene, narbig

Digitized by Google

veränderte und auch von normaler Oberfläche überdeckte, plattenförmig verdichtete callöse Herde ein. Während der 1½ jährigen Beobachtungsdauer wiederholte Nachschübe, die bald bis zu den im Zentrum exulcerierenden Höhentypen gedeihen, bald im Stadium der violett verfärbten Knotenbildung mit Hinterlassung braun pigmentierter Hau s ellen zur Rückbildung gelangen. Wiederholte Injektionen mit 1—3 mg Alttuberkulin verlaufen reaktionslos, auf 4 mg A.-T. 38,5°. Keine Lokalreaktion.

*Inokulation*: Mit je einer Knotenhälfte werden vier Meerschweinchen intraperitoneal geimpft. Während einer viermonatlichen Beobachtungsdauer boten die Tiere keinerlei Krankheitserscheinungen, nahmen an Körpergewicht stetig zu und zeigten bei der Sektion keinerlei Anzeichen von Tuberkulose.

Die der *mikroskopischen* Durchsicht dienenden Schnittfolgen wurden allen üblichen Tinktionsmethoden unterzogen.

Das in mehreren untersuchten Knoten gleichmäßig wiederkehrende Gewebsbild erhielt sein eigenartiges Gepräge durch einen nicht zu scharf umgrenzten, in den oberen Fettlagen sitzenden, von hier auf die retikulierte Cutisschicht, auf die kutanen Fettläppchen und Schweißdrüsenknäuel übergreifenden Entzündungsherd, der von sklerosierten Bindegewebsbündeln durchschichtet und umgeben erscheint. Auf eine schmale Epitheldecke folgt ein ödematös gequollener, reichlich vaskularisierter Papillarkörper. Die Cutis propria, die in ihren unteren Anteilen kernarm und starrfaserig, in beginnender fibröser Verdichtung. Von den tieferen Bündelzügen derselben gehen breite, narbenähnliche Fibrillenzüge in bandförmiger Ausbreitung und vielfacher Verästelung in die infiltrierte Fettschicht über. Zahlreiche nekrotische Schweißdrüsenknäuel dienen herdförmigen Zellkomplexen als Zentrum, die ihrerseits wieder von verdichteten Bindegewebsfasern umsponnen werden. In zwei der untersuchten Knoten fallen in die retikulierte Cutisschicht zwei aufeinander stoßende, völlig nekrotische, ovale Herde, die eine feinkörnige, von Eiterzellen durchsetzte Struktur aufweisen. Mit Elastinfärbungen gelingt es, diese als der Nekrose anheimgefallene thrombosierte *Venenäste* höherer Ordnung zu definieren. Diese nekrotischen Herde bilden den Fokalenteil radiär auseinandertretender Bindegewebsstränge und dichter, aus Rundzellreihen formierter Mantelzonen. An der oberen Peripherie mehrere kleine Knötchen von ausgesprochen *tuberkuloidem Bau*, es sind das fibrös umschichtete, schalenförmig angeordnete Lymphozyten, die hellere, aus Epitheloidzellen gebildete Zentren einschließen. Das subkutane Fettlager im Zustand der entzündlichen Wucheratrophie. Kleinere, die septierenden Bindegewebsbalken und nicht zu dicht infiltrierte Fettläppchen durchsetzende kapillare Venen und Arterien ohne besondere Wandalteration. Tuberkelbazillen sind in vielen Schnittreihen weder in der Stäbchen- noch in der Körnchenform nachzuweisen. Auch sind Sedimentausstriche in Antiformin aufgelöster Knotenstücke frei von mikrobiellen Beimengungen.

**Fall 23.** K. Grün. 13 jährige Schülerin. *Submaxillare Lymphome, schütter eingestreute Subkutantumoren der Unterschenkel, zum Teil exulceriert. Conjunctivitis phlyctaenulosa. Periphere Cyanose.* (1912.)

Die Eltern und zwei jüngere Geschwister gesund. Als Kind machte Patientin Masern, Scharlach und Keuchhusten, vor ½ Jahr katarrhalischen

Digitized by Google

Ikterus durch. Bisher nicht menstruiert, zu wiederholten Malen skrofulöser Bindehautkatarrh. Seit einem halben Jahr bestehen unempfindliche, knotige Anschwellungen am Unterschenkel, von welchen eine vor zwei Monaten in den mittleren Anteilen geschwürig zerfiel.

*Status* 31. XII. 1912: Kräftig entwickeltes anämisches Mädchen, proportionierte Körperformen. Die inneren Organe ergeben keinen von der Norm abweichenden Befund. Paniculus adiposus stark entwickelt. Am rechten Unterschenkel medial von der Tibiakante ein fünfkronenstückgroßer, scharf gegen die Umgebung abgegrenzter, tief ins Fettgewebe eindringender, teigig derber, auf Druck nicht empfindlicher Infiltrationsherd. Über der knotigen Einschichtung ist die lividrot verfärbte Haut mit der Unterlage verlötet und durch eine leichte, narbige Einziehung in zwei Areale geteilt. Der Herd scheint aus der Konfluenz zweier aneinandergrenzender Knoten hervorgegangen zu sein. Mit dieser Annahme korrespondiert die Bildung zweier, voneinander durch derbere Gewebssäume getrennter, mit dem Finger eindrückbarer Erweichungsbezirke. Am Rand des Herdes mäßige Schuppung. Über dem Sehnenansatz des Wadenmuskels eine braun verfärbte, kronenstückgroße, unter das Niveau eingezogene, derbe Stelle, welcher eine verhärtete Unterhautzone entspricht. Innerhalb dieses Plaques zwei erbsengroße, oberflächliche, scharf begrenzte, in Reinigung begriffene Zerfallsherde. Am linken Unterschenkel an dessen Außenseite zwei durch hellrote, leicht vorgewölbte, bohnengroße Hautstellen markierte Knoten in der Tiefe durchtastbar. Überdies sind die Unterschenkel von livid gefärbten, netzförmigen, engmaschigen Zeichnungen eingenommen.

1—2 mg Alttuberkulin bedingt weder Allgemein- noch Lokalreaktion. Auf 3 mg A.-T. Temp. bis 38,2°. Die Knoten bleiben unverändert.

Der *histologische Befund* wurde an dem in toto exzidierten Knotenbestand der Streckfläche des rechten Unterschenkels erhoben.

Die Hauptveränderungen spielen sich stets in mehr oder weniger umschriebenen Sektoren der oberflächlichen subkutanen Fettschicht und in dem sklerosierten, verdichteten, tiefen kutanen Zellgewebe ab. Während der Papillarkörper, die oberen Coriumabschnitte kaum verändert sind, erweisen sich die Fibrillenzüge der retikulierten Schicht verbreitert, starr, zellarm. In der Höhe der Schweißdrüsenknäuel und tiefer sind zahlreiche, scharf umgrenzte, von den verdichteten Bindegewebsbündeln umgebene Zellherde eingeschichtet, die sich vielfach um nekrotische, aufgelöste Reste von Schweißdrüsen gruppieren und aus Epitheloidzellen rundlicher und länglicher Gestalt formiert sind. Diese Zellgruppen werden vielfach von dunkel tingiblen Rundzellschwärmen durchsetzt und auch schalenförmig umgeben. Daneben sieht man infiltrierten Fettläppchen entsprechende, scharf umgrenzte Herde von lymphoidem und epitheloidem Zellbau, welche in ihrem, auch aus Fibroblasten bestrittenem, meist gefäßlosem Gitterwerk zahlreiche Riesenzellen tragen. Die angrenzende Fettschicht der Subcutis teils im Zustand der diffusen entzündlichen Wucheratrophie, teils von rundlichen Zellnestern des oben beschriebenen Charakters durchsetzt. Inmitten einzelner, tiefreichender, gewucherter, verbreiterter Bindegewebssepta sind in ihren Wandungen dicht infiltrierte, in der Lichtung verlegte Gefäße höherer Ordnung eingelassen, die weitausladenden Infiltrationskolonnen als Achse dienen. Solche zum Teil thrombosierte, als

Digitized by Google

Venen anzusprechende, in ihren Wandungen infiltrierte Gefäße verlaufen auch frei in den Fettläppchen, wo sich um sie herum breite Infiltrationszonen gruppieren, die mit verjüngten Ausläufern in minder alterierte Bezirke übergreifen. Echte Verkäsung, nirgends Homogenisierung des infiltrierten Fetts, streckenweise nachweisbar. Tuberkelbazillen weder in der Stäbchenform noch in der Körnchenform aufzufinden.

**Fall 24.** A. Schü. 47 jährige Hilfsarbeiterin. *Einzelstehende und gruppierte indurierte Knoteninfiltrate der Waden. Periphere Cyanose. Perniones der Zehen.* (1912.)

Keine belästenden anamnestischen Daten. Die Knoten sollen seit einem Jahr bestehen und erst seit einiger Zeit einen violetten Ton angenommen haben. Fühlbar machen sich dieselben nur bei anstrengender Arbeit.

*Status* 19. XII. 1912: In der Subkutanschicht der Waden, an die Haut gelötete, bohnen- bis haselnußgroße Knoten tastbar. Am unteren Drittel links, mehr nach außen zu, eine bogenförmige Gruppe von tief eingelassenen, kirschen- und zwetschkenkerngroßen Knoten, deren Bestände durch scharfrandige, dunkelpigmentierte, eingesunkene, atrophische Narben von Erbsen- bis Bohnengröße, als Reste früherer Schübe getrennt werden. Sonst keine somatischen Veränderungen. A.-T. bis 4 mg bedingt mäßige Temperatursteigerung. Keine Herdreaktion.

*Anatomisch untersucht* und zum Teil für das Tierexperiment verwendet, ist ein intakter, tief mit dem unterschichtenden Fett exzidierter linker Wadenknoten. Auffällig erscheint an den Schnittreihen schon mit freiem Auge ein erbsengroßer, weit von der Cutis entfernter, mit dieser durch ein fibröses Band zusammenhängender, scheinbar in normalem, reichlich septierten Fett sitzender, 3 mm im Durchmesser betragender Knoten. Das Zentrum des Herdes bildet ein mächtiger, in den Wandungen dicht infiltrierter, von konzentrisch geordneten Bindegewebsbündeln umgebener, thrombosierter *Venenast*, an dessen Peripherie ähnlich beschaffene, kleinere Gefäßquerschnitte zu beobachten sind. In die äußeren Faserschichten der alterierten Bahnen sind herdförmige Zellnester eingeschlossen, die reichlich von enorm großen Riesenzellen durchsetzt, hauptsächlich Epitheloidzellansammlungen darstellen, denen sich in geringerer Menge Rundzellen und Fibroblasten zugesellen. In der weiteren Zirkumferenz folgen schütter infiltrierte, von sklerosierten Collagenbändern umgebene, infiltrierte Fettinseln, in welche deutlichst die Entstehung der Riesenzellen zu verfolgen ist. Im Bereiche der retikulierten Cutisschicht dienen etwa in der Höhe der Knäueldrüsen gleichfalls die in ihren Wandungen gewucherten und abliterierten Gefäßverzweigungen und herdförmigen Zellansammlungen als Zentren. Tuberkelbazillen waren weder in den Infiltraten, noch in den Riesenzellen nachweisbar.

Die *Inokulation* bei zwei Meerschweinchen (intraperitoneal) führte zu keinem positiven Ergebnis, indem die nach drei Monaten vorgenommene Nekropsie bei keinem Tier pathologische Veränderungen feststellen ließ.

**Fall 25.** Cl. Par. 36 jährige Sprachlehrerin. *Vereinzelte verhärtete Knoten- und Platteninfiltrate der Unterschenkel. Skrofulodermanarben am Hals.* (1912.)

Digitized by Google

Als Kind wiederholt durchbrechende Drüsenschwellungen und Bindehautkatarrhe. Mit 19 Jahren Lungenentzündung, seither des öfteren Bronchitis. Die knotigen Bildungen entdeckte Patientin zufällig vor mehreren Monaten.

*Status* 11. IV. 1912: Die physikalische Untersuchung ergibt keine Abweichung von der Norm. An der Außenseite des rechten Unterschenkels ein walnußgroßer, von braun verfärbter, unregelmäßig eingezogener Decke überkleideter, mit dieser zusammenhängender, nach oben zu flacher, gegen die Tiefe halbkugelig eingreifender Knoten. Höher oben zwei kirschengroße kugelige Infiltrate. Links außen, handbreit über dem Knöchel drei aneinandergrenzende, bis haselnußgroße, hellrot und violett verfärbte, scharf umgrenzte Verdichtungsherde. Von dem obersten Knoten gegen die Muskulatur zu ein strangförmiger Fortsatz zu verfolgen. 5 Monate in Evidenz gehalten. Einzelne Infiltrate flachen sich unter gleichzeitiger bräunlicher Verfärbung der Decke ab. Zerfall war nicht zustande gekommen.

**Fall 26.** B. Her. 20 jähriges Dienstmädchen. *Tumor- und plattenförmige, indurierte Erythemknoten der Arme. Handtellergroße sklerosierte Cutisscheiben und multipel eingestreute haselnußgroße Subkutanknoten der Unterschenkel.* (1913.)

Angeblich früher stets gesund. In der Familie keine Tuberkulose. Seit einem Jahr geschwellte Stellen der Unterschenkel, seit mehreren Monaten solche an den Oberarmen.

*Status* 31. V. 1913: Blühendes Aussehen, kräftige Entwicklung, mächtiger Fettkörper, die Innenorgane normal. Am linken Unterschenkel Außen- und Wadenfläche eine Reihe tief in der Subcutis gelegener Knoten von Bohnen- bis Pflaumengröße, die teils isoliert sitzen, teils Gruppenanordnung zeigen. Die Haut hell- und violettrot, über den Knoten mäßig vorgewölbt, mit diesen verlötet. Über einzelnen Beständen braunrot abgeflacht, eingezogen, derb. Ähnliche Einstreuungen rechts an der Innen- und Außenfläche über den Knöcheln und der Mitte des Unterschenkels. Überdies beiderseits bis handtellergroße, sklerodermatisch derbe, das Profil muldenförmig deprimierende Platteneinschichtungen über den Waden und bandförmig, einen großen Teil der Zirkumferenz einnehmend, am unteren Drittel. An den Streckflächen der Oberarme beiderseits mehrere haselnußgroße, mit der Decke verlötete Tumoren des Unterhautzellgewebes. Über den Schultern einzelne violett verfärbte, tiefe Einschichtungen gleicher Größe. Die Haut an den Oberarmen vielfach von violetten marmorierten Streifen eingenommen. Mit steigenden Dosen durchgeführte subkutane exploratorische Tuberkulininjektionen (bis 10 mg) führen zu keiner Herdreaktion, nach 5 mg 38,5°.

*Histologisch* untersucht sind ein Arm- und Unterschenkelknoten. Fragmente dieser wurden auch zur Tierimpfung verwendet.

Verändert erweisen sich die allenthalben abgegrenzten Sektoren des Fettgewebes und die in dieses aus der retikulierten Cutisschicht übergreifenden Bindegewebsbalken. Das Fett ist in den oberen Schichten teils bei noch erhaltener Struktur längs der Interzellularbrücken von entzündlichen Rundzellgirlanden umsponnen, teils ist es zu diffuser, dichter Infiltration desselben mit Ersatz der Fettzellen durch Granulationsmassen gekommen. In diesen diffus entzündlich veränderten Arealen deuten homogene, die

Digitized by Google

Kernfärbung nicht mehr annehmende Parzellen auf nekrotischen Zerfall. In diesen Strecken sind auch keine in den Wandungen differenzierte Gefäße mehr nachweisbar. Auffällig ist in zahlreichen, von gewucherten, sklerosierten Bindegewebsfibrillen umsponnenen, noch gut erhaltenen Fettläppchen die Einschichtung scharf umschriebener, meist gleich großer, rundlicher Zellherde, die im Zentrum von 20 bis 30 Kernen besetzte, im Protoplasma homogene Riesenzellen tragen. Um die Riesenzellen schichten sich konzentrisch dunkel tingible, lymphoide Zellkomplexe, die von feinsten Bindegewebsfäden durchgittert werden. Nach außen folgt eine bindegewebige, faserige Verdichtungszone. Diese kleinen, meist an den Säumen breiterer Bindegewebsbalken hängenden, knötchenförmigen Nester sind zum Teil noch von kleinsten Kapillaren vaskularisiert. In den Riesenzellen weisen oft noch erhaltene feinste Fetttröpfchen auf ihre Entstehung hin. In der Cutis sind die Veränderungen auf eine retikulierte Infiltration der vorgeschobenen Fettläppchen beschränkt. Schweißdrüsen, obere Cutislagen, Epithel unverändert. Tuberkelbazillen nicht auffindbar.

Die *verimpften Knotensegmente* haben bei zwei Meerschweinchen keine für Tuberkulose sprechende Veränderungen hervorgerufen.

**Fall 27.** S. Gne. 44 jährige Köchin. *Multiple indurierte Erythemknoten der Unterschenkel. Dunkelpigmentierte Involutionsformen.* (1913.)

Rechtzeitig menstruiert und von ernsteren Krankheiten verschont, übte Patientin bis vor 6 Jahren anstandslos ihren Beruf aus. Damals entwickelten sich anfangs schmerzhafte, knotige Schwellungen an den Unterschenkeln, mit welchem seither wiederholt rezidivierenden Zustand sie dreimal an der dermatologischen Klinik stets in mehrwöchentlicher Spitalbehandlung stand. Nach interner Verabreichung von Na. Salicyl und Pflasterapplikation soll eine zeitweilige Rückbildung der Knoten stattgefunden haben.

*Status*: Fettleibige Frau von normaler Größe, kräftigem Knochenbau, bietet keinerlei Anzeichen von Skrofulotuberkulose. Die inneren Organe normal. Der Harn albumenfrei. An der Außenseite des linken Unterschenkels mittleres Drittel zweikronenstückgroße, von leicht vorgewölbter, rosenrot verfärbter Haut überdeckte, mit dieser verwachsene, in die Tiefe reichende, scharf umgrenzte, teigig weiche Knoten. Mehr der Vorderfläche zugekehrt zwei höhersitzende, violettrote, bohnengroße, minder scharf umgrenzte knotige Infiltrate. Das Integument über diesen etwas eingesunken, fixiert und im Zentrum der Knoten krustenbedeckt. Nach Abhebung der rundlichen, erbsengroßen, hämorrhagischen Borken treten kleine, dünnflüssiges Sekret absondernde, seichte Geschwüre zutage. Über der Wade und an der Außenfläche des oberen Unterschenkeldrittels einzelstehende und zu Gruppen zusammentretende, von braunen Säumen umgebene, erbsen- bis bohnengroße, atrophische, farblose und auch livid durchscheinende Narben. Restbestände früherer Schübe. An der Wadenfläche des rechten Unterschenkels, zum Teil auch im Areal zwischen dem äußeren Knöchel und der Mitte eine reichliche Aussaat subkutaner, von normaler Haut überdeckter, bohnen- bis haselnußgroßer Knoten, livid verfärbter, mit unterschichtenden, tiefreichenden Infiltrationsherden zusammenhängenden Plaques und narbig ausgeheilter, braun halonierten Involutionsformen.

Digitized by Google

Der *Biopsie* wurde ein von violetter Hautdecke überzogener, haselnußgroßer Herd des linken Unterschenkels unterzogen.

Beim Durchschneiden des Gewebes zeigte sich, daß die Verhärtung vorzüglich auf die reichliche Unterschichtung eines kleinerbsengroßen, an die untere Cutisfläche unmittelbar anstoßenden Herdes mit indurierten, fibrösen Bündelzügen zu beziehen war. Beim Abstreifen blieben in der knotigen Stelle kleinste Lücken zurück. Epithel und obere Cutis unverändert. Die Knäueldrüsen von epitheloiden und Rundzellzügen in verschiedener Dichte herdförmig unterschichtet. An einzelnen Stellen die Drüsenschläuche nach Quellung und Homogenisierung der Auskleidungszellen und Wandinfiltration im Zerfall begriffen. Die Faserschicht stark gequollen, zellarm, entsendet mächtige Bündelzüge ins Fettgewebe, die vielfach normale und dicht infiltrierte Fettzellinseln zwischen ihre Bünde lfassen. Den oberen, an die Cutis stoßenden Knotenanteil entspricht ein nekrotischer, dicht infiltrierter Fettzellherd. Zell- und Kernkonturen verwischt, die von Eiterzellen durchsetzten, stark gefärbten Kolliquationsmassen von bogenförmig konturierten Gitterresten tragenden großen Lücken durchsetzt. Nach unten zu grenzen dicht infiltrierte Fettschichten mit der bekannten Durchsetzung verschieden großer, vielfach konfluierender, ovaler Lücken. Minder infiltrierte Läppchen durchsetzen lebhaft proliferierende, an junge Fibroblasten reiche Bindegewebsfibrillen. Größere, in den Septen verlaufende Gefäße unverändert. Keine Tuberkelbazillen.

**Fall 28.** D. L. 50 jährige Amstreichersgattin. *Kerato-Iritis links, eingezogene Narben am Hals rechts. Multiple, subkutane Tumoren an den Armen und Beinen.* (1914.)

Die angeblich aus gesunder Familie stammende Patientin gibt an, als junges Mädchen an Drüsenschwellungen des Halses gelitten zu haben, die zum Teil vereiterten und erst nach mehreren Jahren zu dauernder Benarbung kamen. Die Patientin hat nie geboren und hatte weiterhin keine ernsteren Krankheiten zu bestehen. Ihr Gatte leidet an Tabes, das Serophänomen ist bei ihr negativ. Vor einem Jahr begann die Augenerkrankung und gleichzeitig die Aussaat der Knoten an Armen und Beinen.

*Status* 6. II. 1914: Kräftig entwickelte, ziemlich korpulente Frau mit dickem Fettpolster, die linke Hornhaut von 2 unregelmäßig begrenzten, kleinerbsengroßen, dicht an den Rändern etwas aufgehellten Trübungen eingenommen. Die Iris unregelmäßig verzogen, verfärbt, durch vordere Synechien fixiert. Überdies besteht Ciliarinjektion und Lichtscheu. Im Fettgewebe an der Beugefläche des Vorderarmes und an der Außenseite des Oberarmes sind einzelstehende, unregelmäßig eingestreute, bohnen- bis haselnußgroße, teils narbig derbe, teils sich teigig anfühlende Knoten zu tasten. Über diesen streicht bald eine vollkommen normale, frei verschiebliche Haut hinweg, teils ist es über denselben zu einer Fixation, an einzelnen Stellen auch zu leichter Einziehung der violett verfärbten, durch Gefäßerweiterungen marmorierten Decke gekommen. An den Unterschenkeln sieht man von der Wadengegend abwärtsreichende kindshandtellergroße, sepiabraun verfärbte, leicht eingesunkene, an der Oberfläche fein warzige, derb sklerosierte Stellen, welchen in die Tiefe reichende, äußerst derbe plattenförmige Infiltrate entsprechen. Überdies durchsetzen zahlreiche abgeplattet kugelige und ovale, scharf von der Umgebung abgehobene

Digitized by Google

bohnen- und taubeneigroße Knollen die Unterhautschichten, um von diesen bis an die violett verfärbte Decke vorzudringen oder von der letzteren noch getrennt zu bleiben. Außer den umschriebenen Knoten sind in der Tiefe noch verdichtete, bis kleinfingerdicke Stränge zu tasten, die in verschiedenen Ebenen die herdförmigen Infiltrate verbinden. An der Außenfläche des linken Unterschenkels weist eine fingerkuppengroße, tiefbraun verfärbte, narbige Stelle auf den Zerfall eines im übrigen rückgebildeten Herdes hin. Auf Injektion von $^1/_{10}$, 1 und 3 mg A.-T. keine Reaktion. 5 mg A.-T. löst einen Temperaturanstieg bis 38,4° aus, ohne daß die Arm- oder Schenkelherde eine Lokalreaktion aufweisen.

Im *histologischen Bilde* kehren die vielfach angeführten Einzelheiten der herdförmigen, von thrombosierten Gefäßbezirken ausgehenden Fettgewebsentzündung wieder. Diese Verhältnisse wurden an zwei nicht zu lange bestehenden, von entzündeter Decke bekleideten Unterschenkelknoten erhoben, die zur Hälfte auf zwei Meerschweinchen zur Verimpfung kamen. Bazilläre Einschlüsse wurden weder mit den gewöhnlichen Färbemethoden noch mit der Darstellungsmethode der *Much*schen Granula nachgewiesen. Im Zentrum der Herde waren noch deutlich die infiltrierten Wandungen großer, thrombotisch verschlossener Venenäste an der ringförmigen Anordnung erhaltener elastischer Fasern zu erkennen. In diesen Zentren hatte im übrigen ein homogener, feinkörniger Gewebszerfall Platz gegriffen, der mit fast aufgehobener Tinktionsfähigkeit des Detritus einherging. Die Randpartien der Entzündungsherde sind von dichten, gewucherten und verbreiterten, collagenen Faserzügen umschichtet, welche auch die Verlötung der Fettgewebsherde mit der Cutis vermitteln.

*Inokulation.* Die intraperitoneale Einbringung der zerriebenen Infiltratmassen hat den Tieren nichts anzuhaben vermocht. Diese zeigten bei der 3 Monate später vorgenommenen Sektion keinerlei auf Tuberkulose beziehbare Veränderungen.

**Fall 29.** K. M. 21 jährige Näherin. *Conjunctivitis phlyctaenulosa. Geschwellte Submaxillardrüsen. Platten-, knoten- und strangförmige Verhärtungen im subkutanen Fettgewebe der Unter- und Oberschenkel, sowie der Nates.* (1914.)

Eine Schwester an Lungenschwindsucht gestorben, die übrige Familienanamnese belanglos. Im 10. Lebensjahr traten schmerzhafte Knoten an den Unterschenkeln auf, welche die Aufnahme in ein Kinderspital notwendig machten und seither nicht mehr zu völligem Rückgang gelangt sein sollen. Von Zeit zu Zeit meldeten sich stets neue schmerzhafte Verhärtungen, die seit 4—5 Jahren auch an den Oberschenkeln und am Gesäß auftreten. Die gegenwärtige Augenentzündung stellt die dritte Attacke des gleichen vor drei und sechs Jahren durchgemachten Leidens dar.

*Status* 5. IV. 1914: Mittelgroße, sehr blasse, sonst gut genährte Person. An der linken Conjunctiva bulbi das typische, mit Knötchenbildung einhergehende Bild des skrophulösen Bindehautkatarrhs. Über der rechten Lungenspitze leichte Dämpfung, in der linken Submaxillargegend mehrere knollig aufgetriebene Lymphdrüsen. An den Beugeflächen beider unterer Extremitäten sind in der Tiefe der Cutis liegende, über das Hautniveau flach kugelförmig vortretende, hell- oder lividrot verfärbte Knoten von Erbsen- bis Nußgröße zu verzeichnen. Die umschriebenen Infiltrate sind

Digitized by Google

gegen Druck oder auch spontan schmerzhaft. Zahlreiche, in der Tiefe gelegenen Knoten sind durch braun verfärbte, leicht eingezogene Oberflächenstellen kenntlich. Solche Involutionsformen sitzen an der Beugefläche der Oberschenkel an den Waden und in einzelnen Exemplaren am Gesäß. In der letzteren Region sind außerdem in der Tiefe multiple bis nußgroße, derbe Infiltrate zu tasten, die sich an der Oberfläche durch keinerlei Veränderungen verraten. An der Innenfläche des linken Unterschenkels hat ferner ein über fünfkronenstückgroßes, plattenförmiges, die tiefbraun verfärbte, verdichtete, unregelmäßig eingezogene Haut einbeziehendes, plattenförmiges, gegen die F. vordringendes Infiltrat den Sitz, welches an fingerkuppengroßen Stellen Erweichungsherde erkennen läßt. Rechts unterhalb der Wadenhöhe ein handtellergroßer, länglich geformter, die Achillessehne begleitender, tiefbrauner, derber Infiltrationsstreif, der die fixierte Haut in die Tiefe zieht. Einzelne der Subkutanknoten setzen sich in walzenförmige, allmählich in der Tiefe sich verlierende sklerosierte Strecken fort. An den Streckseiten der linken, weniger der rechten oberen Extremität eine schüttere Aussaat, hanfkorngroßer, blau-violetter, im Zentrum nekrotischer Knötchen.

Das *anatomische Verhalten* wurde an einem erbsengroßen, rechtsseitigen Wadenknochen verfolgt. Die Epidermis von einer reicheren Einstreuung des Pigments abgesehen kaum verändert. Der Papillarkörper schütter, kleinzellig infiltriert. In die retikulierte Cutisschicht reichen dichtere Rundzellschwärme hinauf, woselbst sie namentlich die erhaltenen Schweißdrüsenknäuel umspinnen. Weiter unten kommen noch durch gequollene Bindegewebsgeflechte septierte, reichlich infiltrierte Fettläppchen, die in noch tieferen, der Faszie zugewendeten Lagen von kompakten Entzündungsmassen gefolgt werden, in deren Bereich nur mehr die bekannten ovalen, scharf umgrenzten, kleinen Lücken auf die Fettgewebsnatur des Entzündungsgebietes hinweisen. Mit solchen noch dicht infiltrierten Strecken alternieren dann, den Farbstoff kaum mehr annehmende nekrotische Streifen, die meist in der Nähe, gleichfalls der Nekrose anheimgefallener, in ihren Konturen noch kenntlicher, thrombophlebitischer Venen anzutreffen sind. Mehr gegen die Faszie zu folgen wieder schütterer angeordnete, mächtigen, in den Wandungen verdickten, in der Auskleidungsschicht proliferierten Gefäßen folgende Infiltrationszone. Die Durchmusterung auf Tuberkelbazillen gefärbter Schnitte hatte ein negatives Resultat ergeben.

**Fall 30.** W. S. 39 jährige Kaufmannsgattin. *Gruppierte Knotenbildungen an den unteren Unterschenkeldritteln. Zerstreute, taubeneigroße subkutane Tumoren an den Oberschenkeln, Gesäß- und Streckflächen der Arme.* (1914).

Die seit dem 18. Jahr verheiratete Frau stammt aus gesunder Familie, ihre 68 jährige Mutter erfreut sich des besten Wohlseins, der Vater erlag einem apoplektischem Insult. Die Kranke hat zwei gesunde Kinder, hat nie abortiert und ist stes regelmäßig menstruiert. Seit 4 Jahren bestehen leichte Anzeichen eines Basedow mit Tachykardie und ziemlicher Anämie. Der erste Kontenausbruch schloß sich vor 3 Jahren in der Frühjahrszeit an einen Magen-Darmkatarrh an. Es kam unter dumpfen, ziehenden Schmerzen an den Unterschenkeln und am Gesäß zu rascher Entwicklung einzelstehender, von blauroter Decke überwölbter, haselnuß- bis taubeneigroßer,

Digitized by Google

mäßig druckempfindlicher Knoten. Es saßen an den Unterschenkeln, sowohl an der Streck- als Beugefläche 9 Einlagerungen, am Gesäß hatten 6 Knoten den Sitz. Auf Darkauer Jodsalzbäder ging die Eruption nach 10 Wochen fast vollständig zurück. Nur an einzelnen Stellen war braune Pigmentation der eingezogenen Haut und eine mäßige Verdickung der tieferen Texturen zurückgeblieben. Nach 3 jähriger Pause ist die Kranke seit 2 Monaten von einem sehr ausgebreiteten Nachschub des Prozesses heimgesucht.

*Status* 2. V. 1914: Frau von mittlerer Statur. Die Haut glatt, blaß. Fettkörper gut entwickelt, mäßiges Struma. Exophthalmus. Die Innenorgane normal, das Blutbild zeigt eine mäßige Leukocytose. An der Streckfläche der Oberarme sind beiderseits durch die unveränderte Haut einzeln eingelassene, über kirschengroße, umschriebene Verdichtungen durchzutasten. Die Unterschenkel beiderseits, am distalen Drittel blaurot verfärbt, uneben, höckerig nivelliert. Diese Flächenverfärbung setzt sich aus zweikronenstückgroßen Scheiben zusammen, die hellere Säume und tief schwarzblaue Zentren aufweisen. Den herdförmigen Verfärbungen entsprechen mit der Decke verwachsene, knotige Infiltrate, die mit ihren Säumen aneinander stoßen und derart bis faustgroße, kompakte, derbe Geschwülste formieren. Zahlreiche der zusammentretenden Knoten sind im Zentrum erweicht und leicht fluktuierend. Weiterhin sieht man längs der Tibia, an den Waden, an der Beugefläche der Oberschenkel und am Gesäß etwa 25 unregelmäßig eingestreute, hellrot verfärbte, heller- bis kronenstückgroße Flecke, welchen an die Haut fixierte, haselnußgroße, knotige Verhärtungen des Unterhautfettgewebes entsprechen. Auf 5 mg A.-T. 38,3°. Die Herde unverändert.

Während einer mehrwöchentlichen Beobachtung sind zahlreiche der Unterschenkelknoten, nach extremer Verdünnung ihrer Decke, an stecknadelkopfgroßen, ihren Zentren entsprechenden Stellen zum Durchbruch gelangt und entleerten durch längere Zeit gelb verfärbte, ölig dünne, transparente Zerfallsmassen. Die besondere Schmerzhaftigkeit machte überdies die Inzision eines Konvolutes oberhalb des rechten Malleolus ext. notwendig, wobei es zu einer Massenentleerung von Eiter kam. Diese, von der Norm abweichende Einschmelzungsform war wohl auf eine Sekundärinfektion des Knotenbestandes zurückzuführen. Trotz einer protrahierten Arsenkur (Injektionen) und Bädern, Ruhe, lokaler Salbenapplikation (Ichthyol) kommt es fort und fort zu Nachschüben, die sich in den verschiedensten Regionen als lebhaft rote, rasch aufschießende Flecke mit den zugehörigen bohnen- bis kirschengroßen Knoten in der Tiefe melden. Diese neueren Gewebsprodukte haben nicht mehr die Neigung zum Zerfall und werden oft nach 2—3 Wochen mit Hinterlassung eben noch palpabler, erhärteter Stellen rückgängig.

*Verimpft* wurden die durchbrechenden Zerfallsmassen eines Knotenpaketes des rechten Unterschenkels mittelst subkutaner Injektion gegen die gequetschten Leistendrüsen von 2 jungen Meerschweinchen. Nach 14 Tagen erwiesen sich die Drüsen unverändert. Die nach 3 Monaten sezierten Tiere zeigten keine tuberkulösen Veränderungen.

**Fall 31.** A. E. 18 jähriges Kindermädchen. *Beiderseitige, fleckige Hornhauttrübung nach parenchymatöser Keratitis. Linksseitige Halslym-*

Digitized by Google

*Thome. Zusammenhängende, subkutane Knotenpakete am linken Oberarm.* (1914.)

Das Mädchen stammt aus ausgesprochen tuberkulösem Milieu, der Vater im 53. Lebensjahr an Lungenphthyse gestorben, eine ältere Schwester litt an spezifischer Coxitis. Der Oberschenkel ist in starker Beugekontraktur fixiert und verkürzt. Ein jüngerer Bruder laboriert seit Jahren an fistulös zerfallenden Lymphomen des Halses und zeigt derzeit die vordere Halspartie von strahligen Skrophulodermanarben durchsetzt.

Die Kranke stand im 11. und 13. Lebensjahr mit schwerer beiderseitiger Hornhautentzündung durch mehrere Monate in Spitalsbehandlung. Lymphdrüsenschwellungen waren dem Augenübel wiederholt vorangegangen und haben sich seit 2 Jahren zu einer knolligen Bildung verdichtet, welche dem linken Kieferwinkel breit aufsitzt. Den Ausgang der Armtumoren verlegt die Kranke auf einen kirschengroßen, tiefsitzenden, derben Herd am oberen Drittel der Außenfläche, der sich durch leicht ziehende Schmerzen vor 8—9 Monaten bemerkbar gemacht haben soll. An diesen ersten, nicht mehr zur völligen Rückbildung gelangten Knoten schlossen sich allmählich in der nächsten Umgebung weitere an, um schließlich in ihrer Summe die derzeit vorhandene, sehr schmerzhafte Geschwulst zu bilden.

*Status* 12. VI. 1914: Bleiches, grazil gebautes Mädchen. An den Lungen keine verdächtigen Erscheinungen, die Hornhäute von mehreren, grauweißen, fleckigen Trübungen eingenommen. Am Kieferwinkel links ein unverschiebliches, kindsfaustgroßes, hyperplastisches Drüsenpaket. Die Außenfläche der Mitte des linken Oberarmes ist an einer über handflächengroßen Strecke mächtig vorgewölbt und die Decke an zahlreichen, zweikronenstückgroßen Stellen hellrot und livid verfärbt. Dem höckerig nivellierten vorgewölbten Bezirk entsprechen teils isoliert sitzende teils miteinander konfluierende, teigig derbe, knotige Infiltrate, die aus der Tiefe des Unterhautfettgewebes aufsteigen und allerorten innig mit der Decke verwachsen sind. Diese Tumorenverbände zeigen in einzelnen ihrer Exemplare zentrale Erweichung, die an der leichten, kuppenförmigen Eindrückbarkeit der in die Höhe gehobenen, intensiv gerötеten Oberflächen kenntlich wird. Trotz dieser mächtigen Einlagerung und der großen Schmerzhaftigkeit ist in der Umgebung und auch am Handrücken kein Ödem wahrzunehmen. Auch sind die nächstgelegenen Achseldrüsen sowie die Cubitaldrüsen nicht vergrößert.

*Anatomischer Befund*: Die in toto entfernte Geschwulstmasse läßt in verschiedenen Durchschnitten deutlichst die Zusammensetzung aus einzelnen, bis an die Faszie reichenden Knoten erkennen, die in dem mächtig entwickelten Fettpolster eingelassen sind und mittelst verdichteter, fibröser Stränge begrenzt bis an die Subcutis heranreichen. Viele der einzelnen Knoten zeigen einen bohnengroßen, grau verfärbten, homogenen, erweichten Kern. Andere sind an der Oberfläche von hämorrhagischen Strecken durchsetzt. In den Schnittfolgen läßt sich ein kompaktes, entzündliches Infiltrat des Fettgewebes verfolgen, das um tiefliegende, thrombophlebitisch alterierte Venen höherer Ordnung gruppiert erscheint oder in breit ausladenden Mantelzonen die entzündeten Gefäßstränge gegen die Oberfläche zu begleitet. In einzelnen Knotenbeständen ist die fortgeschrittene, regressive Metamorphose an dem gleichmäßigen, feinkörnigen Zerfall des infiltrierten

Digitized by Google

Fettgewebes und Rundzellinvasion der nekrotischen Foci zu erkennen (Fig. XIII).

*Inokulation.* Ein noch derber Knoten jüngeren Datums, sowie ein haselnußgroßer, nekrotisierender, älterer Herd wurden intraperitoneal und in Hauttaschen auf 3 Kaninchen verimpft. Bei Abschluß der Zusammenstellung sind die Tiere noch vollkommen gesund und zeigen die dem Alter entsprechende Gewichtszunahme [nach 5 Monaten].

**Fall 32.** P. H. 35 jähriger Apotheker. *Dicht eingestreute Knotenbildungen an den Beinen, Gesäß, Bauch und Oberarmen. Zerfallende Halslymphome links.*

In der Familie ist mehrfach Lungentuberkulose vorgekommen. Der Vater des Patienten sowie ein jüngerer Bruder sind an Phthyse gestorben. Patient hatte alle Kinderkrankheiten zu bestehen, war stets schwächlich und machte zwischen dem 10. und 12. Jahr wiederholt mit Lichtscheu verbundene Bindehautkatarrhe durch. Bis vor einem Jahr konnte er dem anstrengenden Apothekerberuf gut nachgehen. Seit dieser Zeit macht sich bei ihm eine zunehmende Schwäche geltend, die ihn wiederholt ans Bett fesselte. Der behandelnde Arzt teilt mit, daß vor 5 und 3 Monaten leichte Hämoptoeschübe bestanden und der Kranke durch viele Wochen subfebrile Temperaturen aufwies. Das Auftreten der Beulen wird erst seit wenigen Monaten verzeichnet. Zunächst sollen an den Unterschenkeln blau verfärbte Knoten sichtbar geworden sein, späterhin auch solche an Bauch und Armen. Die meisten dieser Bildungen waren anfänglich nur als Verhärtungen unter der Haut zu tasten.

*Status* 7. V. 1914: Gänzlich abgemagerter, schwer anämischer Mann von fahler, gelblicher Gesichtsfarbe. Konjunktiven, Mundschleimhaut blutleer. Thorax eingesunken, Supraklavikulargruben eingezogen, über den Lungenspitzen Rasselgeräusche, Leber, Milz leicht vergrößert, Harn chemisch und morphologisch frei von abnormen Bestandteilen. Im Unterhautfettgewebe der Unter- und Oberschenkel sitzen in unregelmäßiger Einstreuung kirschen- bis pflaumengroße, rundlich und oval gestaltete, abgeplattete, vielfach mit der überschichtenden, violettrot und bräunlich verfärbten Haut verlötete Knoten, die sich deutlichst von der Umgebung abgrenzen lassen. Mit ähnlichen knotigen Verdichtungsherden wechseln am Gesäß und der unteren Bauchgegend über fünfkronenstückgroße, derbe, feinschilfernde, plattenförmige Infiltrate ab, welche den befallenen, rotbraun verfärbten, allmählich in normale Stellen übergreifenden Hautbezirken ein sklerodermieartiges Gefüge verleihen. An der Streckfläche der Arme wölben aus dem Fettgewebe emporsteigende, bis nußgroße Tumoren das fixierte, blaurot verfärbte Integument sanft empor. Die Gesamtzahl der knotigen Einlagerungen beträgt 25. An manchen Stellen, wie zum Beispiel an der Außenfläche der Oberschenkel, zeigen nicht zu ausgebreitete Knoten- und Plattenherde gruppierte Anordnung.

**Fall 33.** K. P. 54 jährige Kassierin. *Unter dem Bilde des Erythema nodosum einsetzende, diffus infiltrative und umschriebene Knoteneruption der Unter- und Oberschenkel.* (1914.)

In der Anamnese sind 6 Geburten und 5 Aborte verzeichnet. Ein Kind starb 4 Jahre alt an Scharlach, die Fehlgeburten wechseln mit normalen Austragungen ab. Patientin will früher stets gesund gewesen sein.

Digitized by Google

Vor 4 Wochen verspürte sie eine bis jetzt andauernde Müdigkeit in den Beinen, vor 14 Tagen traten schmerzhafte, rot verfärbte Knoten an den Unterschenkeln und über den Knien auf.

*Status* 24. VI. 1914: Schlanke, große Frau, für das Alter gut konserviert, über den Lungen normale Schallverhältnisse. Auch ergibt die Untersuchung der weiteren inneren Organe keine krankhafte Veränderung. Harn klar, albumenfrei. Beide Unterschenkel am unteren Drittel diffus infiltriert, die starr verhärtete Haut ödematös durchtränkt, blauviolett verfärbt und an die gequollene Subkutanschicht straff fixiert. Diese sich heiß anfühlende, druckempfindliche Veränderung ist von Knöchelhöhe bis zum Wadenansatz zu verfolgen. Von hier aufwärts durchsetzen das Haut-Unterhautzellgewebe kirschen- bis walnußgroße, leicht prominente, lebhaft rot gefärbte, teigig derbe Beulen, in deren Umgebung ein tiefreichender, ödematöser Zustand festzustellen ist. Ähnliche, nicht zu scharf gegen die Umgebung abgesetzte, über taubeneigroße, etwas dunkler gefärbte Herde treten über den Knien und am distalen Ende der Oberschenkel zu handtellergroßen Gruppen zusammen. Weiter aufwärts sind noch an der Streckfläche der Oberschenkel einzelstehende, von plateauähnlich vortretenden Wällen umsäumte, im Zentrum leicht eingesunkene, teigig derbe, auf Druck empfindliche Erythemknoten zu beobachten, die sich unscharf begrenzt, in der Tiefe allmählich verjüngen. Unabhängig von diesen Effloreszenzen ist die Haut von kapillaren Venektasien durchzogen, die namentlich an den Oberschenkeln als dichtgefügte Äderung den Zustand begleiten. Patientin klagt auch über ziehende, dumpfe Schmerzen in den Armen, doch sind an diesen keine Infiltrationsherde nachweisbar. Während einer dreiwöchentlichen Beobachtung war der ödematöse Zustand der Beine gewichen und die diffusen, violett verfärbten Infiltrate zu schärfer umschriebenen, plattenförmigen Herden verdichtet. Auch die nodulären Aussaaten verloren das akut entzündliche Aussehen und den schmerzhaften Charakter. Die auf Druck nicht mehr empfindlichen, knotigen Herde setzten sich allmählich scharf von der abgeschwollenen Umgebung ab und führten teilweise zu trichterförmiger Einziehung des fixierten braun verfärbten Integuments. Eine restlose Aufsaugung war indes in keinem dieser nodösen Eintzündungsherde zu verfolgen. Subkutaninjektionen von 0,5—3 mg A.-T. bewirkten keinen Temperaturanstieg. Auf 4 mg A.-T. 38,2°, ohne Herdreaktion.

**Fall 34.** L. M. 30 jährige Private. *Multiple, tiefsitzende Knotenaussaat beider Unterschenkel. Flach eingezogene, mit der Haut verlötete umschriebene Infiltrate der Waden. Singuläre, kirschengroße Subkutanknoten der Arme.* (1914.)

Die aus gesunder Familie stammende Patientin ist seit 10 Jahren verheiratet, war stets regelmäßig menstruiert, hat nie geboren noch abortiert. Vor zwei Jahren bemerkte sie zuerst an den Streckflächen beider Unterschenkel nach vorhergehenden ziehenden Schmerzen das rasche Aufschießen von verhärteten Stellen, über welchen die Haut alsbald einen bläulichroten, Farbenton annahm. In der Folge meldeten sich ähnliche Veränderungen, um nach 2—3 monatigem Bestand, mit Hinterlassung brauner Verfärbungen rückgängig zu werden. Erweichung oder Durchbruch war nie erfolgt.

*Status* 10. VII. 1914: Kräftig entwickelte, gut aussehende Frau, mit starkem Panniculus adiposus. Die interne Untersuchung ergibt normale



Digitized by Google

Verhältnisse. Über den Tibien leichtes Ödem. Die Unterschenkel sind im ganzen Umfang von fingerkuppen- bis talergroßen, flachen, vorgewölbten und auch eingesunkenen, rosenroten, livid verfärbten und kaffeebraun pigmentierten Stellen eingenommen. Diesen Verfärbungen entsprechen in der Tiefe tastbare bald scharf umgrenzte bald sich in die Umgebung verlierende, teigig derbe, kaum empfindliche Knoten und plattenförmige mit der Haut verlötete Infiltrate. Diese Herde sind bald unregelmäßig auf die Streck- und Beugeflächen verteilt, bald sieht man, namentlich links unterhalb der Wade aneinandergrenzende Knoten, zu kindshandtellergroßen Plaques zusammentreten. Die Haut über den Herden heilt glatt, teils fein schilfernd. Keine nachweisbaren Venektasien. Während einer mehrwöchentlichen Beobachtung keine wesentliche Veränderung des Zustandes.

Nach 6 mg A.-T. geringer Temperaturanstieg. Keine Herdreaktion. Auf Tuberkulinsalbe reagieren die Herde, gleich der normalen Umgebung, mit minimaler Follikularreizung.

**Fall 35.** J. Schw. 54 jährige Kaufmannsfrau. *Nodöse Subkutanherde der Unterschenkel und Arme. Cotis. Milztumor.* (1914.)

Familienanamnese belanglos. Seit 6 Jahren bemerkt die Kranke die Entwicklung von anfänglich schmerzhaften, durch Spannung einsetzenden Knoten an den Unterschenkeln, die im Beginn nur in der Tiefe zu tasten sind und allmählich die Haut erreichen. Ein Durchbruch war nie erfolgt. Zwischen dem Auftreten der einzelnen Schübe liegen keine regelmäßigen Zwischenzeiten. auch sind die Ausbrüche von den Jahreszeiten unabhängig. Die Knoten an den Armen sollen erst seit 2 Jahren zu vermerken sein.

*Status* 15 VII. 1914: Blaß aussehende magere Frau. Über den Lungenspitzen Dämpfung und Rasselgeräusche. Eine seit zwei Jahren bestehende spezifische linksseitige Hüftgelenksentzündung wird derzeit an einer internen Klinik mit Radium behandelt. An der Außenfläche des rechten Unterschenkels einzelne eingestreute, mit der Haut verwachsene, kirschengroße, derbe Knoten, außerdem grüngelbverfärbte, leicht verdickte Hautstellen. Am linken Unterschenkel einzelne braun pigmentierte Stellen als Residuen abgeheilter Infiltrate. An der Beugeseite des linken Oberarmes nahe dem Ellbogengelenk, tiefsitzende intrakutane, über bohnengroße, durch braunrote Färbung markierte Knoten. Nach 3 mg A.-T 38 4°. Nußgroßer, lange persistierender Knoten an der Tuberkulin-Insertion im subkutanen Gewebe. Keine Herdreaktion.

**Fall 36.** J. M. 22 jährige Schneiderin. *Gruppierte Knotenbildungen der Unterschenkel.* (1917.)

In einjähriger Krankheitsdauer bemerkt die Kranke langsam sich entwickelnde Verhärtungen der Unterschenkel. An der rechten Wade in handtellergroßer Ausbreitung neben braun verfärbten eingezogenen Flecken leicht erhabene kirschengroße, zum Teil von blutigen Krusten bedeckte, derbe Knoten und die Decke in die Tiefe ziehende, bis haselnußgroße, schwielige Herde im Unterhautzellgewebe. An der Streckfläche einzelne blauviolette, verdichtete Stellen. Ähnliche Veränderungen bietet die linke Wade, auch hier in Gruppenstellung, abgeflachte, bräunliche Verdichtungen, neben haselnußgroßen, violetten Knoten des Subkutangewebes, ferner in Zerfall begriffene, umschriebene Infiltrate von Kirschengröße. Außerdem

Digitized by Google

sind an den Außenknöcheln tiefblaue, von derber Hornschicht überdeckte, unregelmäßig begrenzte Flecke zu gewahren. Nach 5 mg A.-T. Allgemeinreaktion (38,7°). Die Herde unbeeinflußt.

**Fall 37.** S. J. 21 jährige Näherin. *Multiple Knotenbildung der Unterschenkel. Hyperplastische Drüsenpakete am Hals.* (1917.)

Seit drei Jahren aufbrechende Ausschläge der Unterschenkel. Die Nackendrüsen seit mehreren Jahren geschwollen. An den Streckseiten und Waden beiderseits neben unregelmäßig eingestreuten braunen Flecken, eingezogenen derben, platten- und pigmentumsäumten, scharfgeschnittenen Narben, in der Tiefe tastbare, haselnußgroße, teigigderbe Knoten. Nebenbei sind unregelmäßig kleinste, scharfgelochte, dunkelbraune Narben eingestreut.

*Histologisch* verhält sich ein aus der Tiefe ausgehobener Wadenknoten als ein in die Fettschicht eingelagertes, umgrenztes Infiltrat.

**Fall 38.** K. S. 19 jährige Private. *Akneiformes Tuberkulid der Arme und Hände. Konfluierende Erythemknoten der Waden. Flachsitzende Sohlenherde. Skrofulodermanarben am Hals.* (1917.)

Der Beginn des Prozesses wird auf die Unterschenkel verlegt; im Verlaufe des seit vier Monaten bestehenden Zustandes bildeten sich erst die Effloreszenzen an den Armen. In der Kindheit durch viele Monate mit vereiterten Halsdrüsen in ambulatorischer Spitalbehandlung. Über der höchsten Wadenwölbung, links an mannsfaustgroßem Bereich, oberflächlich zerfallene, überkrustete, bis in das Unterhautzellgewebe tastbare, umschriebene Herde in Kirschenumfang. Daneben ähnliche von violetter Decke überlagerte Herde. In weiterer Umgebung braune Flecke und linsengroße, schwarzbraune Narben. Am rechten Unterschenkel unregelmäßig verteilte, bläuliche Infiltrate, vorgewölbte erdbeergroße Knoten und derbe, gegen die Malleolen sich verlierende, daumenbreite Streifen. An den Streckflächen der Arme, bis zu den Handrücken herab, hirsekorn- bis erbsengroße, blaubraune, von nekrotischen Zentren eingenommene Knötchen. Außerdem noch an der Sohlenwölbung von hornigen Oberhautlagen bedeckte, unscharf umgrenzte, bis nußgroße Stellen.

A.-T.-Injektionen (2 mg bis 1 cg) führen zu mächtigen Stichreaktionen. Die Temperatur steigt nur bei hohen Dosen (6 mg) mäßig an, die Herde klingen nie mit.

**Fall 39.** M. H. 33 jährige Beamtengattin. *In Rückbildung begriffene Erythemknoten der Unterschenkel. Narben nach papulonekrotischem Tuberkulid an Armen und Beinen.*

Seit einem Jahr an den Streckflächen der Arme und Beine abkrustende Knötchen, gleichzeitig knotige Bildungen an den Beinen. Die Unterschenkel mit erbsen- bis pflaumengroßen Narben dicht übersät. An den Sohlen deprimierte, atrophische Stellen, als Reste zugehöriger, abgeheilter Formen. An Ohren und im Gesicht weiße, scharf gestanzte Närbchen. Von Nachschüben sind nur unter der Wadendecke einzelne bohnen- und kirschengroße, umschriebene Infiltrate zu tasten, die violett durchschimmern. 0,2—4 mg AT lösen keine Allgemeinreaktion aus. Auf 5 mg AT 38,2°. Im Gebiete der Narben und Infiltrate keine Veränderung.

(Schluß im nächsten Heft.)



Digitized by Google

## II.

(Aus der Kgl. Poliklinik für Haut- und Geschlechtskrankheiten in Göttingen.)

# Über artifizielle Kutisnekrose.

Von

Professor ERHARD RIECKE.

Wenn auch absichtlich herbeigeführte Hautveränderungen nicht besonders selten vorkommen, und die Mitteilungen solcher Beobachtungen im Laufe der Zeit sich gemehrt haben, so bieten doch solche Fälle für die Diagnosestellung oft noch recht erhebliche Schwierigkeiten. Das beruht einerseits auf der Mannigfaltigkeit der zur Erzeugung der Hautentstellungen benutzten Mittel und Methoden, andererseits auf der abnormen Sinnesrichtung und den seltsamen Beweggründen, die solchen Betätigungen zugrunde liegen. Die ersteren können so kompliziert, gesucht und fernliegend sein, daß sie von vornherein nicht in den Bereich der Möglichkeit gezogen werden oder sie sind wiederum so banal, so alltäglich, daß sie angesichts des seltsam anmutenden Krankheitsbildes außer Acht gelassen werden. Die letzteren können aus raffinierter Überlegung heraus so verschleiert werden, daß ihre Aufdeckung größten Scharfsinn erfordert oder aber die psychische Abweichung bewegt sich auf abenteuerlichster Bahn. In letzter Beziehung kennzeichnet das Wort *Hysterie* den ganzen uferlosen Symptomenkomplex, der hier Berücksichtigung erheischt.

Dies sind aber nicht die einzigen Schwierigkeiten, die der Klärung einschlägiger Krankheitsbilder entgegenstehen. Wenn man auf frühere Mitteilungen von derartigen Fällen zurückgeht, so findet man eingehende Erörterungen über die Möglichkeit spontanen Entstehens solcher Kutisnekrosen (*v. Strümpell, Doutrelepont, Kaposi, Róna*). In zielbewußter Weise ist dann in neuerer Zeit von *Kreibich*[1]) namentlich, ferner von *Polland, Zieler, Kohnstamm* und *Pinner, Bettmann, Moro, Spieß, Werther* und vielen Anderen die Möglichkeit der Spontanbildung von Hautnekrosen gelegent-

[1]) *Kreibich, C.*, Die Angioneurosen und die hämatogenen Hautentzündungen. Arch. f. Derm. u. Syph. 1909. Bd. 95. S. 405.

Digitized by Google

lich ihrer Untersuchungen über die Pathogenese von angioneurotischen Veränderungen und hämatogenen Hautentzündungen insgemein geprüft und behauptet worden. Es erhebt sich mithin in allen solchen Fällen auffallender Hautveränderungen die Frage, ob etwa nach *Kreibich* „ein Reflex, entstanden durch Reizung an irgendeiner Stelle der afferenten Bahn" das Krankheitsbild gezeitigt hat oder ob absichtliche Hautschädigung vorliegt.

Es liegt uns hier nicht ob, auf die Kontroverse einzugehen, welche lange Zeit geherrscht hat und herrscht zwischen Autoren, welche einschlägige Fälle ausnahmslos als Artefakte betrachtet wissen wollen und zwischen solchen, welche derartigen Erscheinungen pathogenetisch zentrale Reflexe (oder auch lokale kurze Reflexe) gegebenenfalls zugrunde legen. Heute liegen wohl die Dinge so, daß auf Grund klinischer, histologischer und experimenteller Forschungsresultate das Vorkommen von Hautgangrän im Sinne einer essentiellen sympathischen Reflexneurose schlechterdings nicht mehr in Abrede gestellt werden kann, wenn auch Formen artifizieller Kutisnekrosen weitaus das häufigere Ereignis bilden.

Ein in mancher Hinsicht bemerkenswerter Fall der letzteren Art bildet den Gegenstand der folgenden Mitteilung:

**Krankengeschichte.**

J. M., 21 Jahre alt, ledig.

*Anamnese:* In der Familie der Mutter sind fast alle Mitglieder ihrer Generation stark nervös. Ein Bruder der Mutter starb durch Suizid; ein anderer ist Potator. Die Mutter selbst macht einen hochgradig aufgeregten, nervösen Eindruck. Auch der Vater der Kranken ist, wenn auch weniger hochgradig, so doch sichtlich nervös, dabei asthmatisch. In der väterlichen Familie sind jedoch keine psychischen Entartungen sonst bekannt geworden. Der Vater war als junger Mann lungenkrank, ist aber von dieser Krankheit jetzt nach seiner Aussage völlig befreit. Drei Geschwister der Patientin sind gesund und sollen keine Spuren von Nervosität erkennen lassen.

Die Kranke selbst machte im Alter von 5—6 Jahren leichte Masern durch, als Schulmädchen von 11—12 Jahren Röteln. Mit 12 Jahren wurde sie erfolgreich wieder geimpft. Bis zu dieser Zeit war die Haut ganz in Ordnung.

Mit 13—14 Jahren begann das jetzige Hautleiden an der Stirn mit einigen wenigen roten Pickelchen, welche bis zum 16. Jahre auch lediglich auf der Stirn lokalisiert blieben. Vom 18. Jahre etwa an griff die Affektion, welche bald etwas besser, bald etwas schlechter wurde, auf die Wangen und weiterhin auf das Kinn über. In seiner jetzigen Ausdehnung besteht das Leiden etwa seit einem Jahre, insbesondere ist die rechte Wange erst im letzten Jahre in Mitleidenschaft gezogen worden. Beschwerden hat die Erkrankung angeblich nie gemacht, weder Jucken noch Brennen noch Wundschmerz sind je empfunden worden.

Digitized by Google

Es sollen sich zunächst nach Schilderung der Kranken kleine rote Flecke entwickeln, welche sogleich wund werden und nur eine ganz kurze Zeitspanne eine geringe wässerige Flüssigkeit absondern, indem sich schon oft nach einigen Stunden ein mehr oder weniger dicker Blutschorf, an den

Rändern bisweilen eingekerbt oder strahlig eingezogen, bildet. Wenn die Blutschorfe beseitigt werden oder abfallen, soll an den älteren Stellen dann eine rote, leicht gedellte oder auch deutlich narbige Hautpartie, auf lange Zeit unverändert bleibend, zutage treten. Ganz selten kommen als erste Erscheinungen kleine Pusteln auf.

Bis auf den heutigen Tag bilden sich nun während der ganzen letzten drei Jahre — mit wenigen Unterbrechungen durch die unten angegebenen therapeutischen Maßnahmen — in durchaus unregelmäßigen Schüben und ohne jede gesetzmäßige Anordnung andauernd neue Krankheitserscheinungen aus, bald auf der noch gesund gebliebenen Gesichtshaut, teils innerhalb alter abgeheilter Herde oder am Rande von mehr weniger verheilten Stellen.

Digitized by Google

Behandlung hat andauernd stattgefunden. Zuerst benutzte die Kranke eine Emulsion aus einem Schönheitsinstitut, dann wurden in der Tageszeitung angepriesene kosmetische Mittel verwendet; in der Folge wurden verschiedene Crêmesorten aus der Apotheke geholt und versucht. Da mit alledem kein Erfolg erzielt wurde, suchte nunmehr Patientin ärztliche Hilfe nach. Von spezialärztlicher Seite wurden zunächst Umschläge verordnet, — ohne Erfolg; weiterhin gelangten Teerpräparate zur Verwendung mit gleichem Mißerfolg. Poliklinisch wurde ihr weiterhin Hebrasalbe verschrieben. Nach kurzer Pause trat sie wieder in spezialärztliche Behandlung ein, welche nunmehr vorzugsweise in der Vornahme von Schälkuren bestand. So wurde in der nun folgenden Zeit die Gesichtshaut mindestens 6—8 mal abgeschält. Der Erfolg war der, daß direkt nach einer solchen Kur die Haut zwar glatt und rein war, daß aber kurze Zeit danach der alte Zustand sich wieder bildete.

Da die bei verschiedenen Spezialärzten sorgsam durchgeführte Behandlung keine Heilung herbeiführte, begab sich die Kranke nunmehr in eine Naturheilanstalt und wurde dort 8—10 Wochen lang erfolglos mit Bädern behandelt. Daraufhin erfolgte Krankenhausbehandlung; es wurden wiederum Schälkuren vorgenommen mit dem gleichen schnell vorübergehenden Erfolg wie früher.

Im Oktober 1913 trat die Patientin in meine Behandlung. Sie befand sich augenscheinlich in einem höchst aufgeregten Zustande, beklagte mit vielen Worten sich über ihr trauriges Schicksal, daß sie als junges Mädchen mit solch' ekelerregendem Gesicht alle Gesellschaft und alle Vergnügungen meiden müsse, daß ihr überhaupt nicht mehr zu helfen und ihr Leben hoffnungslos sei. Trotz ihres Jammers aber haben wir die Kranke niemals tränenden Auges, geschweige denn durch Weinen erschüttert gesehen. Die geschilderten Klagen wurden nun oft bei den Besuchen wiederholt und stets mit einer gewissen Brünstigkeit in großer Ekstase vorgebracht, namentlich wenn die dem jeweiligen entzündlichen Charakter des Hautleidens angepaßte zunächst palliative Behandlung resultatlos blieb. Zur Anwendung gelangten Umschläge mit Borwasser, mit Lig. Burow., Salben (Bor-, Hebra-, Zink-Ichthyol u. a. m.). Niemals wurde dadurch ein nennenswerter Erfolg erzielt.

Um nunmehr der Sache auf den Grund zu gehen, wurde eine Biopsie ins Auge gefaßt und zu diesem Zwecke die Beobachtung von *Primäreffloreszenzen* auf das sorgfältigste angestrebt. Da zeigte es sich nun, daß *irgend ein einheitlicher Typ von Primärherden sich nicht feststellen ließ*. Diese Tatsache ließ den Verdacht rege werden, daß es sich wohl um artifizielle Hautveränderungen handeln könne, so wenig auch das jammervolle Gebahren der Patientin mit dieser Auffassung im Einklang zu stehen schien.

Um diese Zeit, am 7. II. 1914, wurde folgender *Status* aufgenommen:

Grazil gebautes Mädchen von kleiner Statur, mit brünettem Haar, in normalem guten Ernährungszustande, leicht erregbar mit paroxysmaler Steigerung.

Digitized by Google

Der Puls weist keine Besonderheiten auf, ist ohne merkliche respiratorische Unregelmäßigkeit; die Herztöne sind rein, etwas laut. Herzdämpfung in normalen Grenzen. Der Blutdruck 112 mm Hg.

Über den Lungen überall voller Perkussionsschall und rein vesikuläres Atmen. Nieren intakt. Im Urin kein Eiweiß, kein Zucker. Obstipation. Schlechter Schlaf.

Die sichtbaren Schleimhäute etwas blaß. Keine ausgesprochene allgemeine Drüsenschwellung; die Nuchaldrüsen sind etwas vergrößert, hart, indolent.

Die Haut im ganzen macht einen leicht trockenen Eindruck, an den Streckseiten der Arme und Oberschenkel finden sich zahlreiche dichtstehende blaßrote, follikuläre, bald mehr konische, bald mehr flache Knötchen, an der Oberfläche vielfach mit dünnen weißlichen Schüppchen bedeckt (typischer Lichen pilaris). Im übrigen ist die Haut frei von Erscheinungen, bis auf die nun zu beschreibenden Veränderungen im Bereich des Gesichtes.

Die Gesichtshaut ist in ihrer ganzen Ausdehnung befallen, ohne daß jedoch irgend eine Regelmäßigkeit, Gruppierung oder dergl. der Krankheitsherde sich feststellen ließe. Es finden sich diskrete, dreieckige, vieleckige, rundliche, ovale, länglich ausgezogene, zackig umgrenzte, kurz durchaus unregelmäßig gestaltete Formbildungen vor, die keine ausgesprochene Neigung zum Konfluieren zeigen. Wo einmal ein Zusammenfließen von Effloreszenzen statt hat, macht dies ganz den Eindruck des Zufälligen. Die Herde stellen lebhaft rote, tiefrote und braunrote, weiterhin bräunliche und schmutzig gelbe Flecke dar, daneben finden sich zahlreiche, mit braunrotem frischgeronnenem Sekret bedeckte Epitheldefekte, ferner mit trockenen dunklen Blutkrusten versehene Herde, hie und da ist das Sekret eben in Gerinnung begriffen, einzelne nässende Stellen und mit dünnem Eiterbelag überzogene Defekte sind dazwischen verstreut. Wie die Form, so ist auch die Tiefe der einzelnen Herde überaus verschieden. Neben flachen nur epithelentblößten Herden liegt an anderen Stellen die Papillarschicht frei, während nicht wenige Defekte die oberen und mittleren Cutislagen umfassen. Es finden sich zwischen diesen frischen entzündlichen Herden noch gerötete flache und unregelmäßige zarte, eben epithelisierte Narben vor, vielfach noch leicht desquamierend; anderweit sieht man unregelmäßig gestaltete grübchenförmige, muldenförmige normalfarbene oder dunkelbräunliche glatte narbige Vertiefungen; hebt man ganz trockene bräunliche bis schwärzliche Krusten, welche nicht sehr fest mehr aufsitzen, mechanisch ab, so ist die Haut darunter rötlich oder bräunlich, mit einem zarten Deckepithel ausgestattet oder aber narbig vertieft bei sonst analogem Aussehen. Eine Anordnung der einzelnen Herde um die Follikel der Haut ist nicht ersichtlich. Namentlich um die frischer entzündlichen Herde, aber auch um krustenbedeckte Effloreszenzen herum macht sich eine bald schwächere, bald breitere hyperämische Zone deutlich bemerkbar. Die Einzelherde heben sich distinkt von der gesunden Umgebung ab. Auf Druck verändern die stärker entzündlichen Herde ihr Aussehen nicht, nach Eliminierung der sekundären Auflagerungen sind gleichwohl die Herde nicht tastbar; es besteht bei Berührung keine Schmerzempfindlichkeit, auch sonst kein Brennen, Jucken oder dergl. Eine diffuse bräunlich pigmentierte Hautzone von ca. 6 cm Länge und ca. 3 cm Breite ist unterhalb des linken Arcus Zygomaticus mit zackiger Umgrenzung vorhanden. Eine Anzahl sehr dunkel-

Digitized by Google

brauner und blaßgelber unregelmäßig gestalteter seichter narbiger Depressionen findet sich in dieser Zone vor. Während sonst die Herde einzeln sich aus gesunder Umgebung erheben, sieht man gelegentlich frische Efflorescenzen in verschiedenartigster Gestaltung bald am Rande, bald in der Mitte älterer bräunlich-pigmentierter Stellen sich erheben.

Da mit der ambulanten Behandlung kein Erfolg erzielt wurde, wurde die Kranke in die Klinik aufgenommen. Hier wurde die ganze Gesichtshaut maskenartig mit Ausschnitten für Augen, Nase und Mund mit sterilem Mull bedeckt, welcher mittels Collodium in mehrfachen Lagen zur festen Adhärenz mit der Haut gebracht wurde.

Eine um diese Zeit seitens eines Nervenspezialisten (Professor *Quensel*-Leipzig) vorgenommene Untersuchung ergab seitens des Nervensystems im ganzen ein negatives Ergebnis: Es wurde die leichte Erregbarkeit festgestellt, die dann oft zu unmotivierter Aufregung führt. Pupillen etwas weit, aber gut reagierend. Keine objektiv nachweisbaren nervösen Symptome, namentlich auch fehlen ausgesprochene hysterische Stigmata.

Hinsichtlich des weiteren Verlaufes sei zusammenfassend mitgeteilt, daß unter dem sterilen Collodiumverbande alsbald die Blutkrusten abfielen, unter Hinterlassung frischgeröteter zarter junger Epitheldecken. Weiterhin ließ sich feststellen, daß keine neuen Herde auftraten; viele bräunlichrote Stellen blaßten unter leichter weißlicher Desquamierung ab. Die Erneuerung der Verbände geschah alle paar Tage in der Weise, daß Patientin nie allein blieb und sofort nach Abnahme des alten einen neuen Okklusivverband der genannten Art erhielt. Nach etwa 2—3 Wochen erfolgte eine gänzliche Ablösung des Verbandes mit völliger Entfernung aller restierenden Collodiumhäutchen. Ein voller Erfolg war das Resultat der Behandlung. Die Haut des Gesichts war vollkommen glatt geworden. Keinerlei frischentzündliche Herde waren aufgetreten, alle roten Stellen waren blaß oder bräunlich geworden; unregelmäßig gestaltete muldenförmige Narben fanden sich zahlreich vor. Die Gesichtshaut machte im ganzen einen durchaus gesunden Eindruck, indem sie normalen Turgor und Fettglanz zeigte.

Es wurde nunmehr ein dicker, gleichmäßiger Zinkpastenanstrich vorgenommen, unter dem die Haut sich unverändert glatt und frei von Eruptionen verhielt. Zugleich wurde eine scharfe Überwachung der Kranken angeordnet, wobei es denn auch einige Male gelang, sie dabei zu überraschen, wie sie mit den Fingernägeln sich zu kratzen trachtete. Bei der Entlassung aus der klinischen Behandlung war die Gesichtshaut noch intakt. Es wird der Kranken auf den Kopf zugesagt, daß sie sich die Hautläsionen selbst beibringe, was auch von ihr bedingt zugestanden wurde.

Den Eltern erteilte Ratschläge, durch eine systematische Beschäftigung ihre bislang daheim nur Lektüre treibende Tochter abzulenken und dauernd mit anderen Menschen zusammenzubringen, wurden nicht beherzigt.

Die Patientin entzog sich dann auf längere Zeit unserer Beobachtung; sicherem Vernehmen nach soll sie aber nach verhältnismäßig kurzer Frist wieder wie in früherer Zeit ein Gesicht voller roter Flecke und Krusten gehabt haben und wieder in Naturheilbehandlung sich begeben haben. Anfang 1918 — also vier Jahre später — erhellt aus einem Briefe des Vaters, daß das Hautleiden in unveränderter Weise noch immer bestehe und wohl als

Digitized by Google

unheilbar zu betrachten sei. Der den Eltern mitgeteilte Tatbestand hätte s. Z. schon bei diesen keinen Glauben gefunden.

Eine Zusammenfassung des Krankheitsbildes ergibt kurz folgendes: Ein zwanzigjähriges sonst gesundes Mädchen, aus stark psychisch belasteter Familie stammend, leidet seit etwa 8 Jahren an einem hartnäckigen, scheinbar jeder Therapie trotzenden Hautleiden, das in Gestalt von schorf- und krustenbedeckten Stellen, von roten und rotbraunen Flecken in unregelmäßiger Formgestaltung verläuft. Primäreffloreszenzen einheitlicher Art sind nicht festzustellen. Unter den Krusten und Schorfen treten mehr weniger tiefgreifende Epithel- und Kutisdefekte zutage. Keine subjektiven Störungen begleiten diese Erscheinungen. Die verschiedenartigsten Heilverfahren versagen. Eine in klinischer Beobachtung durchgeführte völlige Abdeckung der Gesichtshaut mittels eines einfachen sterilen Mullcollodiumverbandes führt zur restlosen Abheilung aller frischeren und älteren entzündlichen Erscheinungen.

Woran war im vorliegenden Falle zu denken? In erster Linie an eine bei jungen Mädchen in diesem Alter noch immerhin nicht seltene hartnäckige *Acne vulgaris*. Es würden aber bei derart intensivem Befallensein unbedingt zahlreiche Komedonen vorhanden sein, es würde die Entwicklung der Einzelherde um die Follikel der Haut deutlich hervortreten, es würde der Krustenbildung Pustulation vorhergehen u. dergl. mehr. Für *Acne rosacea* fehlte die charakteristische Gruppierung und die Bildung weicher entzündlicher Knoten. An *Acne necroticans* ließen die Narben wohl denken, aber der stets gleichmäßige Charakter und Verlauf der auch bei diesem Leiden meist in Gruppenform auftretenden Effloreszenzen wurde hier vermißt. *Hydroa vacciniformis* vermag wohl eine annähernd ähnliche Polymorphie der Erscheinungen wie im vorliegenden Falle zu zeitigen, aber einerseits fehlte die typische Umwandlung der Knoten in Blasen, anderseits war das Moment der Steigerung dieses Krankheitsbildes im Frühjahr und Sommer nicht vorhanden, wie überdies der Beginn des Leidens in der nahenden Pubertät gegen diese Erkrankung sprach, die bekanntlich in früher Kindheit sich zu zeigen beginnt. Von Tuberkuliden war die *Acnitis* in Betracht zu ziehen. Der regelmäßige Entwicklungsmodus der dieser Krankheit zukommenden Effloreszenzmorphen wurde in unserem Falle gänzlich vermißt, ebenso sprach die durchaus unregelmäßige Narbenbildung dagegen.

Angesichts des offenbar vorhandenen *Nervosismus* war zu erwägen, ob es sich nicht im Sinne *Kreibichs* um eine sympathische

Digitized by Google

Reflexneurose handeln könne, um eine funktionelle Neurose. Auch hiergegen sprachen Form, Anordnung und Verlauf der Herde. Keine Entwicklung dilatatorischen Erythems, von Urticaria-quaddeln, anämischer Nekrosen, von Bläschen oder Blasen, die in der weiteren Entwicklung zur Nekrose geführt hätten, keine Symmetrie, keine Anordnung gemäß präformierten Systemen der Haut, keine gleichmäßig großen oder einheitlich gestalteten Herde, keine gleichmäßige Tiefenausdehnung der Defekte.

Der Ausschluß aller dieser Krankheitsbilder mußte den Gedanken wachrufen, daß es sich um künstlich erzeugte Veränderungen handeln könne. Der Mangel von typischen Primäreffloreszenzen, die Regellosigkeit in Verlauf und Anordnung der Herde, die Formdifferenzen und insbesondere die ungleichmäßige Tiefe der Defekte das Ausbleiben von Folgeerscheinungen bei so langjährigem Bestande waren objektiv wichtige Merkmale für diese Diagnosenstellung. Dazu kam der offenbar pathologische Einschlag hinsichtlich der psychischen Veranlagung. Das stark exaltierte Wesen, die unmotiviert eintretende Aufregung, das mit unermüdlicher Konsequenz und einer gewissen Leidenschaftlichkeit immer wiederholte Jammern über den beklagenswerten Zustand, das nie von Weinen begleitet war, der Hang nach Einsamkeit, waren in dieser Richtung bemerkenswerte Erscheinungen. Nachträglich sei noch bemerkt, daß vor Jahren ein plötzlicher Ohnmachtsanfall ohne äußeren Grund erfolgt sein soll. Ob nun dieser Symptomenkomplex der Hysterie, für die sonst keine objektiven Anzeichen sich fanden, zugerechnet werden soll oder als ein Ausdruck einer unausgereiften Psychose gelten soll, bleibe dahingestellt. Beachtung verdient in letzterer Hinsicht wohl zweifellos die stark psychopathische Veranlagung der mütterlichen Linie.

Besonders beweiskräftig aber für die Auffassung des vorliegenden Krankheitsbildes als eines *Artefaktes* ist der *Erfolg der Behandlung*. Auffallend schon ist die stets eintretende vorübergehende Besserung unter dem Einfluß der Schälkuren. Offenbar war in diesem Zustande die Haut derart empfindlich, daß künstliche Manipulationen an ihr lebhaftes Unlustgefühl erweckten. Viel mehr ins Gewicht aber fällt die auffallend schnelle und restlose Abheilung aller Krankheitserscheinungen entzündlicher Art unter den angewandten Okklusivverbänden. *Kein differentes oder indifferentes Medikament war erforderlich, der einfache Abschluß der Haut genügte, um Heilung herbeizuführen — in einem Falle, in dem jahrelange gewiß mit allen erdenklichen Mitteln sorgsam durchgeführte Behandlung keinen Heilerfolg zu zeitigen vermochte.*

Digitized by Google

Schließlich führte auch die unvermutet mit großer Bestimmtheit ausgesprochene Behauptung, die Kranke habe sich selbst die Hautläsionen beigebracht, zu einem mehr minder vollständigen Eingeständnis der Kranken.

Ein bestimmtes, irgend einem Zwecke dienendes Motiv für die Verunstaltung war nicht ersichtlich und wurde von der Kranken auch nicht angegeben.

Es erübrigt sich noch die Frage nach dem *Verfahren*, welches zur Erzeugung der Hautverletzungen in Anwendung gebracht wurde. Es sind ja im Laufe der Jahre überaus verschiedene Methoden und Mittel aufgedeckt worden, deren sich die Kranken in einschlägigen Fällen bedienten. Des Näheren habe ich selbst in einer Arbeit „Zur Kenntnis der Gangraena cutis“[1]) diese Dinge schon früher besprochen. Neben thermischen sind es besonders chemisch differente Stoffe, welche dem in Rede stehenden Zwecke dienen. Unter diesen letzteren kommen besonders Säuren und Laugen in Betracht. Bei der Verwendung derartiger Flüssigkeiten leitet oft die Beobachtung von vom Hauptherd ausgehenden, auf die benachbarten abhängigen Hautpartien sich erstreckenden, durch abrinnende Tropfen entstandenen Streifen auf die richtige Fährte. Auch die Beschaffenheit der Schorfe läßt bekanntlich eine Differenzierung zwischen Säuren und Laugen zu.

Nicht immer sind es heroische Mittel, wie Säuren und Laugen, welche zur Hautschädigung verwandt werden. In einer weiteren Arbeit „Zur Kasuistik der Gangraena cutis“[2]) konnte ich den Nachweis — auch experimentell — erbringen, daß es gelingt, mittels konzentrierter Kochsalzlösung nach oberflächlicher Hautritzung eine Cutisnekrose hervorzurufen.

Bei dieser Gelegenheit sei eine absichtliche Hautschädigung erwähnt, welche wir am männlichen Genitale zwecks Vortäuschung eines venerischen Leidens vorgenommen, beobachteten: Es fanden sich im Vorhautsack, auf der Eichel, auf stark entzündeter Basis, von breitem hyperämischen Saume umgeben, pustulöse Herde und erodierte regellos gestalteteStellen mit einem dünnen Eiterbelage oder auch stark serös sezernierend vor. Als Krankheitsagens wurde der Milchsaft einer Euphorbiacee, welche im Lazarettgarten wild wuchs, nachgewiesen. Dr. *Seifert* (Konstanz) hat mehrere derartige Beobachtungen machen können.

---

[1]) Wien. klin. Woch. 1898. No. 6.
[2]) Wiener klin. Woch. 1899. No. 14.

Digitized by Google

Aber es bedarf zur Erzeugung von artifizieller Kutisnekrose gar nicht chemischer Mittel. Es ist mittels mechanischer Gewalteinwirkung leicht, Gewebsdefekte zu erzielen. Hierbei ist dann nicht einmal irgend ein Instrument oder körperfremder Gegenstand vonnöten, sondern *mittels des kratzenden Fingernagels* werden solche Hautläsionen erzeugt. So hat *R. Polland* über „Auffallende Kratzeffekte bei einer Hysterika“[1]) berichtet, welche sich mittels der Fingernägel stellenweis ziemlich tief in die Cutis reichende streifenförmige Substanzverluste beigebracht hatte.

Ebenso hat *Rasch*[2]) in einem Falle von sog. hysterischer Dermatose nachweisen können, daß durch Reiben mit der sehr dicken und harten Daumen-Oberhaut die Hautläsionen erzeugt wurden. Eine interessante Zusammenstellung absichtlich erzeugter Hauterkrankungen hat in jüngster Zeit *A. Brauer*[3]) gegeben.

Unser Fall schließt sich hinsichtlich des direkten Krankheitsagens der *Pollands*chen Beobachtung an. Wir konnten mit Sicherheit, durch unmittelbare Beaufsichtigung, das Kratzen mittels der Fingernägel bei der Patientin feststellen, aber auch die Art der Defekte und Narben in ihrem schrägen Verlauf, ihrer dreieckigen, ovalären und sonst unregelmäßig länglichen und seitlich verzogenen Gestaltung ließen auf diesen Mechanismus beim Zustandekommen der Hautveränderungen schließen. Merkwürdig erscheint bei unserem Falle das Fehlen von Hypästhesie oder Anästhesie der Haut, das bei der *Pollands*chen Patientin neben anderweitigen hysterischen Stigmata vorhanden war. Die Kraftentfaltung, welche aufgebracht werden muß, um auf intakter Haut so tiefgreifende Läsionen zu erzeugen, wie in unserem Falle, ist beträchtlich und löst normalerweise lebhafteste Schmerzempfindung aus. Mangels hysterischer Stigmata muß eine psychische Deviation bei unserer Kranken wohl sicher angenommen werden, zumal irgend welche Beweggründe sozialer oder sonstiger Art nicht in Betracht kamen.

[1]) Derm. Ztschr. 1910. Bd. 17. S. 564.
[2]) Arch. f. Derm. u. Syph. 1915. CXXI. Bd. H. 1. S. 21.
[3]) Arch. f. Derm. u. Syph. CXXIV. Bd. H. 4. S. 595.

Digitized by Google

## III.

# Ein Fall von sogenannter Dermatitis symmetrica dysmenorrhoica beim Manne.

Von

Dr. A. BRAUER

Danzig z. Zt. im Felde.

Eine im Jahre 1911 von *Matzenauer* und *Polland*[1]) veröffentlichte Arbeit über die von ihnen so benannte *Dermatitis symmetrica dysmenorrhoica* rief in kurzer Zeit eine ziemlich umfangreiche Literatur hervor, die sich unter Bekanntgabe weiterer Fälle und an ihnen vorgenommener mannigfacher serologischer und organotherapeutischer Versuche hauptsächlich mit der Frage der Ätiologie und Pathogenese befaßte. Im Widerstreit der verschiedenen Lehrmeinungen, von denen jede die Dermatose für sich reklamierte, wurde Hypofunktion der weiblichen Keimdrüsen auf der einen Seite, ihre relative Hyperfunktion auf der anderen, asthenischer Infantilismus, ihre angioneurotische und hämatogene Entstehung in buntem Wechsel für sie verantwortlich gemacht. Nachdem *Rasch*[2]) 1915 unter gleichzeitiger Schilderung eines Falles gezeigt hatte, daß es sich zumindest bei den typischen hierher gehörigen Krankheitsbildern um ein bereits 1875 von *Wilson* unter dem Namen Neurotic excoriation beschriebenes und längst, zuerst durch *Liveing* und *Colcott Fox* als Artefakt erkanntes Leiden handelte, durfte man dies Kapitel für erledigt halten. Nur eine trotzdem kürzlich erschienene Besprechung dieser Hautaffektion durch *Polland*[3]), in der auf weitere Veröffentlichungen vorbereitet wird, gibt Veranlassung, über einen hierher gehörigen Fall zu berichten. Wer wie ich[4]) schon vor der ersten Veröffentlichung von *M.* und *P.*

---

[1]) *R. Matzenauer* und *R. Polland*, Dermatitis symmetrica dysmenorrhoica (Beitrag zur Angioneurosenfrage). Arch. f. Derm. u. Syph. Bd. 111.

[2]) *C. Rasch*, Ein Fall von sogenannter hysterischer Dermatose. Arch. f. Derm. u. Syph. Bd. 121.

[3]) *R. Polland*, Zur Klinik und Ätiologie der Dermatosis dysmenorrhoica symmetrica. Arch. f. Derm. u. Syph. Bd. 124.

[4]) *A. Brauer*, Absichtlich erzeugte Hauterkrankungen. Arch. f. Derm. u. Syph. Bd. 124.

Digitized by Google

auf Grund eigener Beobachtungen nicht an der künstlichen Erzeugung der Dermatose zweifelte, durfte von der durch die seelischen Einflüsse des Krieges bewirkten erheblichen Zunahme der Hysterie und der artefiziellen Hautaffektionen bei Heeresangehörigen erwarten, auch bei einem Mann das Krankheitsbild wieder zu finden, auf dessen bisher ausschließliche Beobachtung bei weiblichen Personen besonderes Gewicht gelegt wurde. Diese Erwartung sollte in Erfüllung gehen.

M. 19 Jahre, Optiker, z. Zt. Infanterist. Vorgeschichte ohne Belang. Keine hereditäre Belastung, angeblich bisher nie krank gewesen.

4. X. 17: Nach viermonatigem Dienst an der Front angeblich feindliches Kampfgas geschluckt, seither Klagen über Kopf- und Leibschmerzen sowie über Atemnot.

10. X. 17: Krankmeldung. Revierbehandlung.

22. X. bis 9. XI.: Lazarettbehandlung wegen Bronchitis. 5 Tage hindurch subfebrile Temperatur. Seit 10. XI. leichter Dienst in einer Genesungsabteilung.

Pat. gibt an, seit 27. X. häufig nächtliche mit Schlaflosigkeit einhergehende Aufregungszustände zu haben. Die Krankenschwester und die Kameraden hätten auch Krampfanfälle von etwa ½ bis ¾ stündiger Dauer bei ihm beobachtet, an die bei ihm keine Erinnerung zurückgeblieben sei. Verletzungen habe er sich bei diesen Anfällen nie zugezogen, sich auch nicht in die Zunge gebissen.

17. XI.: In der Nacht sei er aufgewacht und habe ein Brennen an der Stirn gespürt. Er glaube, wieder einen seiner Anfälle gehabt zu haben. Am Morgen hätten ihm die Kameraden gesagt, daß er einen Ausschlag im Gesicht habe. Auf die Frage des Arztes der Genesungsabteilung, der mehrmals artefizielle durch Ätzung hervorgerufene Dermatosen auf der Hautstation gesehen hatte, womit er sich das Gesicht verätzt habe, bestreitet er, ein Ätzmittel gebraucht zu haben, er werde sich den Ausschlag während eines Anfalles wohl mit dem Finger hervorgerufen haben, könne sich aber nicht mehr daran erinnern.

18. XI.: Verlegung auf die Hautstation.

Über mittelgroßer Mann in gutem Ernährungszustand. Hysterischer Gesichtsausdruck. Dermographismus kaum angedeutet. Hautreflexe lebhaft. Knie- und Achillessehnenreflexe gesteigert. Andeutung von Fußklonus. Hornhautreflexe fast fehlend, ebenso Rachenreflex. Totale Hypalgesie. Innere Organe ohne krankhaften Befund. Geschlechtsorgane gut entwickelt, ohne Besonderheiten.

An der Stirn finden sich in einer Länge von etwa 7 und einer Breite bis zu 2 cm ziemlich scharf begrenzte exkoriierte Hautstellen, die sich flügelförmig über der Glabella vereinigen und symmetrisch über beide Stirnseiten ausbreiten. Zwei etwa 1 Markstück große entsprechende Stellen liegen in der Nähe der größeren, von ihr durch schmale normale Hautbrücken getrennt. Die linke Stirnseite ist stärker befallen.

Analoge nur intensivere Veränderungen als an der Stirn finden sich streng symmetrisch auf beiden Gesichtshälften etwas unterhalb der unteren

Digitized by Google

Orbitalränder und parallel zu ihnen in Gestalt zweier je 4,2 cm langer und ¾ bis 1 cm breiter Streifen. Die erkrankten Stellen bieten das Bild von Exkoriationen, an denen die Epidermis bis auf die nässende Keimschicht fehlt. Sie sind größtenteils von einer gelbbraunen und teilweise durch Blutbeimischung braunschwärzlichen, ziemlich dünnen serofibrinösen Borke bedeckt. In der Umgebung der größeren Herde finden sich etwa stecknadelkopfgroße, meist an die Follikel gebundene nässende Punkte oder Krüstchen. (vergl. Abb.).

21. XI.: Zu Beginn der ärztlichen Visite am Nachmittag wird gemeldet, daß Pat. einen Krampfanfall habe. Er wälzt sich mit geschlossenen Augen auf seinem Bett herum, macht mit den Armen weitausgreifende theatralische Bewegungen und stößt unter Keuchen und Stöhnen jammernde Klagetöne aus. Auf Anruf reagiert er nicht. Die Augen werden krampfhaft geschlossen gehalten und lassen sich nur unter Anstrengung öffnen. Die Bulbi werden dann sofort nach oben gedreht. Auf geringfügige Berührung mit dem Finger oder mit einem nassen Tuch reagiert er mit Schlagen nach der berührten Stelle unter besonders lautem Gewinsel. Nachdem Pat. allein gelassen wird, hört der Anfall nach etwa 5 Minuten auf.

22. XI.: Die Krusten haben sich abgestoßen. Die zart epithelialisierten Stellen zeigen noch teilweise eine leicht livide Rötung.

24. XI.: Entlassung.

An der Zugehörigkeit dieses Falles zu denen der sogenannten Dermatitis symmetrica dysmenorrhoica kann nicht gezweifelt werden. Es handelt sich um einen außerordentlich typischen Fall, bei dem die Prädilektionsstelle in bekannter Weise befallen ist und bei dem sich die symmetrischen Streifen sogar im Gesicht finden, wo gewöhnlich nur rundliche Herde auftreten. Nicht nur die Dermatose, auch das psychische Verhalten entspricht völlig dem bei weiblichen Kranken geschilderten. Bezeichnend ist die Entstehung in der Nacht nach einem psychischen Erregungszustand. Auch der hysterische Anfall am 21. IX. spielt sich in genau der gleichen Weise ab, wie bei einer der ersten von *Matzenauer* und *Polland* beobachtenden Kranken.

Nachdem nunmehr erwiesen ist, daß auch Männer an dieser Dermatose leiden können, muß natürlich die Theorie fallen, die die Ursache der Hautaffektion in einer toxischen Substanz sieht, die ihre Entstehung einer Dysfunktion der Ovarien verdanke. Schon das Aussehen der Hautaffektion macht schwer verständlich, wie der Gedanke an eine spontane Entstehung aufkommen konnte.

Digitized by Google

Es kann daher auch nicht anerkannt werden, daß die Arbeit von *M.* und *P.* „das einschlägige Material dauernd von dem Verdacht des Artefaktes gesäubert habe", so daß sich die Diskussion nicht mehr mit der Frage „Sein oder Nichtsein" zu befassen brauche. Man dürfte vielmehr die hierher gehörenden Fälle kaum mehr als selbständige Krankheit, sondern nur noch als eine allerdings durch gewisse klinische Eigentümlichkeiten ausgezeichnete Untergruppe der artefiziellen Dermatosen bei psychopathischen Personen auffassen können.

---

## Periodische Literatur.

Zusammengestellt von Dr. *Arthur Alexander* in Charlottenburg.

**A. f. D. = Archiv für Dermatologie und Syphilis. B. kl. W. = Berliner klinische Wochenschrift. D. m. W. = Deutsche medizinische Wochenschrift. D. W. = Dermatologische Wochenschrift. M. Kl. = Medizinische Klinik. M. m. W. = Münchener medizinische Wochenschrift. P. m. W. = Prager medizinische Wochenschrift. W. kl. W. = Wiener klinische Wochenschrift. W. m. W. = Wiener medizinische Wochenschrift.**

### Dermatologie.

*Therapie. Radiologie.*

*L. Merian*-Zürich: **Saurol, ein schweizerisches Ichthyol.** Korresp.-Bl. f. Schweizer Ärzte. 1916. No. 48.

Verf. berichtet über das wenig bekannte schweizerische Steinölpräparat „Saurol", das in der Schiefermasse von Tre Fontane am Luganer See durch Trockendestillation aus einem schwefelhaltigen Mineralöl gewonnen wird. *M.* studierte die Wirkungen des Saurol. Das Mittel bewährte sich bei Rosacea eczematosa, seborrhoischem Ekzem, Pityriasis capitis, bei Erysipeloid, bei Erysipel, Furunkeln und Unterschenkelgeschwüren. Innerlich wurde es in den *Sahli*schen Glucidkapseln zu 0,1 3—4 mal täglich gut vertragen und ebenso auch zu Harnröhrenspülungen 1 : 100 mit gutem Erfolge benutzt, auch in Form von Zäpfchen. Auch in wässeriger spirituöser Lösung und als reine Substanz auf die Haut gebracht, rief es keinerlei entzündliche Veränderungen hervor, sondern wurde gut vertragen. Seine Wirkung war schmerzstillend, anämisierend bei Frostbeulen und Thrombosen. Es ist zweimal billiger als Ichthyol und dreimal billiger als Thurenol-Ammonium. *L. Pulvermacher*-Berlin.

*P. Haslund:* **Behandlung des Lupus vulgaris mit Radium.** Brit. Journ. of Derm. 1916. 10—12. S. 294.

*H.* hat eine Anzahl — ungefähr 30 — Lupusfälle mit Radium behandelt. Die Fälle waren zum Teil vorher unbehandelt, zum Teil mit Licht vorbehandelt. Die Resultate haben den Verf. nicht sehr befriedigt. Abgesehen



Digitized by Google

von einzelnen günstigen Erfolgen sah er häufige Mißerfolge und Rezidive. Die Bestrahlungstechnik wurde vielfach variiert. Teils arbeitete Verf. mit weichen und mittelharten Strahlen, teils wurden stärkere Filtrationen verwendet. Im ganzen empfiehlt er mit weichen bis mittelharten Strahlen zu beginnen und allmählich zu ganz harten Strahlen überzugehen. Als unangenehm empfunden wurden vielfach die Reaktionen, die zu hartnäckigen, schmerzhaften Ulzerationen führten, die sich vielfach ähnlich verhielten wie Röntgen-Ulcera. Auch nachfolgende Atrophie und Teleangiektasien mußten häufig in den Kauf genommen werden. *H.* hält die Lichttherapie der Radiumtherapie für überlegen, namentlich wenn sie mit Gesamtbestrahlungen mittels der Bogenlampe und Röntgen kombiniert wird.

*Winkler*-Luzern.

*W. Falta:* **Über die Dosierung bei der radioaktiven Behandlung innerer Krankheiten.** W. kl. W. 1917. No. 15.

*F.* beschäftigt sich mit der Frage nach den Ursachen des Skeptizismus der radioaktiven Behandlung gegenüber und glaubt eine Ursache davon darin sehen zu müssen, daß die Behandlungsmethode nach den ersten Beobachtungen über bedeutende biologische Wirkungen radioaktiver Substanzen eine zu weite Verbreitung fand, bevor die Frage der Dosierung genügend studiert war. Dies aber ist wiederum eine Folge der neuartigen, in der Pharmakologie ungewohnten Vorstellung, die sich mit der Dosierungsfrage radioaktiver Substanzen verknüpft. Die Schwierigkeiten der Dosierung bei der äußeren Bestrahlung werden auseinandergesetzt und ebenso die noch größeren bei der Einführung radioaktiver Substanzen in den Körper, bei denen die durch die physikalischen Meßmethoden festgestellte Aktivität, die Lebensdauer des Präparates, die Ausscheidungsverhältnisse und die Organotropie zu beurteilen sind. Die Indikationsstellungen für beide Arten der radioaktiven Substanzen sind verschieden. Leukämie und nichtleukämische Lymphdrüsentumoren müssen mit größeren Dosen behandelt werden, wie sie bei der perniziösen Anämie angewndet werden. Bei subkutaner Injektion von ca. 500—1000 St.E. 3—4 Wochen hindurch sieht man bei diesen Krankheiten gute Wirkungen ohne ungünstige Beeinträchtigung des Allgemeinbefindens. Während und nach der Kur mit oder nach dem Rückgang der hyperplastisch veränderten Organe und dem Rückgang der Leukozytenzahl im Blut hebt sich das Allgemeinbefinden. Die Kur kann mehrmals wiederholt werden. Naturgemäß muß das Körpergewicht, das Allgemeinbefinden, Blutdruck und Stuhl beobachtet werden. Bei vorgeschrittenen Fällen genügen diese Dosen nicht, sie unterstützen aber die Wirksamkeit der Röntgenbehandlung. *F.* beschäftigt sich dann mit der Dosierungsfrage bei Behandlung mit Radiumemanation (Trinkkur) und erkennt die Berechtigung der Warnung vor allzu großen Dosen wegen hierbei auftretender schädigender Wirkungen nicht allgemein an. Die Dosierung bei der Emanationsbehandlung erscheint ihm bisher im allgemeinen zu niedrig.

*Riehl:* **Zur Radium-Emanationstherapie.** W. kl. W. 1917. No. 15.

*R.* beschäftigt sich mit der Frage, warum die Emanationstherapie sich so wenig in die ärztliche Praxis eingebürgert habe und wie dem abzuhelfen sei, da die relative Ungefährlichkeit und die einfache Methodik das Gegenteil hätten erwarten lassen. Als wesentlichsten Grund sieht er die un-

Digitized by Google

genügende klinische Erprobung der Emanationswirkungen an. Er schließt sich den Ausführungen *Faltas* bezüglich der Dosierung an und betont das diskreditierende Moment, das in der Unsicherheit der Präparate liegt, bei denen oft vergessen wird, daß schon in vier Tagen der Emanationsgehalt einer Lösung auf die Hälfte herabsinkt und nach einer Woche fast geschwunden ist. Auch die Einrichtung der Emanation ist nicht immer zweckmäßig. *Riehl* rühmt zum Schluß die günstige Wirkung der Radiumemanation in Form von Umschlägen und feuchten Verbänden, namentlich auch bei den mit intensivsten Schmerzen einhergehenden Zosterneuralgien, sowie bei schmerzhaften Ulzerationen nach Röntgenbestrahlung, nach zerfallenden Neubildungen und beim Pruritus localis. Feuchte Umschläge (mit Borwasser oder verdünnter essigsaurer Tonerde usw.) werden unmittelbar vor der Applikation mit Emanationslösung begossen und mit Billrothbattist bedeckt. Diese Umschläge werden jede oder jede zweite Stunde erneuert. Zu verwenden sind größere Mengen von Radiumemanation, zweistündlich 200 000 bis 300 000 Macheeinheiten. Auch die Emanationsspülungen bei Krankheiten der Schleimhäute, besonders der Mundhöhle, werden gerühmt bei einer Dosierung von 100 000 bis 300 000 Macheeinheiten pro Tag. Schädigungen irgendwelcher Art wurden bei diesen äußeren Emanationsanwendungen nicht beobachtet. *L. Pulvermacher*-Berlin.

*L. Fieber:* **Zur Frage der Behandlung von Röntgenschädigungen der Haut mit Radium.** Zbl. f. Chir. 1917. No. 11.

Verf. machte bei sich selbst einen Versuch mit Radiumbestrahlung, der nach einer vorübergehenden Besserung sich als unbefriedigend erwies. Er hatte in den Jahren 1903 bis 1905 ein stark beschäftigtes Röntgenlaboratorium zu leiten. Erst 1908, als er schon längst nichts mehr mit Röntgen zu tun hatte, zeigten sich an der Streckfläche des linken Mittelfingers Zeichen einer chronisch zunehmenden, jeglicher Behandlung trotzenden Entzündung, ebenso am Endglied des linken Zeigefingers. Es kam zu Hyperkeratose, Teleangiektasien, Einreißen und Blutungen, dem ausgesprochenen Bild der Röntgendermatitis. 1913 wurde eine vorsichtige Radiumbehandlung eingeleitet mit der Absicht, bei entsprechender Filterung besonders die Teleangiektasien zur Verödung zu bringen. Es kam zur Bildung einer glatten, dichten Narbe.

Im Felde trat erneut die Erkrankung auf, die pathologische Verhornung in den bestrahlten Partien hatte zugenommen. Sekundärinfektionen traten ein, es bildete sich ein typisches Röntgengeschwür, das exzidiert wurde. Überdeckung des Defektes durch einen gestielten Brusthautlappen.

*L. Pulvermacher*-Berlin.

*A. Sippel:* **Idiosynkrasie gegen Röntgenstrahlen.** Zbl. f. Gyn. 1916. No. 44.

Bei einer Blondine mit hellem Teint, 75 Jahre alt, mit Mammakarzinom, trat nach Röntgenbestrahlung eine ausgedehnte schwere Verbrennung auf, während bei einer zweiten Kranken, dunkelhaarig, brünett, die eine um 140 X größere Gesamtdosis erhalten hatte, die Haut unversehrt blieb. *L. Pulvermacher*-Berlin.

*L. Merian:* **Die harten Röntgenstrahlen in der Dermatologie.** Korresp.-Bl. f. Schweizer Ärzte. 1916. No. 48.

*M.* veröffentlicht eine Kasuistik einiger Fälle mit besonders gutem



Digitized by Google

Resultat, wobei er u. a. Sykosis, Mycosis fungoides, Nagelekzem, Ekzem bei einem Färber, Sarkoid, Karzinom am Nasenflügel anführt. Benutzt wurde ein Aluminiumfilter in einer Dicke von 2–4 mm.

*L. Pulvermacher*-Berlin.

*Ernst Engelhorn*-Jena: **Über eine neue Bestrahlungsmethode in der Gynäkologie.** M. m. W. 1917. No. 46.

Die Zeißwerke in Jena haben einen gynäkologischen Bestrahlungsapparat konstruiert, dessen Lichtquelle eine Nitragülhlampe ist und der außer dem Beleuchtungskörper einen Spekulumhalter und Beobachtungsspiegel trägt. Die Bestrahlungszeit beträgt 10—120 Minuten. Indiziert ist die Behandlung bei Erosionen der Portio, Fluor albus, Ulcera decubitalia bei Prolaps, Vaginitis, Ausfluß nach vaginaler Röntgen- oder Mesothoriumbestrahlung. Gravidität ist keine Kontraindikation.

*Becker*-Frankfurt a. M.

*Max Steiger:* **Neueste Probleme der Krebsbehandlung mittels Röntgenstrahlen.** Korresp.-Bl. f. Schweizer Ärzte. 1916. No. 50.

Fortbildungsvortrag, gehalten vor der Ärztegesellschaft des Kantons Bern, an ihrer Sommersitzung zu Jegenstorf am 22. VII. 1916, dessen Einzelheiten im Original einzusehen sind. *L. Pulvermacher*-Berlin.

*H. Wintz*-Erlangen: **Die wirksame Röntgenenergie in der Tiefentherapie und ihre Messung.** M. m. M. 1917. No. 28.

„Die ‚Halbwertsschicht' ist ein exakter physikalischer Begriff, der nur in Messungen reiner Primärstrahlung angewendet werden darf. Für praktische Messungen kommen nur solche in Betracht, die unter Berücksichtigung der Streustrahlung ausgeführt werden. Die Werte können mittels des ‚Dosenquotienten' oder der ‚prozentualen Tiefendosis' angegeben werden."

*Becker*-Frankfurt a. M.

*W. Reusch*-Stuttgart: **Der wissenschaftliche und praktische Wert der Röntgenstrahlenanalyse.** M. m. W. 1917. No. 22.

Die Entdeckung der Beugung der Röntgenstrahlen in Kristallen hat es ermöglicht, ein Röntgenstrahlengemisch analog dem Lichtstrahl zu zerlegen. Das von *Glocker* konstruierte Röntgenstrahlenspektrometer besteht aus einem bis auf den Eintrittsschlitz für X-Strahlen undurchlässigen Kasten, der 2 Blenden, 5 verschiedene Empfängermetallplatten und eine photographische Platte enthält. Die Metallplatten sind so ausgewählt, daß jede nur Strahlen eines bestimmten Wellenlängenbereichs zurückwirft. Dieser Analysator ermöglicht jedes X-Strahlengemisch zu zerlegen und 2 Strahlungen auf den quantitativen Gehalt der einzelnen Strahlungskomponenten zu vergleichen. *Becker*-Frankfurt a. M.

*H. Wintz*-Erlangen: **Die selbsthärtende Siederöhre, das Tiefentherapierohr.** M. m. W. 1917. No. 29.

Eine Ionenröhre für einen Induktor von 45 cm Funkenstrecke mit automatischer Osmoregulierung, Siedekühlung der Antikathode, Wasserkühlung der besonders langhalsigen Kathode, Erdung. Es sind 22 Röhren ausprobiert worden, die bei 3 M.-A. Belastung täglich 3—4 Stunden arbeiteten und eine Lebensdauer von 125—140 Lichtstunden ergaben.

*Becker*-Frankfurt a. M.

Digitized by Google

*Friedrich Dessauer*-Frankfurt a. M.: **Über Glühkathodenröhren (Coolidgeröhren) und ihre Bedeutung in der Tiefentherapie.** M. m. W. 1917. No. 30.

Die Arbeit umfaßt folgende Kapitel: Vorgang in der Coolidgeröhre und ihre charakteristischsten Eigenschaften. Bedingungen für den Röhrenbetrieb. Eigenschaften der Coolidgeröhren in der Diagnose. Therapeutische Anwendung der Coolidgeröhre. Messung der sekundären Spannung. Rationelle Methode der Tiefentherapie mit der sog. Endstrahlung. Handhabung der Tiefentherapie. *Becker*-Frankfurt a. M.

*Fritz M. Meyer*-Berlin: **Fünfjährige Ergebnisse der filtierten Röntgenbehandlung der Hautkrankheiten.** D. m. W. 1917. No. 33.

Auf Grund mehrjähriger Erfahrung kommt Verf. zu dem Ergebnis, daß harte Strahlen unbedingt vor weichen oder mittelweichen zu bevorzugen sind. Die Kernfrage ist die, ob mittelweiche oder harte Strahlen gewählt werden sollen. Von untergeordneter Bedeutung ist es, ob noch mit 0,5 oder 1 mm Aluminium gefiltert wird. Verf. vertritt in erster Linie den Standpunkt der qualitativen Wirkung der Strahlen. Es kommt also nicht allein auf die Quantität der absorbierten Strahlenmenge an. Er nimmt an, daß sich der Strahleneffekt aus zwei Komponenten zusammensetzt: aus der absorbierten Strahlenmenge und den physikalisch-chemischen Zustandsänderungen der Zelle, welche die Strahlen beim Durchtritt durch ein Gewebe auslösen. Ein sehr wichtiger Vorteil der harten Strahlen liegt darin, daß die toxische und therapeutisch wirksame Dosis weiter auseinanderrücken.
*F. Hell*-Kiel.

*Lier:* **Über die Therapie der Dermatitis herpetiformis Duhring durch Röntgenstrahlen.** A. f. D. Bd. 123.

In zwei typischen Fällen von Dermatitis Duhring wurde die Krankheit mit Röntgenbestrahlung sehr günstig beeinflußt, was sich besonders darin zeigte, daß Rückfälle nur vereinzelt an nicht bestrahlten Stellen auftraten. Nachdem vorhergegangene therapeutische Versuche mit Serum-, Arsen- und Kalkbehandlung sich erfolglos erwiesen hatten.
*R. Habermann*-Bonn.

*S. Ehrmann:* **Demonstration radiotherapeutischer Erfolge bei entzündlichen und hereditären Hauterkrankungen.** W. kl. W. 1916. No. 33.

Schilderung günstiger Wirkung der Lichttherapie. Erfolgreiche Anwendung der Quarzlampe in einem Falle von Dermatitis herpetiformis Duhring. In 4 Fällen sekundärer Erythrodermia exfoliativa generalisata wurde durch die Bestrahlung eine völlige Heilung in relativ kurzer Zeit erzielt, wobei schon nach Tiefenbestrahlung der Drüsen eine Abnahme der Hautsymptome erfolgte. Es wurden relativ geringe Dosen für die Haut, bis zu 3 H., angewendet. Ferner wird mitgeteilt ein Fall von Xeroderma pigmentosum mit erfolgreicher Radiumbehandlung (filtriert). Nur solche Träger sollten hierbei verwendet werden, die reich an $\gamma$-Strahlen, arm an $\alpha$-Strahlen sind. Noch ein zweiter Fall wurde erfolgreich behandelt. Endlich wurde ein Fall von Keratoma palmare hereditarium nach 8 Monaten einer Behandlung, einer sehr genauen, mit stärkeren Radium-Silberträgern resp. mit durch Blei gefilterten Radiumbestrahlungen erheblich gebessert. Die beobachteten Erfolge hielten sich in den geschilderten Fällen. *L. Pulvermacher*-Berlin.

Digitized by Google

*Kurt Warnekros*-Berlin: **Der Wert prophylaktischer Bestrahlungen nach Karzinomoperationen und die Erfolge der Rezidivbehandlung mittels Röntgenlicht und Radium.** M. m. W. 1917. No. 27 u. 28.

Von 174 Frauen mit Uteruskarzinom wurden 55 regelmäßig postoperativ bestrahlt, 119 entzogen sich der Nachbehandlung ganz oder zum Teil. Von diesen blieben nur 51 rezidivfrei, von den ersteren 44. D. h. durch die konsequente Bestrahlung wird die Rezidivzahl bei den wegen Uteruskarzinom Operierten von 55,4 pCt. auf 18,5 pCt. herabgesetzt. Ein Nachteil der Bestrahlungsmethode ist die Abhängigkeit von dem oft mangelnden Verständnis der Patientin. Mit ängstlicher Vermeidung jeden Hauterythems lassen sich allerdings beim Uteruskarzinom keine Dauererfolge erzielen. Man muß so große Dosen geben, als die Haut eben ohne allzu große Dauerschädigung durchläßt. Ein in etwa 4 Wochen heilendes Erythem muß mit in Kauf genommen werden. In verzweifelten Fällen darf man sich auch nicht scheuen, schwerere Hautalterationen bis Nekrosen zu erzeugen. Von größter Wichtigkeit ist bekanntlich die ganz besondere Schonung der Haut während der Latenzzeit. Durch Druck, Beschmutzung, Infektion in der fraglichen Zeit kann auf dem Boden einer erythematösen Haut die Bildung einer schweren Nekrose ausgelöst werden. Bewährt haben sich an der Berliner Frauenklinik der Symmetrieapparat von Reiniger, Gebbert & Schall mit Müllersiederöhre und der Intensivapparat der Veifawerke mit der Coolidgeröhre. Als Filter wurde eine 0,5 mm dicke Cu-Platte benutzt. Die Methodik der *Bumm*schen Klinik wird eingehend besprochen. Dabei ist bemerkenswert, daß schlechte Erfahrungen gelehrt haben, wie unrichtig es ist, die einzelne Serie in zeitlich allzu konzentrierter Form auf wenige Sitzungen oder gar auf eine einzige Sitzung zusammendrängen zu wollen.

*Becker*-Frankfurt a. M.

*Heinrich Wachtel:* **Über die therapeutische Beeinflussung der Erfrierungen durch Röntgenbestrahlung.** W. kl. W. 1917. No. 18.

*Zusammenfassung:* Entsprechende Röntgenbestrahlung bessert in der überwiegenden Mehrzahl der Fälle den Krankheitsverlauf der Erfrierungen. Bei frischen oberflächlichen Erfrierungen trat das Wiedererwachen der Sensibilität an den bestrahlten Füßen um vier bis fünf Tage früher auf, wie an den unbestrahlten. Bei tiefen Erfrierungen verkürzte die Bestrahlung die Dauer der Demarkation und Abstoßung der nekrotischen Teile um zwei bis drei Wochen. Die eventuell vorhandene feuchte Gangrän besserte sich auffallend. Einige ganz frische Fälle mit bedenklichen ersten Erfrierungssymptomen gingen so zurück, daß an ein Aufhalten des Krankheitsprozesses zu denken ist. Als therapeutisches Agens ist die Hyperämie anzusehen, welche sich im bestrahlten Bezirke und seiner Umgebung innerhalb 24 Stunden nach der Bestrahlung einstellt. *L. Pulvermacher*-Berlin.

*K. Franz:* **Die Behandlung der klimakterischen Blutungen mit Röntgenstrahlen.** Ther. d. Gegenw. März 1916.

In den weitaus meisten Fällen haben wir in der Röntgenbehandlung ein sicheres und gefahrloses Mittel, jedoch ist die Annahme, daß hierbei die gefürchteten Ausfallserscheinungen im Gegensatz zur operativen Therapie fehlen, falsch: Es treten so gut wie immer die übrigens gefahrlosen Ausfallserscheinungen ein. *Arthur Alexander*-Berlin.

Digitized by Google

*Eugen Rosenthal*-Budapest: **Über die Behandlung der Leukämie mit Tiefenbestrahlung.** B. kl. W. 1917. No. 39.

Gute Erfolge bei myeloider Leukämie auch in solchen Fällen, welche sich anderen Heilfaktoren gegenüber refraktär verhielten. Dauerbeobachtungen liegen jedoch noch nicht vor. *Arthur Alexander*-Berlin.

*Buttersack:* **Fernwirkungen absorbierten Lichtes.** B. kl. W. 1917. No. 53.

Verf. hat Fälle beobachtet, bei denen nicht nur die dem Lichte direkt ausgesetzten Partien an Dermatitis solaris erkrankten, sondern auch solche Teile, die von Kleidungsstücken bedeckt waren. Er ist geneigt, als Ursache ein Vermögen des Blutes und der Gewebe, Lichtenergie aufzunehmen und weiter zu transportieren, anzunehmen. *Arthur Alexander*-Berlin.

*Edward Dotzel*-Bonn: **Abuminurie nach Bestrahlung mit künstlicher Höhensonne.** M. m. W. 1917. No. 24. Feldbeilage.

Den in 21 Fällen erhobenen Befund führt Verf. nicht auf die Lichteinwirkung, sondern auf die mit der Bauchlagerung verbundene Lordose zurück. *Becker*-Frankfurt a. M.

*Weihmann:* **Sonnentherapie bei der Fronttruppe.** M. m. W. 1917. No. 29. Feldbeilage.

Ein Haupthindernis für die Durchführung der Sonnenbehandlung im Felde bildet die Insektenplage. Mit Mull überzogene Gestelle beseitigten den Übelstand. Gute Erfolge bei nässenden Ekzemen, Furunkulose, Panaritium, Herpes tons., Abszessen, Gelenkergüssen, Rheumatismus, infektiösen Darmkatarrhen. *Becker*-Frankfurt a. M.

*Eugen Kisch*-Hohenlychen: **Zur Theorie der Lichtbehandlung chirurgischer Tuberkulosen.** M. m. W. 1917. No. 19.

Verf. hat in Leysin die Wirkung des Sonnenlichtes studiert und insbesondere den Einfluß auf fistulöse Prozesse beobachtet. Die Hauptmerkmale der unter Sonne heilenden Fistel sind vorübergehende Steigerung der Eitersekretion, „sekundäre" Abszeßbildung. Schmerzlinderung ganz entsprechend der unter *Bier*scher Stauung sich vollziehenden Heilung. Durch Kombination dieser beiden gleichsinnig wirkenden Heilfaktoren, des Lichtes und der Stauung, müssen sich die Heilungsresultate erheblich bessern lassen. Und das trifft nach *K.*s reicher Erfahrung in der Tat zu. Zum Studium der Frage, ob das therapeutisch wirksame Moment der Sonnenstrahlen im Ultraviolett oder in den Wärmestrahlen gelegen sei, hat Verf. Versuche mit der Quarz-Höhensonne und der (Kohlenbogenlicht) Aureollampe gemacht. Er kommt zu dem Resultat, daß bei der natürlichen wie künstlichen Sonnenbehandlung die Erwärmung eine Erweiterung der Gefäße hervorrufe. Die Heliotherapie sei also im wesentlichen eine natürliche Hyperämiebehandlung. Demgemäß ist auch die Apparatur der künstlichen Lichtbehandlung tuberkulöser Patienten so zu gestalten, daß auf die Ausnutzung der Wärmestrahlen der Hauptwert gelegt wird.

*Becker*-Frankfurt a. M.

*Ehrmann:* **Über den therapeutischen Einfluß der ultravioletten Strahlen auf die Dermatitis herpetiformis.** A. f. D. Bd. 123.

In einem der von *Lier* mit Röntgenbehandlung gebesserten Fälle

Digitized by Google

wurde anläßlich eines Rückfalles ebenso wie in einem weiteren Fälle durch Quarzlichtbestrahlung eine noch günstigere Beeinflussung erzielt.

*R. Habermann*-Bonn.

## Syphilis.

*Allgemeine Pathologie, pathologische Anatomie, Bakteriologie.*

*H. Schaupall*-Wien: **Die elektrische Taschenlampe als Lichtquelle für die Dunkelfeldbeleuchtung.** W. m. W. 1917. No. 10.

*Sch.* beschreibt eine Einrichtung, die sich speziell für den *Reichert*schen Plattenkondensator eignet und hauptsächlich für die Untersuchung auf Malaria und Spirochäten verwendet wurde. Sie gibt auch den Feldlaboratorien die Möglichkeit, sich der Dunkelfeldeinrichtung in weiteren Umfange zu bedienen, ein Vorzug gegenüber den zeitraubenden Färbemethoden und der Schwierigkeit, sich im Felde die nötigen Farbstoffe und Chemikalien, sowie Wasser in tadellosem Zustande zu beschaffen.

*L. Pulvermacher*-Berlin.

*H. Kümmel:* **Spirochätenbefunde und Salvarsan bei Alveolarpyorrhoe.** Méd. Klin. 1917. No. 39.

Erneute dringende Empfehlung des Neosalvarsans bei Alveolarpyorrhoe sowohl in örtlicher als in intravenöser Anwendung. Diagnose und Heilung will *K.* stets durch die mikroskopische Diagnose gesichert wissen, entweder bei Färbung mit Gentianaviolett und Tuschefarbe nach *Kolle* oder mit der *Fontana*schen Versilberungsmethode. *K.* ist unabhängig von *Kolles* und *Beyers* Untersuchungen zur Erprobung und hohen Bewertung dieser Therapie gelangt.

*Fritz Callomon*-Bromberg.

*W. Thoms*, im Osten: **Zum Spirochätennachweis bei Syphilis.** D. m. W. 1917. No. 31.

Infolge technischer Fehler bei Anfertigung der Tuschepräparate ist es häufig unmöglich, den Spirochätennachweis zu führen. Verf. empfiehlt deswegen folgendes Verfahren: Auf einen gereinigten und entfetteten Objektträger wird in einem Tropfen Wasser das zu untersuchende Material geimpft und in der Luft getrocknet. Dies Trockenpräparat wird in der Untersuchungsstelle mit wenig angewärmter physiologischer Kochsalzlösung verrührt. Hiervon wird in der üblichen Weise entweder ein frischer Ausstrich gemacht oder das Präparat wird mit der Dunkelfeldmethode untersucht. Hierbei konnte Verf. noch an Präparaten, die schon Wochen alt waren, gelegentlich Bewegungen der Spirochäten erkennen. Es ist jedoch nicht klar gestellt, ob es sich um wirkliche Eigenbewegungen handelt.

*F. Hell*-Kiel.

*B. Johan jun.*-Budapest: **Über den Spirochätennachweis bei Syphilis.** D. m. W. 1917. No. 39.

*J.* bemerkt zu dem Artikel von *Thoms*, daß es neben den dort angegebenen 3 Verfahren (Dunkelfeld, Tuschepräparat und Giemsafärbung) noch ein viertes wertvolles Verfahren des Spirochätennachweises, welches besonders beim Einsenden von Präparaten in Betracht kommt, gibt: die Imprägnation der Ausstrichpräparate nach *Fontana*. Der Ausstrich wird gerade wie ein Gonokokkenabstrich hergestellt und nicht fixiert dem Untersuchungsamt eingeschickt, wo die Färbung nach *Fontana* höchstens 4—5 Minuten in Anspruch nimmt.

*F. Hell*-Kiel.

Digitized by Google

*J. E. R. Mc Donagh:* **Eine neue Reaktion auf Syphilis (die Emulsoid-Gelbildung oder die Gel-Probe).** Brit. Journ. of Derm. 1916. Bd. 28. S. 114.

*Mc. Donagh* beansprucht für sein Verfahren eine Reihe von Vorzügen gegenüber der W.-R. auf Grund eines Materials von im ganzen 200 Untersuchungen. Von diesen 200 Fällen war bei 1 die W.-R. stark positiv, bei 2 andern schwach positiv, obgleich — so weit sich dies feststellen ließ — die Patienten niemals eine Lues hatten. Die 3 Fälle waren mit der „Gelprobe" normal. Bei 37 Fällen war die W.-R. negativ, obgleich sie hätte positiv sein sollen (*Mc-D.* gibt keine Gründe hierfür. — Der Ref.), die „Gelprobe" fiel bei allen positiv aus. Für die Erklärung der Evolution usw. seiner Reaktion verweist *Mc. D.* auf sein Buch: „Links in a chain of Research on Syphilis" (Harrison × Sons, London). Die Technik der Untersuchung ist im Original nachzulesen. *Zwick*-Bern.

*Tyra Sjöquist*-Stockholm: **Einige Erfahrungen über Luetin.** D. W. Bd. 65, 40.

Verf. stellte seine Versuche am Krankenhause St. Göran mit einem von *Noguchi* gelieferten, aus Reinkulturen von Spirochaeta pallida (auf Ascites) hergestellten Luetin an, er verdünnte es mit der gleichen Menge physiologischer Kochsalzlösung und injizierte von der Lösung 0,07 ccm intrakutan. Aus seinen Erfahrungen geht hervor, daß Kutanreaktion mit Luetin in frühen Fällen von Lues keinen praktischen Wert hat, während es in älteren Fällen — wenn der Patient in das Tertiärstadium eingetreten ist, ein wertvolles diagnostisches Hilfsmittel werden kann, da die Luetinrektion in diesen Fällen bedeutend konstanter ist als Wassermann. Besonders wichtig war die Reaktion in 8 Fällen von Lues III, bei deren die Luetin-R. positiv, Wassermann negativ war. Eine Lungenlues, eine Iridocyklitis, ein Gumma linguae und 5 Hautgummata, 26 Kongenitalluetiker im Säuglingsalter haben ziemlich konstant negativ reagiert, 4 haben eine sehr zaghafte Reaktion gegeben. Von 3 Lues hereditaria tarda haben 2 deutlich positiv reagiert. Der dritte, negative Fall war ein 40 Jahre alter Mann mit *Hutchinson*schen Zähnen, Sattelnase, Perforation des Gaumens: ein klinisch ausgeheilter Fall. *Arthur* Alexander-Berlin.

*A. Kißmeyer*-Kopenhagen: **Weitere Untersuchungen über Agglutininbildung bei Syphilitikern.** D. m. W. 1917. No. 46.

*K.* verwendet als Diagnostikum eine 1—2 Wochen alte Spirochätenkultur, die durch die Zentrifuge gewaschen, in physiologischer Kochsalzlösung geschüttelt und bei einer Temperatur von 56 Grad Celsius während 10 Minuten getötet wird. Hiermit konnte bei allen Stadien der Lues — außer bei Lues III, von der nur wenige Fälle untersucht wurden — eine zum Teil recht starke Agglutination nachgewiesen werden. Doch ist die Agglutinabilität der einzelnen Stämme der Spirochaeta pallida großen Veränderungen unterworfen; z. B. ist ein Spirochätenstamm, der ein Jahr alt ist, für den Agglutinationsversuch nicht mehr geeignet. Als brauchbare diagnostische Reaktion kann daher diese Probe bisher nicht angesehen werden. *F. Hell*-Kiel.

*H. Königstein* und *Paul Goldberger:* **Liquoruntersuchungen im Sekundärstadium der Lues.** W. kl. W. 1917. No. 12.

Ein bedeutsames Problem der Syphilidologie ist, ob der Syphilitiker, der später an Hirnlues, Tabes oder Paralyse erkrankt, besondere Eigentüm-

Digitized by Google

lichkeiten zeigt, die sein späteres Schicksal vorausahnen lassen und ob eine energische Durchführung der Behandlung Einfluß auf den Ausbruch der sogenannten metaluetischen Erkrankung hat.

Die vier Reaktionen decken klinisch latent bleibende Erkrankungen des Nervensystems auf.

*Königstein* hat in den letzten beiden Jahren auffällig häufig bei Soldaten Leukoderme auf Hals, Schultern, Achselfalten, auf der Haut des Stammes, des Bauches, der Glutaeal- und Kreuzbeingegend, auch auf Kinn und Wangen gesehen. Die Ergebnisse, welche die Verff. bei ihren Untersuchungen fanden, decken sich nicht mit den aus dem Material *Gennerichs* mitgeteilten insofern, als eine größere Anzahl von Alopeciefällen mit negativem Liquorbefund beobachtet wurde, ähnlich wie bei Leukodermfällen (44,5 pCt.). In jedem Falle von Alopecie und Leukoderm scheint die Notwendigkeit der Spinalflüssigkeitsuntersuchung gegeben zu sein. Ein stark pathologischer Liquor wird die Notwendigkeit der externen Therapie bedingen. Den Zusammenhang der luetischen Hauterscheinungen mit dem pathologischen Liquorbefund können die Verff. vorerst nicht deuten. In einer Anmerkung berichten sie, daß sie 139 Alopeciefälle und 1915 Leukodermfälle punktierten und ein gleiches Verhältnis gefunden haben. Sie bewerten die genannten Erscheinungen als häufige klinische Begleitsymptome einer meningealen Infektion.

In derselben Nummer der W. kl. W. findet sich der Bericht des Offiziellen Protokolls der k. k. Gesellschaft der Ärzte in Wien über ihre Sitzung vom 9. III. 1917, in welchem *Königstein* und *Goldberger* über die Ausbreitungsform der luetischen Erkrankung auf das Nervensystem berichten. Sie schließen aus ihren Zusammenstellungen, daß noch vor Beendigung des ersten Jahres einer Lueserkrankung in mehr als der Hälfte der Fälle Spirochäten in das Nervensystem eingedrungen sind. Die Anschauung, daß die Syphilis eine Infektionskrankheit mit allgemeiner Ausschwemmung der Spirochäten ist, ist nicht unwahrscheinlich. Die Zahl der Liquorveränderungen nimmt nach kurzer Zeit bei einem Teil der Fälle ab.

Das Eindringen der Spirochäten in das Nervensystem ist keinesfalls das allein Maßgebende für die Erkrankung. Entscheidend für das Ergebnis ist erst das dauernde Verweilen der Spirochäten und ihre Ausbreitung.

Die dafür maßgebenden Momente, die unter die Begriffe Konstitution und Disposition fallen, sind unbekannt.

In der Diskussion sprachen die Herren *Ehrmann* und *Ullmann*. Bemerkenswert ist, daß die Bosniaken des *K.*schen Materials, von denen *Glück sen.* und *jun.* in mehreren Arbeiten nachgewiesen haben, daß sie sehr wenig syphilogene Nervenerkrankungen bekommen, bis zu 39 pCt. positiver Liquorbefunde zeigten. *L. Pulvermacher*-Berlin.

*Leonor Michaelis*-Berlin: **Über die Bedeutung der Wassermannschen Reaktion für die Therapie.** Ther. d. Gegenw. Juli 1916.

Eine positive *Wassermann*sche Reaktion, welche durch geeignete Kontrolluntersuchungen, am besten allerdings durch 2 voneinander unabhängige Untersucher als einwandfrei positiv festgestellt worden ist, ist gleich zu setzen jedem beliebigen manifesten Symptom der Syphilis und gibt daher die Indikation für die spezifische Behandlung, wenn diese nicht aus einer noch höheren vitalen Indikation zurzeit oder überhaupt unter-

Digitized by Google

bleiben muß oder wenn sie nicht ganz aussichtslos erscheint, wie bei ganz sicherer, nicht mit Hirnlues verwechselbarer Paralyse. Eine negative *Wassermann*sche Reaktion dagegen hat eine viel geringeren Einfluß auf das therapeutische Handeln. Bei syphilitischen Herz- und Gefäßerkrankungen kommt negativer Wassermann fast nie vor. Bei der Tabes und Paralyse scheint Verf. der Einfluß der Behandlung auf die *Wassermann*sche Reaktion nicht groß zu sein. *Arthur Alexander*-Berlin.

*W. Halle* und *Pribram*-Wien: **Ausführung der Komplementbindungsreaktion (Wassermannsche Reaktion) im hohlen Objektträger.** W. kl. W. 1916. No. 32.

Ohne irgendwelche prinzipielle Änderung der Methode gelang die Komplementbindungsreaktion bei Verwendung des hohlen Objektträgers. Über die Ausführung der Methode ist im einzelnen nachzulesen. Die Verff. behandeln die Auswertung des Hammelblutimmunserums, des Organextraktes, des Komplements, Prüfung der Systemwirksamkeit und schildern dann die Methodik des genaueren. Die Methode gestattete, sowohl eine größere, wie auch kleinere Serummenge zur Untersuchung heranzuziehen, so daß auch quantitative Untersuchungen ausgeführt werden konnten.

Die Ergebnisse stimmten in 500 Fällen mit denen der sonst üblichen Methoden überein. Man sah bereits mit freiem Auge dort, wo Komplementbindung stattgefunden hatte, die roten Blutkörperchen vollkommen ungelöst, während vollkommene Durchsichtigkeit im durchfallenden Lichte den negativen Ausfall anzeigte. Eine Beobachtung im Mikroskop ist nicht notwendig.

Zur Ausführung benötigt man sehr sorgfältig gereinigter und hohler Objektträger, nicht zu dünner Deckgläschen und Kapillarpipetten. Besonders empfohlen werden hohle Objektträger, die rings um die Höhlung eine seichte Vertiefung von Deckglasgröße haben, die auf der einen Seite bis auf den Rand reicht. Zur Tropfenmischung wurde ein Platindraht oder ein dünnes Glasstäbchen benutzt, das nach dem Umrühren im hohlen Objektträger zwischen Filtrierpapier abgetrocknet, in physiologische Kochsalzlösung eingetaucht und nochmals abgetrocknet wird.

*L. Pulvermacher*-Berlin.

*Max Hesse*-Graz: **Über die Bedeutung der Eigenhemmung.** W. kl. W. 1916. No. 20.

Im Gegensatz zu den Anschauungen anderer Autoren, die die Fähigkeit menschlicher Blutsera zur Eigenhemmung in der *Wassermann*schen Reaktion als etwas ziemlich Seltenes bezeichnen, scheint dem Verf. die Tatsache unzweifelhaft, daß die Eigenhemmung eine Eigenschaft zahlreicher Sera ist, wobei es dahingestellt bleibt, ob es nur luetische oder auch andere Seren sind. Diese Eigenschaft, welche in der *Wassermann*schen Reaktion durch den Extrakt sichtbar gemacht werden kann, läßt sich bei einer von ihm angewandten Methode ohne dieses Hilfsmittel erkennen.

Verf. arbeitete nach der von *Pölzl*, *Landsteiner* und *Müller* angegebenen Tropfmethode und wurde durch die Beobachtung, daß geringe Änderungen in den Mengenverhältnissen bei der *Wassermann*schen Reaktion einen anderen Reaktionsausfall bedingen können, und daß bei schwachem Komplement und hämolytischem Serum die Eigenhemmung öfters auftritt, dahin geführt, die Kochsalzlösung gegenüber der *Wassermann*schen Methode

Digitized by Google

zu vermehren, statt 0,5 ccm 1 ccm zu nehmen, Komplement und hämolytisches Serum aber an der Grenze der Wirksamkeit zu verwenden, nicht wie bei der *Wassermann*schen Reaktion als ein Vielfaches der eben noch wirksamen Dosis. Es wurde stets versucht, den Überschuß von Komplement und hämolytischem Serum zu vermeiden. Das Serum wurde inaktiviert. Über die Einzelheiten der Methodik ist im Original nachzulesen. Das Wichtigste erscheint dem Verf. die größere Menge menschlichen Serums und eine möglichste Empfindlichkeit des hämolytischen Systems.

Verf. untersuchte im ganzen 160 Sera, und zwar nur Fälle, wo die Diagnose Lues oder nicht Lues mit dem möglichsten Grad von Sicherheit gestellt werden konnte. Von den 160 Untersuchungen fielen 132 mit dem Ergebnis der W.-Reaktion gleich aus, 5 ergaben positiven Wassermann und waren bei der vom Verf. angewendeten Methode negativ, bei 4 war das Umgekehrte der Fall. (Von den 160 Fällen wiesen nur 3 in der *Wassermann*schen Reaktion Eigenhemmung auf.)

Verf. bespricht die Bedeutung der Tatsache für die Komplementablenkungsreaktion. *L. Pulvermacher*-Berlin.

*Rudolf Müller:* **Einige Grundsätze bei der Bewertung der Wassermannschen Reaktion in Fragen der Luesdiagnose und -Therapie.** W. m. W. 1916. No. 28.

Die *Wassermann*sche Reaktion basiert auf der Eigenschaft der durch Aufeinanderwirken zweier Kolloide entstehenden Präzipitate ein bestimmtes zugesetztes drittes Kolloid zu adsorbieren. Es gibt Krankheitsfälle nichtluetischer Natur, die in ähnlicher Weise oder identischer Weise das Serum des Patienten verändern wie eine luetische Infektion (Framboesie, Schlafkrankheit). Dann gibt es aber auch manche Veränderungen des Kolloidalzustandes von Seren, die zwar auch zu positiver Wassermann-Reaktion führen, trotzdem Lues nicht vorliegt, die jedoch bei genauer Prüfung meist Differenzen gegenüber den entsprechenden Zustandsänderungen luetischer Sera zeigen, wodurch die entstehenden Reaktionen als Pseudoreaktionen zu erkennen sind. Bei diesen Pseudoreaktionen ist das Optimum der Reaktionsfähigkeit nicht das gleiche wie bei der echten *Wassermann*schen. Sie ergeben mit dem nach bestimmten Gesetzen verdünnten Antigen, das bei Lues besser wirkt, nicht nur keinen stärkeren, sondern sogar meist einen deutlich schwächeren Ausfall. Es gibt Ausnahmskomplemente, die ganz besonders leicht adsorbierbar sind und auch mit manchem nichtluetischen Serum zu positiver Reaktion führen können. Geeignete Kontrollen differenzieren diese Pseudoreaktion von der echten *Wassermann*schen Reaktion. — Verf. wendet sich dann der Frage der diagnostischen Verwertbarkeit der negativen Reaktionen zu. Bei Sklerose ist die W.-R. kaum je vor der 6. Woche positiv, oft erst in der 7. und 8. Woche. In seltenen Fällen bestehen schon sekundäre Erscheinungen bei noch negativem Wassermann. Mit wirklich großer Sicherheit spricht der negative Ausfall erst nach der 9. bis 10. Woche nach vermutlicher Infektion gegen Lues. Im Sekundärstadium ist der Wassermann negativ manchmal in der allerersten Zeit der Proruption und auch bei isolierten oder nur spärlich disseminierten, klinisch meist gutartig verlaufenden Exanthemen, ferner bei exsudativen Exanthemen von malignerem Typus, wie bei Rezidiven, die sich relativ kurze Zeit, aber auch 3—4 Monate nach energischer Kur zeigen. Von tertiärer Lues ist Leberlues

Digitized by Google

stets positiv. Es wurden in 20 pCt. negativer Wassermann im Serum bei sicherer Tabes beobachtet. Die Reaktion ist als Folge einer direkten Spirochätenwirkung aufzufassen. Ihre Abschwächung durch die Therapie wird zwanglos durch ihren direkten oder indirekten Einfluß auf die Spirochäten erklärt. Die Frage, ob die Reaktion eine pathogene Aktivität der Spirochäten anzeigt, ist vorläufig noch nicht geklärt. Die therapeutischen Bestrebungen müssen dahin zielen, die *Wassermann*sche Reaktion negativ zu machen. *L. Pulvermacher*-Berlin.

*Rudolf Müller:* **Über die Wirkung von Druck auf Immunkörper und Immunreaktionen.** W. kl. W. 1917. No. 27.

Die verschiedensten Immunkörper und Immunreaktionen sind durch Druck beeinflußbar, die Änderungen rhythmischen Schwankungen unterworfen. Untersucht wurde der Einfluß von Überdruck auf die hämolytische Fähigkeit des menschlichen Serums gegen Hammelblut, wobei sich eine manchmal nur geringe, eben wahrnehmbare, oft aber deutliche Differenz in der Lösungsgeschwindigkeit in dem unter Druck stehenden Röhrchen gegenüber der Kontrolle zeigte. Ferner wurde die Bedeutsamkeit des Überdrucks auf künstlichen Amboceptor (hammelblutlösendes Kaninchenserum) sowie auf Komplement (Meerschweinchenserum) geprüft, ebenso wurde die Einwirkung von Druck auf die Präzipitation untersucht.

*L. Pulvermacher*-Berlin.

*Brandweiner:* **Über die serochemische Syphilisreaktion nach C. Bruck.** W. kl. W. 1917. No. 20. S. 626.

Es wurden 131 Fälle untersucht, 54 Luetiker und 77 Nichtluetiker. Die Untersuchung ergab 97 positive Reaktionen statt 54 und 34 negative statt 77. Eine Übereinstimmung mit dem klinischen Befunde wurde nicht beobachtet. Die Reaktion wird als vorläufig praktisch wertlos hingestellt.

*L. Pulvermacher*-Berlin.

*Lorenzo Lorenzutti:* **Die Brucksche Syphilisreaktion.** W. kl. W. 1917. No. 19. S. 596.

Bei einer großen Anzahl von Untersuchungen bei Lues ergab die *Brucks*che Reaktion ein positives Resultat. Dasselbe reicht jedoch nicht selbst bei Hinzuziehung der zweifelhaften Fälle ganz an die mit der *Wassermann*schen Methode gewonnenen Zahlen heran. Bei den nicht übereinstimmenden Reaktionen besteht ein kleiner Vorsprung auf Seiten der *Wassermann*schen Reaktion. Von 69 Nichtluetikern reagierten 22 positiv, 9 zweifelhaft und 38 negativ, im Gegensatz zur Wassermann-Reaktion, die dabei durchweg ein negatives Resultat ergeben hatte. Bei den positiven Reaktionen handelte es sich beinahe in der Hälfte der Fälle um Lungentuberkulose, es waren außerdem aber auch fieberfreie Erkrankungen, wie Lupus, Skabies, Pityriasis, Nephritis, Gonorrhoe und Ulcus molle, sowie ganz gesunde Kontrollpersonen vertreten. Der Verf. schließt deswegen, daß die *Brucks*che Reaktion ebensowenig wie die übrigen bisher bekannten chemischen Reaktionen imstande ist — wenigstens in ihrer jetzigen Form —, an die Seite oder gar an die Stelle der Wassermann-Reaktion zu treten. Die theoretische Bedeutung der Reaktion erkennt er an, indem hier bei gewissen Krankheiten, so namentlich bei Syphilis und auch bei anderen, die meist mit Fieber einhergehen, gewisse Veränderungen in der chemischen Zusammensetzung des Serums eintreten, die in einem gewissen Prozentsatz

Digitized by Google

relativ einfach nachgewiesen werden können. (Analogie der *Bruck*schen Reaktion mit der *Klausner*schen, mit der auch insofern ein Gemeinsames besteht, daß die Sera nur in frischem Zustande relativ gut verwendbar sind, während nach längerem Stehen im Eiskasten selbst ganz klar gebliebene Sera oft nicht mehr in dem Sinne der frischen reagieren.)

*L. Pulvermacher*-Berlin.

*Marmann*-Potsdam: **Beiträge zu den serochemischen Syphilisuntersuchungen nach Bruck.** M. m. W. 1917. No. 46.

Die neuerdings von *Bruck* angegebenen serochemischen Reaktionen zeigen in ihren Resultaten eine größere Übereinstimmung mit der W.-R. als die HNO3-Reaktion. Wegen der noch häufigen Abweichungen ihres Ausfalls, sind sie diagnostisch noch nicht verwertbar.

*Becker*-Frankfurt a. M.

## *Allgemeine Symptomatologie, Kasuistik.*

**Bericht der königlichen Kommission über venerische Krankheiten.** Nach einem Artikel der Redaktion des Brit. Journ. of Derm. 1916. Bd. 28. S. 229.

Die Kommission ist auf Grund ihrer Untersuchungen zu folgenden Ergebnissen gelangt:

Die Einschränkung venerischer Erkrankungen ist eher zu erzielen durch Aufklärung des Publikums und durch Bereitstellung ausreichender Gelegenheiten zur Behandlung, als durch Registrierung der Prostituierten oder durch Anzeigen der venerischen Fälle mit anschließender zwangsmäßiger Behandlung. Die Kommission ist der Ansicht, daß ein Zwang zur Verheimlichung und häufig zu ungeeigneter Behandlung der Krankheit Anlaß gibt.

Obgleich die statistischen Angaben über die Häufigkeit und Folgen dieser Krankheiten sehr unvollständig sind, genügen sie, um die schlimmen Wirkungen für das Gemeinwohl darzutun. Um das statistische Material zu vermehren, empfiehlt die Kommission: vertrauliche Mitteilung der Todesursachen und der Todgeburten unter 28 Wochen; genaue Berichterstattung über die venerischen Fälle, welche auf öffentliche Kosten behandelt werden.

Die Kommission gibt weiter Ratschläge bezüglich der Belehrung der Jugend in den Schulen, Fortbildungsschulen, Fabriken usw.

Für die Behandlung, welche so leicht zugänglich wie nur möglich zu machen ist, haben die lokalen Behörden Vorkehrungen zu treffen, daß *jedermann kostenlos* derselben teilhaftig werden kann. 75 pCt. der Kosten hat die kaiserliche Regierung, 25 pCt. die Lokalbehörde zu tragen. Die Kommissionen sind überzeugt, daß diese durchführbar ist ohne Gründung neuer Hospitäler.

Die kostenlose Behandlung wird und soll die privatärztliche Behandlung nicht ausschließen oder hindern. Pathologische Untersuchungen sollen für die Ärzte auf Wunsch kostenlos ausgeführt werden.

Salvarsan und seine Ersatzmittel sollen gratis geliefert werden.

Praktische Ärzte und Studenten sollen Gelegenheit erhalten, durch Besuch der Kliniken sich die neuesten diagnostischen und therapeutischen Methoden anzueignen. — In den Examina ist über Syphilis und Gonorrhoe

Digitized by Google

„systematisch" zu prüfen, damit die Kenntnisse der Kandidaten in diesen Krankheiten festgestellt werden.

Damit die Patienten die ansteckende Natur ihrer Erkrankung und die Wichtigkeit einer regelmäßigen Behandlung zur Erzielung einer Heilung verstehen lernen, sind ihnen gedruckte Anweisungen zu behändigen. Damit die Regelmäßigkeit des Besuches der Kliniken nicht durch die Berufspflichten er Patienten notleidet, wird die Einrichtung von Abendkliniken empfohlen.

Alle Anzeigen von Mitteln gegen venerische Krankheiten sind zu verbieten.

Daß ansteckende venerische Erkrankung ein Ehehindernis bildet, ist als Grundsatz durch das Gesetz festzulegen. Desgleichen ist gesetzlich als „privilegierte Mitteilung" anzuerkennen die im guten Glauben gemachte Benachrichtigung von seiten des Arztes an die Eltern, Pfleger usw., zum Zwecke der Verhinderung oder Hinausschiebung einer Heirat mit einer Person, die infolge venerischer Erkrankung infektiös ist.

Die Redaktion empfiehlt den Ärzten das Studium des Berichts.

Ein Rundschreiben der Gemeinden, Spitaldirektionen usw. macht Vorschläge für die Ausführung der von der Kommission gemachten Empfehlungen. *Zwick*-Bern.

*Moritz Oppenheim:* **Zur Statistik der Geschlechtskrankheiten im Kriege und im Frieden.** W. m. W. 1916. No. 26.

Die Zusammenfassung des Verf.s ergibt durch den Vergleich eines Friedensjahres, 1908, mit einem Kriegsjahr, 1915, für sein Ambulatorium eine absolute Zunahme der Geschlechtskrankheiten, eine bedeutende Zunahme der Anzahl der geschlechtskranken jugendlichen Arbeiter, eine Abnahme der Geschlechtskrankheiten zwischen 20 und 30 Jahren, eine bedeutende Zunahme der Geschlechtskrankheiten in den höheren Altersklassen und eine bedeutende Zunahme der Erkrankungen an Ulcus molle.

*L. Pulvermacher*-Berlin.

*E. Finger:* **Die Bedeutung, Verbreitung und Bekämpfung der Geschlechtskrankheiten.** W. m. W. 1916. No. 26.

Wiedergabe eines Referats, das bei der Tagung der deutsch-österreichischen Beratungsstelle für Volkswohlfahrt im März 1916 vom Verf. erstattet wurde. Die Bedeutung der Geschlechtskrankheiten wird durch die Betrachtung der Folgen erörtert und erläutert, insbesondere mit statistischen Hinweisen. *L. Pulvermacher*-Berlin.

*Robert Otto Stein:* **Der Einfluß des Krieges auf die Verteilung der venerischen Affektionen in der Zivilbevölkerung.** W. kl. W. 1916. No. 28.

Die statistischen Zusammenstellungen des Verf.s ergeben folgende Schlüsse über den Einfluß des Kriegsjahres 1915 auf die Verteilung der venerischen Affektionen in der Zivilbevölkerung: Die venerische Durchseuchung der 15—18 jährigen Männer hat zugenommen (1914: 4 pCt., 1915: 11 pCt.). Die Anzahl der geschlechtskranken Ehefrauen ist angestiegen (1913: 9 pCt., 1915: 13 pCt.). Die extragenitalen Sklerosen sind häufiger geworden (1913: 4 pCt. der beobachteten Primäraffekte, 1915: 6 pCt.). *L. Pulvermacher*-Berlin.

Digitized by Google

Cöln, den 25. Mai 1918.

## Salvarsanstatistik.

Wegen der fortgesetzten Angriffe gegen das Salvarsan und der Wichtigkeit der genauen Kenntnis aller Nebenwirkungen erscheint es wichtig, die Frage der *Salvarsanschädigungen* einer eingehenden statistischen Untersuchung zu unterziehen. Hierbei kommt es nicht so sehr darauf an, das *vergangene* Material zu sichten, da bekanntlich eine Reihe von heutzutage vermeidbaren Schädigungen durch mangelnde Kenntnis des Mittels, fehlerhafte Dosierung und nicht genügend ausgebildete Technik hervorgerufen worden sind, sondern vor allem das *zukünftige* Material zu erfassen. Das ist jedoch nur möglich, wenn die notwendige statistische Arbeit *zentralisiert* wird, da weder der einzelne Arzt, noch einzelne Kliniken oder Krankenhäuser dazu imstande sein dürften, hinreichend große und umfassende Zahlen, deren statistische Bearbeitung sich lohnt, zusammenzubringen.

Aus diesem Grunde hat der Allgemeine ärztliche Verein in Cöln eine Kommission zur Klärung dieser Frage gebildet, zu welcher die Deutsche Dermatologische Gesellschaft Herrn Prof. *Hoffmann* delegiert hat. Die Unterzeichneten bitten alle Kollegen, die an der Statistik mitarbeiten wollen, sich mit dem Allgemeinen ärztlichen Verein in Cöln, Rudolfplatz 3, in Verbindung zu setzen, von wo aus ihnen weiteres Material zugesandt werden wird.

Für die Kommission zum Studium der Salvarsanschädigungen
Der Vorsitzende:
gez. Prof. Dr. *Moritz*,
Geh. Medizinalrat,
Direktor der 2. med. Klinik der Akademie f. prakt. Medizin in Cöln.

Für die Deutsche Dermatologische Gesellschaft:

gez. Prof. *E. Hoffmann*,
Direktor der Universitätsklinik in Bonn.

## Personalien.

Durch den unerwarteten Tod *Edmund Lessers* hat die dermatologische Wissenschaft einen schweren, unersetzlichen Verlust erlitten; war er doch nicht nur der führende deutsche Dermatologe, der auf die Gestaltung aller Fachangelegenheiten den größten Einfluß hatte, sondern auch den deutschen Ärzten und denen der ganzen Welt durch sein unübertroffenes Lehrbuch seit mehr als einem Menschenalter ein stets bewährter Berater. Am 8. Juni fand in seinem schönen Heim im Grunewald eine stimmungsvolle Trauerfeier statt, bei der Geheimrat *Franz* als Dekan der Berliner medizinischen Fakultät, Geheimrat *Jadassohn* und Sanitätsrat *Rosenthal* für die Deutsche und Berliner dermatologische Gesellschaft und Professor *Zinßer* und Dr. *Blumenthal* für die früheren und jetzigen Schüler ergreifende Worte sprachen. Die große Zahl der Teilnehmer und die Fülle der Blumenspenden zeigten der von Schmerz gebeugten Gattin und Familie, wie hochgeschätzt der Entschlafene in weitesten Kreisen war. Am 2. Juli findet eine Trauersitzung der von ihm so lange geleiteten Berliner dermatologischen Gesellschaft statt, bei der Professor *Buschke* die Verdienste des uns zu früh Entschlafenen würdigen wird. Unser Nachruf wird im Augustheft erscheinen.

Digitized by Google

Digitized by Google



E. Lesser.

Verlag von S. Karger in Berlin.

Digitized by Google

## Edmund Lesser †.

Am 5. Juni starb in seinem schönen Heim in Berlin-Grunewald der ordentliche Professor der Dermatologie Geheimrat *Edmund Lesser*, nachdem er eben das 66. Lebensjahr vollendet hatte. Wußten wir auch seit einigen Monaten, daß seine Gesundheit durch eine typhusartige Erkrankung, die er sich im Dezember 1917 zugezogen hatte, erschüttert war, so ahnten wir doch bis in die letzten Tage nicht, daß er, der so gut erholt und hoffnungsfreudig aus Baden-Baden im Mai zurückgekehrt war, so bald von uns gehen würde. Doppelt tief traf uns deshalb der Schmerz, als die Trauerkunde uns erreichte, doppelt schwer empfinden wir daher den unersetzlichen Verlust, den sein so plötzlicher Tod bedeutet. Ist uns doch mit ihm nicht nur ein ausgezeichneter Kliniker, ein hervorragender Arzt und Forscher, ein begnadeter Lehrer, ein gütiger und edler Mensch, ein treuer und bewährter Freund entrissen worden, sondern auch der älteste und führende deutsche Dermatologe gerade in den Tagen, da unser Fach durch Einführung der Prüfung nach vielen Kämpfen endlich die ihm im Universitätsunterricht gebührende Stellung errungen hat, für immer genommen worden.

Am 12. Mai 1852 in Neiße geboren, hat *Edmund Lesser* als Sproß einer vornehmen Juristenfamilie eine glückliche Jugend gehabt. Nachdem er die Gymnasien in Magdeburg, Posen, Berlin (wo er auf dem Wilhelmsgymnasium 1870 das Abiturientenexamen machte) besucht hatte, widmete er sich dem Studium der Medizin an den Universitäten Bonn, Berlin und Straßburg. Schon als Student bewies er sein tiefgehendes wissenschaftliches Interesse, indem er unter des berühmten Bonner Anatomen *Max Schultze* Leitung gemeinsam mit *Richard Hertwig* eine größere morphologische Arbeit über *Rhizopoden* und denselben nahestehende Organismen verfaßte und sich dadurch trefflich in die Literatur einführte (1874). Seine in Straßburg 1876 erschienene Dissertation bringt Beiträge zur Pathologie und Therapie der Hypospadie. Wie so viele andere seiner Zeitgenossen finden wir ihn dann im Jahre 1877 als jungen Arzt in Wien zu den Füßen *Ferdinand v. Hebras*, der in ihm die Liebe zur Dermatologie erweckte und ihn für dies neue in voller Entwicklung begriffene Sonderfach der Medizin begeisterte. Für die große Gewissenhaftigkeit und Gründlichkeit, die *Lesser* stets auszeichnete, spricht es, daß er, bevor er sich dem Spezialstudium widmete, zunächst bei *H. Senator* in Berlin eine gründliche allgemeine ärztliche Durchbildung erwarb, die ihm später stets zustatten kam. Erst dann ging er als Assistent zu dem trefflichen Breslauer Dermatologen *Oscar Simon*, bei dem er eine ausgezeichnete dermatologische S hulung erfuhr. Drei Jahre war er hier tätig und zuletzt mit der Vertretung seines erkrankten Lehrers beauftragt. Nach dessen leider allzufrüh erfolgtem Tode siedelte *Lesser* im Jahre 1882 nach Leipzig über, wo er als Privatdozent in die medizinische Fakultät eintrat und 10 Jahre lang, ganz auf sich selbst



Digitized by Google

angewiesen, mit Hilfe einer Privatklinik den dermatologischen Unterricht erteilte. Fruchtbare Jahre wissenschaftlicher und praktischer Tätigkeit waren ihm hier beschieden, bis im Jahre 1892 seine Berufung als Professor der Dermatologie an die Universität Bern erfolgte. Die nun folgenden 4 Jahre waren für ihn, der die Schweizer Berge so liebte, die glücklichsten seines Lebens; fand er doch in der für ihn neu errichteten Hautklinik Gelegenheit, sich als Lehrer und Forscher in befriedigender Weise zu betätigen und zugleich an der schönen Natur und den prächtigen dort neben ihm wirkenden Menschen zu erfreuen. Hier erreichte ihn dann der Ruf nach *Berlin*, dem er im Jahre 1896 folgen mußte. So gelangte er im 45. Lebensjahre auf den ersten dermatologischen Lehrstuhl in Deutschland, den er 22 Jahre lang innegehabt und um dessen Ausbau er sich unvergängliche Verdienste erworben hat. Groß waren die Schwierigkeiten, die sich ihm hier entgegenstellten; denn wenn auch eine viele Betten umfassende Klinik vorhanden war, so war sie doch unvollkommen und den Bedürfnissen der Zeit nicht entsprechend. Zudem hatte sein Vorgänger *G. Lewin* die Hautabteilung an *Schweninger* abgetreten, so daß nur Betten für Geschlechtskranke zur Verfügung standen. So mußte *Lesser* zunächst danach streben, die Klinik neu zu gestalten und eine für den Unterricht dringend notwendige Poliklinik zu begründen. Letzteres erreichte er schon bei seiner Berufung, auch setzte er es durch, daß er die Kranken der *Schweningerschen* Abteilung für den Unterricht benutzen durfte, bis nach langem Widerstand *Schweninger* endlich 1902 ganz darauf verzichtete. Aber jahrelang blieb die Poliklinik von der Klinik räumlich weit getrennt und in Mietsräumen untergebracht, und als die Schaffung eines Lichtinstituts notwendig wurde, mußte auch dies wieder in einem anderen entfernt gelegenen Mietshaus eingerichtet werden. Die Klinik selbst hatte allerlei Wanderungen in alten Räumen der Charité durchzumachen, ehe es gelang, für sie eine würdige Stätte zu finden. Erst 1906 wurde die neugebaute Poliklinik mit dem Universitätslichtinstitut fertiggestellt und dicht daneben in den Räumen der ehemaligen chirurgischen Klinik die Hautklinik eingerichtet. Nun erst waren *Lessers* Wünsche einigermaßen erfüllt und neben einer modernen Klinik und Poliklinik auch genügende Räume für Laboratorien und Strahlentherapie geschaffen worden; bald kam auch ein großer durch die Syphilisforschung notwendig gewordener Tierstall hinzu, und nach wieder einigen Jahren mußte der Hörsaal der Klinik, der die große Zahl der Studenten nicht mehr zu fassen vermochte, bedeutend vergrößert werden. So hat *E. Lesser* mehr als ein Jahrzehnt in Berlin gebraucht, um die ihm in Aussicht gestellte neue Klinik zu begründen, und wenn ihm auch für die Poliklinik und das Lichtinstitut ein schöner Neubau gewährt wurde, so mußte er doch für die Klinik auf einen solchen verzichten und alte Räume für diese umgestalten, während fast alle anderen Kliniken in große, trefflich eingerichtete Neubauten übersiedelten. So ist die Berliner dermatologische Klinik bis heute ein Torso geblieben, und ihre völlig neue Gestaltung bleibt der Zukunft vorbehalten. Aber man kann es verstehen, daß *Lesser* nach so viel Unbeständigkeit endlich froh war, brauchbare und zweckdienliche Räume gewonnen zu haben, und zuletzt auf weitere Vervollkommnung der Klinik verzichtete. Erst im Jahre 1911 wurde

Digitized by Google

er nach Überwindung vieler Widerstände zum *ordentlichen Professor* ernannt.

Trotz der Ungunst der Verhältnisse, mit der er so lange zu kämpfen hatte, war es *Lesser* vergönnt, seine Klinik nicht nur zu einer *Lehrstätte ersten Ranges*, sondern auch zu einem *Mittelpunkt wissenschaftlicher Forschung* von allgemein anerkannter Bedeutung zu erheben und ihr diesen Ruf zu erhalten. So kam es, daß aus allen Teilen der Welt Studierende und Ärzte hier zusammentrafen, um die neuesten Errungenschaften der Wissenschaft kennen zu lernen und an seiner Klinik zu arbeiten. Groß war sein Ruf als *akademischer Lehrer*. 36 Jahre lang hat er als solcher an vier Universitäten gewirkt, zuerst vertretungsweise in Breslau, dann als Dozent 10 Jahre lang in Leipzig und zuletzt als Professor in Bern und Berlin. Er war ein unübertrefflicher Lehrer von seltener Klarheit und Einfachheit der Darstellung und wußte seine Schüler zu trefflichen Beobachtern, sicheren Diagnostikern und guten Therapeuten heranzubilden, wobei ihm in den letzten 22 Jahren noch die große Fülle und Reichhaltigkeit des Berliner Krankenmaterials zugute kam. Seine Stellung brachte es mit sich, daß er für die Mehrzahl der deutschen Ärzte der Lehrer in Dermatologie wurde; noch mehr aber hat sein im Jahre 1885 begründetes und in 13 Auflagen erschienenes *Lehrbuch der Haut- und Geschlechtskrankheiten* dazu beigetragen, ihn nicht nur zum Berater der deutschen Ärzteschaft, sondern zum praeceptor mundi zu erheben. Hat doch dieses Werk, dem er seine ganze Liebe und Arbeitskraft widmete, ihn mit einem Schlage berühmt gemacht und durch die Fülle der Erfahrungen und Sicherheit des Urteils, die uns aus ihm entgegenleuchten, ihm auch im Ausland überall zahlreiche Freunde und Verehrer erworben, so daß es in viele fremde Sprachen übersetzt werden mußte. Auch heute noch ist dieses Buch, das nicht nur dem Anfänger eine klare Übersicht über den Stand unseres Wissens, sondern auch dem Geübten überall eine Fülle von Beobachtungen und Winken gibt, unübertroffen und am meisten verbreitet.

Groß ist die Zahl der *wissenschaftlichen Arbeiten Edmund Lessers*, die die verschiedensten Gebiete unseres Faches behandeln. Mehrere derselben beschäftigen sich mit der Lehre vom *Herpes zoster*, dem er, wie sein Vorvorgänger *v. Bärensprung*, besonderes Interesse entgegenbrachte; neben den Veränderungen in der Haut hat er auch diejenigen der Ganglien erforscht und dadurch die *Bärensprung*sche Theorie bestätigt und auch die Klinik und Pathogenese dieser Erkrankung bereichert. Seine Fähigkeit zur zusammenfassenden und systematischen Darstellung von Hautkrankheiten hat er bereits 1884 in *Ziemssens Handbuch* der speziellen Pathologie und Therapie bewiesen, worin er die Anomalien der Epidermis und Hautfärbung in klassischer Form schilderte. Mit Erkrankungen der *Haare* hat er sich auch später noch öfters befaßt und wertvolle Untersuchungen über Ringelhaare, Spindelhaare und Hypertrichosis angestellt. Auch die Lehre von den *Arzneiexanthemen* hat er durch eigene Studien, besonders über die Wirkung des Antipyrins, Quecksilbers, Arsens und vieler anderer Stoffe wesentlich bereichert. Besondere Abhandlungen widmete er ferner dem Herpes tonsurans, Xeroderma pigmentosum, Lupus vulgaris und anderen Hautleiden. Weit zahlreicher sind seine Arbeiten über die *Geschlechtskrank-*



Digitized by Google

*heiten* und deren Behandlung und Bekämpfung. Das Problem der malignen Syphilis sowie der „Vererbung" dieser Krankheit hat ihn besonders angezogen und zu gründlichen Studien veranlaßt. Auch die Ätiologie der tertiären Syphilis beschäftigte ihn eingehend. Eine Reihe von Arbeiten verdankt seiner Neigung für *historische* Studien ihre Entstehung; durch Forschungen über die Aussatzhäuser in der Schweiz und sein Eintreten für den amerikanischen Ursprung der Syphilis hat er sich auch auf diesem Gebiete Verdienste erworben. Die Lehre von den Allgemeinerkrankungen durch den Gonococcus und der Ischias gonorrhoica hat er gefördert. Große Verdienste hat er sich um den Ausbau der *Quecksilberbehandlung* der Syphilis erworben, indem er die Indikationen für die verschiedenen Anwendungsweisen scharf gekennzeichnet und vor allem den Wert der Calomelinjektionen für galoppierende und schwere Syphilis festgestellt hat. Zahlreiche Arbeiten hat er den *Nebenwirkungen des Quecksilbers* gewidmet und die Gefahr der Lungenembolie durch unlösliche Salze klargestellt und durch Einführung des *Lesserschen Handgriffes* ein treffliches Mittel zu ihrer Verhütung angegeben. Auch andere unliebsame Folgen der Quecksilbertherapie hat er in Gemeinschaft mit seinen Schülern immer wieder zu erforschen und abzustellen versucht.

An allen *großen Fortschritten*, welche die Dermatologie während seiner Berliner Lehrtätigkeit in so reicher Weise erfuhr, hat er lebhaftesten Anteil genommen. Nachdem *Finsens* Forschungen die Wichtigkeit des *Lichtes als Heilmittel* besonders für Hauttuberkulose klargelegt hatten, wurde auf seine Initiative eine eigene Abteilung für Lichtbehandlung im Jahre 1901 begründet, die er bald durch Hinzunahme der Röntgenbehandlung vergrößerte und allmählich zu einem immer vollkommeneren *Strahleninstitut* ausgestaltete. Unter seiner Leitung haben *Hans Erwin Schmidt*, *Frank Schultz* u. A. die Licht- und Röntgentherapie systematisch ausgebaut und die speziellen Indikationen und die Dosierung der Röntgentherapie bis ins einzelne ausgearbeitet. Auch die biologische Wirkung der Licht- und Röntgenstrahlen wurde durch treffliche Arbeiten dieser und anderer Autoren näher erkannt. Noch größere Bedeutung darf die *Entdeckung des Syphiliserregers* beanspruchen, die im Jahre 1905 dem Zoologen *Fritz Schaudinn* in gemeinsamer Arbeit mit einem seiner Assistenten gelang. Das große Aufsehen, welches sie erregte, ist noch in aller Gedächtnis; sie war es auch, welche die *Lesser*sche Klinik seitdem zu einem *Mittelpunkt der Syphilisforschung* erhob und eine große Anzahl neuer Befunde aus ihr hervorgehen ließ. Durch zahlreiche Tierversuche an Affen und Kaninchen wurde die Infektiosität der syphilitischen Drüsenerkrankungen, des Blutes Syphilitischer in der primären, der frühen und späten Sekundärperiode festgestellt. Ebenso gelang die Verimpfung der Spinalflüssigkeit Frühsyphilitischer sowie ganz veralteter tertiärer Exantheme, während die schwere Verimpfbarkeit des Spermas auch bei Frühsyphilitischen klargestellt wurde. Daneben wurde das Vorkommen und die Lagerung der Spirochaeta pallida in den verschiedensten syphilitischen Krankheitsprodukten aufgedeckt und ihre Morphologie, Biologie und Unterscheidbarkeit von ähnlichen Schmarotzern dargelegt. Unter Mitwirkung von *Uhlenhuth* wurden alsdann umfangreiche Versuche über die *schützende und heilende Wirkung*

Digitized by Google

*des Atoxyls* an Tieren und Menschen angestellt, die als Vorläufer der Entdeckung des Salvarsans durch *P. Ehrlich* Beachtung beanspruchen dürfen. Auch über die Bedeutung der *Wassermannschen Reaktion* wurden wichtige Untersuchungen angestellt und neue Tatsachen über ihre klinische Verwertbarkeit aufgefunden. Wenn es *Lesser* auch nicht möglich war, sich an diesen Versuchen selbst zu beteiligen, so hat er sie doch stets mit größtem Interesse verfolgt und ihren Wert und ihre Bedeutung von Zeit zu Zeit in zusammenfassenden Vorträgen klargelegt.

In der *Salvarsantherapie* der Syphilis nahm er einen vorsichtigen und gemäßigten Standpunkt ein und konnte sich erst spät zur allgemeinen Durchführung der ambulanten Behandlung entschließen. Den großen Wert dieses neuen Heilmittels für die *Frühheilung* aber erkannte er an und blieb ein Anhänger der von einem seiner Schüler eingeführten *kombinierten Salvarsan-Quecksilberkur*.

Seine Berliner Stellung brachte es mit sich, daß *Lesser* in seinen letzten Jahren sich immer mehr mit den *allgemeinen Fragen der Bekämpfung der Tuberkulose und Geschlechtskrankheiten* befassen mußte. Diesen für die Volksgesundheit so wichtigen Kapiteln sind eine große Reihe seiner späteren Arbeiten gewidmet. Aber schon frühzeitig hatte er sich mit diesen Fragen befaßt und über die weitere Behandlung Syphilitischer, die Heiratsfrage und anderes bereits in Bern wichtige Arbeiten veröffentlicht. Um die *Begründung der Deutschen Gesellschaft zur Bekämpfung der Geschlechtskrankheiten* hat er sich mit *Neißer* und *Blaschko* ein großes Verdienst erworben und jahrelang im Vorstand dieser Gesellschaft und ihrer großen Berliner Zweiggruppe segensreich gewirkt. Daß er sich wegen gewisser Meinungsverschiedenheiten, die ihn von *Neißer* und *Blaschko* trennten, von dieser Tätigkeit zurückzog, haben viele seiner Fachgenossen im Interesse der Sache sehr bedauert.

Die *Assanierung der Prostitution* schwebte *Lesser* stets als eines der wichtigsten Ziele der Bekämpfung der Geschlechtskrankheiten vor. Um auch die so gefährliche geheime Prostitution zu treffen, schlug er schon vor vielen Jahren vor, ausreichende ambulante Behandlungsstellen für Prostituierte überall nach Bedarf zu errichten und alle diejenigen, welche sich nachweislich den ärztlich angeordneten Kuren unterzogen, einen Freibrief zu gewähren, der sie vor polizeilichen Maßnahmen so lange schützte, als sie den ärztlichen Anordnungen Folge leisteten. Greifbare Erfolge haben sich allerdings mit diesem System bisher nicht erzielen lassen, ja die Kriegserfahrungen haben vielfach dazu geführt, die gefährlichsten Prostituierten wieder zu internieren. Daß aber an Stelle der sittenpolizeilichen eine gesundheitliche Überwachung eintreten muß, ist ein Gedanke, der von vielen Fachgenossen geteilt wird.

Jahrzehnte lang ist *Lesser* Vorsitzender der Berliner Dermatologischen Gesellschaft gewesen und hat in der ihm eigenen objektiven und vornehmen Weise die Verhandlungen geleitet. Unvergessen wird ihm die treffliche Organisation des *V. internationalen Kongresses in Berlin* bleiben, der im Jahre 1904 die bedeutendsten Vertreter unseres Faches aus allen Ländern der Welt vereint sah und einen großartigen Verlauf nahm.

Als *Mensch* war *Lesser* von großer Einfachheit und Bescheidenheit; strenges Pflichtgefühl und große Gewissenhaftigkeit zeichneten ihn

Digitized by Google

ebenso sehr aus wie Objektivität und Gerechtigkeit in seinem Urteil. Durch sein ruhiges freundliches Wesen, seine Liebe zu Natur und Kunst gewann er die Zuneigung vieler Menschen und sein heiterer, nie verletzender Humor erwarb ihm viele Freunde. Auch seinen Schülern war er ein treuer Berater und gütiger, hilfreicher Freund. Wenn er auch nicht so temperamentvoll wie *A. Neißer* für sie eintrat, so nahm er doch an dem Schicksal jedes einzelnen Anteil und half selbst mit eigenen Mitteln nach, um Befähigten die wissenschaftliche Laufbahn zu ermöglichen. Viele seiner Schüler haben auch führende Stellungen erreicht; von den älteren sind *Zinser*, *Werther*, *Bruhns* und *Buschke* Leiter großer Krankenhäuser und Titularprofessoren geworden, *Hoffmann* und *Arndt* haben die Professuren in Bonn und Straßburg errungen, und von der Bonner Klinik aus sind bereits drei weitere Lehrstühle (*Frieboes*-Rostock, *Rost*-Freiburg, *Ruete*-Marburg) besetzt worden, während ein weiterer Oberarzt *Heuck* a.-o. Professor und Leiter eines großen Krankenhauses in München geworden ist.

Wie viel Dankbarkeit ihm dafür gezollt wurde, zeigt am besten die stattliche Festschrift, die ihm Schüler und Freunde zum 60. Geburtstag überreichten und die 93 einzelne Arbeiten von deutschen und ausländischen Autoren enthält.

Innigsten Anteil haben mit seinen Schülern und Freunden zahlreiche Ärzte an seiner Erkrankung genommen und gehofft, daß dieser vornehme Gelehrte noch lange die Zierde des Berliner dermatologischen Lehrstuhles bleiben würde. Nun ist es anders gekommen. Wir, die wir gehofft hatten, dem Genesenen wieder ins seelenvolle Auge blicken, die nimmer rastende Hand drücken und seinen klugen Worten lauschen zu dürfen, konnten nun nur noch an die Bahre des geliebten Lehrers und Meisters eilen und unserer Dankbarkeit und Verehrung durch einen letzten Blumengruß Ausdruck geben. Wir, die wir ihm so gern zu seinem 70. Geburtstag von neuem unsere Liebe und Bewunderung gezeigt hätten, können nun nur noch sein Andenken ehren, indem wir, seinen Lehren getreu, die uns anvertrauten Leiden der Menschheit noch tiefer zu ergründen und besser zu heilen uns bemühen.

Er aber, unser unvergeßlicher Meister, hat, wenn auch für uns allzufrüh abberufen, doch sein Lebenswerk vollendet und in großer Zeit Bleibendes geleistet. Mit ehernem Griffel hat er seinen Namen eingegraben in die Geschichte der größten Universität Deutschlands, durch sein klassisches Lehrbuch ist er nicht nur der Lehrer der deutschen Ärzte, sondern auch derjenigen der übrigen Welt mehr als ein Menschenalter geblieben, und durch seine Tätigkeit als Arzt und Forscher hat er sich in den Herzen ungezählter Kranker unauslöschlichen Dank erworben.

So wird sein Andenken fortleben als das eines vorbildlichen Arztes, trefflichen Forschers, begnadeten Lehrers und gütigen und edlen Menschen. E. H.

Digitized by Google

## Originalarbeiten.

### IV.

(Aus der Dermatologischen Klinik in Zürich [Dir.: Prof. Dr. *Br. Bloch*].)

# Über hämatogenes Jodekzem und seine Bedeutung für die Ekzemlehre.

Von

Dr. GUSTAV PETER
Assistent der Klinik.

Entzündliche Hautausschläge nach der Einverleibung von Arzneimitteln sind bekanntlich außerordentlich häufig, so häufig, daß man fast geneigt ist, anzunehmen, es gebe beinahe kein Medikament, dessen Zuführung nicht gelegentlich derartige Wirkungen zur Folge haben könnte.

Diese Arzneidermatosen zeichnen sich ferner, was ebenfalls längst feststeht, durch ihre große Polymorphie aus. Die Vielgestaltigkeit ihrer Bilder ist aber vor allem eine klinische; histologisch wiegt im großen und ganzen ein einfacher Typus der exsudativ-entzündlichen Reaktion im Papillarkörper und in der Cutis vor, während die Epidermis viel seltener in erheblichem Maße, und kaum je primär erkrankt. Die Arzneidermatosen haben deswegen, trotz der Verschiedenheiten, welche sie je nach dem ursächlichen Stoff aufweisen, und welche so charakteristisch sein können, daß wir aus dem Sitz und dem Aussehen der Krankheitsherde oft ohne weiteres auf die Art des einverleibten Mittels schließen können, gewisse Grundzüge klinischer, ganz besonders aber histologischer Natur gemeinsam.

Bei der großen Mannigfaltigkeit der klinischen Erscheinungen der Arzneidermatosen, welche so weit geht, daß durch sie alle möglichen, ätiologisch ganz verschieden gearteten Hautkrankheiten, u. a. sogar solche bakterieller Natur nachgeahmt werden können, ist es ein außerordentlich auffallendes Faktum, daß Eruptionen *ekzemartigen* Charakters unter den Erscheinungsformen der Hautkrankheiten nach *interner* Verabreichung von Medikamenten sozusagen ganz fehlen. Das ist umso merkwürdiger, als einerseits die Disposition zu Ekzem doch sicherlich eine recht verbreitete ist, und andererseits die Zahl der Stoffe arzneilicher und nicht arzneilicher Natur, welche bei *externer* Applikation Ekzem resp. ekzem-

Digitized by Google

artige Erkrankungen zu erzeugen vermögen, Legion ist. Eine, allerdings zunächst rein aprioristische, Erklärungsmöglichkeit für diese so auffallende Tatsache würde durch die Annahme geboten, daß die Stoffe, welche nach interner Zufuhr Arzneidermatosen verursachen, in der Haut einen andern anatomischen Angriffspunkt, d. h. eine andere Gewebsaffinität besitzen als die supponierten, vorläufig noch unbekannten ekzemerzeugenden Noxen, und zwar wäre, wie später gezeigt werden soll, der Haftpunkt jener Körper der gefäßbindegewebliche, derjenige der ekzematogenen Substanzen der epitheliale Anteil des Hautorganes.

Im Hinblick auf die wichtigen und heute immer noch nicht exakt beantworteten Grundfragen des Ekzems, wie z. B. die, ob und welche wahre innere Ursachen des Ekzems es gibt, d. h. ob ein Ekzem entstehen kann infolge des Herantretens bestimmter Stoffe auf dem Blutwege an die Haut, ist natürlich der Nachweis eines internen Arzneiekzems, d. h. die experimentelle Hervorbringung eines Ekzems durch interne oder subkutane Verabreichung eines chemisch definierten Körpers, von prinzipieller Bedeutung. Aus diesem Grunde rechtfertigt sich die ausführliche Mitteilung eines Falles von *Ekzem nach internem Jodgebrauch.*

In der Literatur sind Beobachtungen einschlägiger Art nur außerordentlich spärlich und andeutungsweise verzeichnet. Das Einzige, was ich hierüber finden konnte, sind gelegentliche Äußerungen von *Besnier* (1) und *Jadassohn* (2):

Ersterer sagt: „Il est de notoriété vulgaire que, chez quelques sujets intolérants, spécialement l'ingestion de certains aliments, poissons, gibiers, fromages fermentés, etc. provoque les exacerbations d'un eczéma existant ou en facilite les rechutes. Qu'elles soient autogènes, alimentaires, médicamenteuses ou toxiques — iodures, bromures, chloral etc. etc., les toxémies ou les autotoxémies dérivées des voies digestives peuvent provoquer le processus d'eczéma, comme elles provoquent les érythèmes infectieux ou toxidermiques, les paroxysmes des prurigos diathésiques, les urticaires, etc."

*Jadassohn* (2): „Wer freilich wie ich, im Gegensatz zu *Blaschko*, auch an Ekzemformen bei intern bedingten medikamentösen Dermatosen (z. B. durch Jodkali) glaubt, der wird auch Ekzeme annehmen können, bei denen die externe Ätiologie ganz oder fast ganz zurücktritt."

Ferner (3): „Eine besondere Gruppe stellen auch in Bezug auf ihre dermatotoxische Wirkung die Halogene dar. Die *Ekzeme*, die Purpura, die varioloiden, pemphigoiden und urtikariellen Eruptionen, welche nach innerem Gebrauch von Jod- und Bromalkalien auftreten, haben nichts Spezifisches."

„Besonders mannigfaltig sind die Hautsymptome bei Arseneinwirkung. Neben banaleren Dermatosen, einfachem Pruritus, *Ekzemen*, Psoriasis pemphigus- und lichenähnlichen Ausschlägen, diffuser Desquamation, Urticaria, Purpura, flüchtigen Ödemen kommen . . . vor:"

Digitized by Google

Aus neuester Zeit berichtet *Bloch* (4) über Auftreten von Ekzem nach internem Urotropingebrauch, bei einem Patienten, der an einem Formolekzem litt. Ich werde darauf später zu sprechen kommen.

Ob die Luminaldermatitis, welche *Curschmann* (5) jüngst beschrieben hat, als wahres Ekzem aufgefaßt werden darf, geht aus den veröffentlichten Krankengeschichten nicht sicher hervor, da in ihnen nirgends von den typischen Knötchen und Bläschen des Ekzems die Rede ist. Daß das dem Luminal chemisch nahestehende Veronal imstande ist, „entzündliche Hauterscheinungen" hervorzurufen, ist auch von *Riecke* (6) erwähnt worden.

Ob es sich in diesen Fällen wirklich um Ekzeme handelte, kann jedoch nicht mit Sicherheit gesagt werden.

### I. Krankengeschichte.

Ich lasse zunächst die Krankengeschichte des Falles, sowie die Darstellung der experimentellen Untersuchungen folgen.

Es handelt sich um eine 30 jährige, hereditär nicht belastete Hausfrau. Drei Kinder gesund. Der Mann hat vor drei Jahren Syphilis acquiriert. Das vierte Kind, das etwa ein Jahr nach der Infektion des Mannes zur Welt kam, hatte Zeichen von hereditärer Lues. Die Untersuchung der Frau ergab keine manifesten Symptome von Syphilis, dagegen eine positive *Wassermann*sche Reaktion. Darauf wurde die Patientin mehrfach mit Quecksilberinjektionen behandelt. Sie soll auch vor ca. einem Jahr Jod erhalten haben und gibt an, daß auf diese Medikation hin ein sehr heftiger und stark juckender Hautausschlag aufgetreten sei, der nach dem Aussetzen des Mittels wieder verschwand.

Im Februar 1915 kam die Pat. in die Poliklinik. Da die *Wassermann*sche Reaktion stark positiv war, wurde Jodkali verordnet. In den folgenden Konsultationen wurde ein sehr heftiger, akuter Ekzemausschlag bei ihr konstatiert. Nun wurde das Jodkali ausgesetzt, und das Ekzem kam rasch zur Ausheilung.

Am 8. IV. 1915 erhielt die Pat. experimenti causa Jodfersantabletten. Da das Ekzem hierauf prompt wieder auftrat, so wurde nun klar, daß hier ein Zusammenhang zwischen dem Mittel und dem Hautausschlag bestand, und deswegen die Pat. zum Eintritt in die Klinik veranlaßt.

Beim Eintritt ist der *Hautstatus* folgender:

Gesicht: Die nasolabialen Falten zeigen etwas Rötung und Schuppung, sonst ist hier die Haut normal.

Hals: Auf der linken Halsseite findet sich ein ca. zweifrankstückgroßer, schwach geröteter, aus kleinsten Knötchen sich zusammensetzender Herd.

Obere Extremitäten: Die Haut des rechten Handrückens ist lebhaft gerötet und geschwollen, die Rötung und Schwellung greifen über auf den 3. und 4. Finger. Die peripheren Teile dieses Herdes, besonders auf beiden Fingern, sind bedeckt von stecknadelspitz- bis kopfgroßen Bläschen und Pustelchen, im Zentrum des Herdes sind die Bläschen konfluiert und bilden

Digitized by Google

zum Teil größere blasige Abhebungen. Die blasig abgehobene Haut ist zum Teil geplatzt, und von gelbem, eingetrocknetem Sekret bedeckt. Gegen die Seitenfläche der Finger sieht man durch die gerötete Haut zahlreiche, punktförmige, gelbliche Flecke durchschimmern, welche, wie sich beim Anritzen ergibt, tiefer in der Epidermis gelegenen Bläschen und Pustelchen entsprechen.

Ein etwa handflächengroßer Herd findet sich am linken Handgelenk. Im Zentrum ist die Epidermis teils in Fetzen abgelöst, teils von Schuppen und dünnen Krusten bedeckt. An der Peripherie ist die Haut stark gerötet und mit einer großen Menge dicht nebeneinanderstehender und konfluierender Bläschen besetzt, die höchstens Stecknadelkopfgröße erreichen und in jeder Hinsicht den Bläschen eines akuten Ekzems ähnlich sind. Weiterhin finden sich an beiden Vorderarmen, besonders aber auf der Beugeseite des rechten Vorderarms, ekzemähnliche Veränderungen. Man erblickt hier in ganz unregelmäßiger Anordnung teilweise disseminierte, teilweise herdförmig gruppierte Knötchen und Bläschen. Dieselben sind durchwegs stark gerötet, oft mit schmalem, rotem Hof versehen, follikulär oder interfollikulär angeordnet, gleichmäßig groß (etwas unter Stecknadelkopfgröße). Die Haut fühlt sich heiß an und ist gespannt. An einigen Stellen ist die Kuppe der Knötchen abgekratzt und es resultiert dadurch eine gerötete, mit kleinen Schüppchen bedeckte Fläche.

Eine intensiv ausgebildete zusammenhängende Plaque, ca. 12 : 6 cm groß, nimmt die Gegend der rechten Ellenbeuge ein. Die Haut ist hier ebenfalls intensiv gerötet, von massenhaften, graubraunen Schüppchen und Börkchen bedeckt und mit stark ausgesprochener Felderung versehen. Auch dieser Herd löst sich gegen die Peripherie in massenhafte einzelne Knötchen und Bläschen von der oben beschriebenen Beschaffenheit auf.

Am linken Arm finden sich dieselben Veränderungen in nahezu symmetrischer Anordnung, aber viel geringerer Intensität als rechts. Es fehlt hier der Herd auf dem linken Handrücken.

Starke Veränderungen finden sich ferner am *Stamm*, auf der Brust, den Schultern, oberen Teil des Abdomens, ganz besonders in den medianen Partien des Rückens und über den Schulterblättern, ebenso über den Nates.

Es sind hier, zum Teil follikuläre, meist aber interfollikuläre Knötchen und Bläschen; ihre Farbe ist blaßrot oder auch stärker hellrot, die Kuppen meist abgekratzt und von einem braunen Börkchen bedeckt. Die Efflorescenzen stehen zum Teil isoliert, zum Teil sehr dicht, zu vollständig ekzematoiden Plaques gruppiert. Nur an einigen Stellen näßt die Haut etwas.

Auf der Innenseite beider Oberschenkel bis zum Knie herunter ist die Haut ebenfalls ekzematös verändert, intensiv gerötet und von zahlreichen zum Teil konfluierenden Knötchen und Bläschen bedeckt. Wo dieselben am dichtesten stehen, ist die Haut diffus gerötet, verdickt, lichenoid, von massenhaften Schüppchen und Börkchen bedeckt.

Am rechten Unterarm, auf der Beugeseite, wird ein Stückchen Haut excidiert zur histologischen Untersuchung.

Der Allgemeinstatus der kräftigen und sehr gut genährten Pat. ergibt noch folgende Besonderheiten:

Ein feines, systolisches Geräusch über der Herzbasis. Etwas vergrößerte Nackendrüsen. Im Urin findet sich weder Eiweiß noch Zucker. Die Zahl der weißen Blutkörperchen beträgt 10 000 im cmm.

Digitized by Google

Unter milder antiekzematöser Therapie heilt das Ekzem rasch ab. (Ung. leniens).

19. IV.: Pat. erhält am Mittag um 12 Uhr 0,8 g Jodkali in Wasser gelöst.

*Schon nach sechs Stunden zeigt sich eine neue Eruption auf der Haut.*

Der Befund ist folgender: Auf der Brust, auf den Schultern und am Rücken sind massenhafte fast durchweg stecknadelspitzgroße, ziemlich derbe, konische Knötchen aufgetreten, welche vielfach so dicht stehen, daß größere Partien beinahe diffus gerötet und erhaben erscheinen. Solche Plaques finden sich ferner auf beiden Schultern, an beiden Ellenbeugen sowie an den Vorderarmen, wo die früher bestandenen Veränderungen vorher beinahe abgeheilt waren. Ähnliche Erscheinungen am Mons veneris. Die Pat. klagt über sehr starken *Juckreiz.*

*Der Ekzemcharakter der Eruption ist evident.*

20. IV.: Pat. hat gestern abend und heute morgen weiter je 1 g Jodkali per os erhalten. Das Ekzem hat an Intensität wie an Ausdehnung weiter stark zugenommen. *Am stärksten befallen sind diejenigen Partien, die schon früher erkrankt waren*: Brust, Schultern, Abdomen, sowie der ganze Rücken sind übersät von teilweise isoliert stehenden, teilweise in großen Gruppen verschmolzenen Effloreszenzen. Es sind fast durchweg stecknadelspitzgroße, ziemlich derbe Knötchen von hochroter Farbe. Stellenweise sind die Knötchen follikulär angeordnet, meistens aber ganz unregelmäßig gelagert. Zahlreiche Knötchen beginnen sich bereits an der Spitze vesikulös umzuwandeln und sind daher nicht mehr hochrot. Die größeren konfluierenden Plaques finden sich über den mammae und den Schultern.

Sehr stark gerötet und zum Teil mit zahllosen Bläschen besetzt sind die schon früher erkrankten Stellen an den Ellbeugen, an der rechten Handgelenksbeuge, am Daumen und Mittelfinger der rechten Hand. Diese letztgenannten Partien bieten durchaus den Anblick eines gewöhnlichen vesikulären und nässenden Ekzems. Weniger intensiv ist die linke, obere Extremität erkrankt. Auf der Streckseite des linken Vorderarmes sind die Knötchen zum Teil etwas größer.

An beiden Nates finden sich über handtellergroße, gerötete, zum Teil zerkratzte Plaques. In gleicher Weise ist die Gegend über dem Mons veneris erkrankt. Außerordentlich stark ekzematös sind die Innenseiten der Oberschenkel verändert. Auf der Streckseite der Oberschenkel sind die Knötchen ziemlich groß, und ihr Aussehen hat etwas quaddelartiges. Starkes Jucken.

23. IV.: Das Ekzem ist im Abnehmen begriffen, besonders deutlich zeigt sich das heute am Stamm. Die Rötung ist geschwunden, die Knötchen sind viel blasser, kleiner, und zeigen fast durchweg kleine Schüppchen, zum Teil auch Krüstchen. Einige Plaques sind sogar bereits mit Hinterlassung etwas bräunlicher, schuppender Flecke abgeheilt. Viel weniger deutlich ist jedoch der Rückgang an den umschriebenen Herden, welche schon vorher (bei den ersten Jodversuchen) am intensivsten erkrankt waren. Das gilt besonders für die Herde an den Händen. Diese tragen noch den Charakter eines subakuten Ekzems. Die Haut ist hier stark gerötet, teilweise etwas livide und bläulichrot verfärbt. Stellenweise sind deutliche, stecknadelkopfgroße, teilweise auch etwas größere Bläschen und ganz vereinzelte Pustelchen vorhanden. An anderen Stellen sind die Bläschen geplatzt, und es liegt eine gerötete, nässende Partie vor. Wieder an anderen Stellen sind

Digitized by Google

die obersten Lagen der Haut in Form von Schuppenfetzen abgelöst, und es tritt eine von verdünnter Epidermis bedeckte, glänzende, hie und da bereits wieder etwas vesikuläre, oder aber von kleinsten Krüstchen und Börkchen bedeckte Oberfläche zutage.

Der Juckreiz ist immer noch so stark, daß er die Pat. am Schlafen hindert.

*Jodoformgaze*, die seit 24 Stunden auf der Rückenhaut unter Pflaster auflag, hat keine Reaktion verursacht.

Am Ringfinger der rechten Hand Exzision einer ekzematösen Partie. Am selben Tage werden an symmetrischen Stellen auf beiden Schultern ca. 1½ cm große, mit Salbe bestrichene Leinwandläppchen aufgelegt und mit Guttapercha und Heftpflaster abgedichtet. Auf der linken Schulter wird *Ung. kal. jodati fortius* (mit freiem Jod), auf die rechte Schulter *Ung. kal. jodati simplex* appliziert.

24. IV.: Nach 24 Stunden an Stelle der *Jodjodkalisalbe* starke Rötung und Schwellung mit Auftreten massenhafter, dichtstehender Bläschen und Knötchen, sehr starker Juckreiz. An Stelle der *Jodkalisalbe* geringe Rötung und Andeutung von Knötchenbildung.

26. IV.: Während das Ekzem am Stamm langsam zurückgeht, wobei allerdings immer noch zahlreiche Stellen mit den Resten der schuppenden Knötchen bedeckt sind und ein beträchtlicher Juckreiz besteht, zeigen die ekzematösen Partien an den oberen Extremitäten, besonders an den Händen, noch wenig Tendenz zur Heilung. Wir haben an der rechten Hand das typische Bild eines nässenden und schuppenden, von einzelnen Rhagaden durchzogenen, chronischen Ekzems, mit immer neuen Schüben von Bläschen.

29. IV.: Die ekzematösen Partien an Armen und Händen sind bedeutend besser geworden. Es besteht noch immer Schuppung und Rötung. An einigen Stellen vereinzelte Bläschen und etwas Nässen, aber in bedeutend geringerem Grade als vorher. Am Stamm sind die Knötchen fast überall geschwunden. Die Stelle, wo sie saßen, zeigt eine stärkere Abschuppung und Rötung, am stärksten dort, wo die *Jodjodkalisalbe* einwirkte.

2. V.: *Prüfung der Empfindlichkeit der Haut bei der äußeren Applikation folgender Substanzen:*

I. *Lipojodin*, ½ proz. Lösung in Öl; es wird ein Leinwandläppchen damit durchtränkt.

II. *Jodoform*, es wird ein Läppchen mit Jodoform bestreut.

III. *Ung. kali jodati simplex.*

IV. *Ung. kali jodati fortius.* Die Applikation geschieht an symmetrischen Stellen am rechten und linken Unterschenkel mit der oben beschriebenen Technik.

3. V.: An der Jodjodkalistelle ist die Haut intensiv geschwollen und gerötet, mit äußerst zahlreichen Knötchen und zum Teil mit ziemlich großen Bläschen bedeckt.

Die Jodkalisalbe machte nur geringe Rötung.

Lipojodin und Jodoform ohne Wirkung.

Analog angestellte Kontrollversuche bei zwei nicht jodempfindlichen Patienten ergaben: Leichte Rötung und Schwellung bei der Applikation von Ung. kal. jodati fortius, kaum bemerkbare Rötung bei Ung. kal. jodati simplex.

Die Läppchen mit den Substanzen werden entfernt.

Digitized by Google

4. V.: Die Entzündung an der Jodjodkalistelle ist noch viel stärker geworden und bietet das Bild eines ganz akuten vesikulösen Ekzems. Es wird an dieser Stelle eine Exzision vorgenommen zur histologischen Untersuchung.

Der gleiche Versuch mit Jodkali- und Jodjodkalisalbe wird am rechten Oberarm nochmals angestellt.

Resultat: Jodkalisalbe macht geringe Rötung, Jodjodkalisalbe deutliche Rötung und Schwellung mit Bläschen.

Am selben Tag wird am rechten Unterschenkel (immer mit Impermeabelabschluß) auf der Außenseite Jodkalisalbe, auf der Innenseite Jodjodkalisalbe appliziert.

5. V.: Nach 24 Stunden sind *beide* Stellen verändert: Schwellung, Rötung und Knötchenbildung in mäßigem Grade. Unzweifelhaft ist die Wirkung der einfachen Jodkalisalbe (Außenseite) hier stärker.

Fortsetzung des Versuches: Es wird nochmals auf den gleichen Stellen die gleiche Salbe appliziert.

6. V.: An der Jodjodkalistelle sehr intensive Rötung und Schwellung in der Ausdehnung genau der Salbenapplikation entsprechend, mit massenhaft typischen Bläschen.

An der Jodkalistelle ist ebenfalls eine Reaktion vorhanden, aber geringer als bei der letztern. Die Rötung ist schwächer, die Bläschen viel geringer an Zahl, nicht so prall gefüllt, kleiner, liegen mehr in der Tiefe, in der Epidermis drin. Neben den Bläschen noch eine Anzahl flacher Knötchen.

An der rechten Hand und am rechten Arm sind die früheren Ekzemstellen noch sehr deutlich erkennbar. Es ist hier noch keine Heilung eingetreten. Die Haut ist hier noch gerötet, weniger geschmeidig als normal, mehr starr, pergamentartig verdickt und etwas hyperkeratotisch. Die Hautfelderung ist vergröbert, teilweise besteht eine abnorme Schuppung. Die Schüppchen sind klein, unregelmäßig, schmutziggrau oder bräunlich, zum Teil bereits von der Unterlage abgelöst; unter den Schuppen finden sich hie und da noch nässende Stellen. Es sind ferner auch noch *Bläschen* vorhanden, und zwar besonders an den Rändern der früheren Herde und (am zahlreichsten) an der Kuppe des vierten Fingers rechts. Es handelt sich hierbei um typische Ekzembläschen, rundlich, kaum stecknadelkopfgroß, kaum über das Niveau hervorragend, sondern noch in der Haut liegend, zum Teil haben sie sich spontan geöffnet und zeigen an der Oberfläche einen Tropfen wasserklaren, seltener etwas getrübten Sekretes. Das Gleiche zeigt sich, wenn ein solches Bläschen angestochen und geöffnet wird.

Im großen und ganzen ist aber doch alles in Heilung begriffen, kein Nässen oder Krustenbildung mehr in größerem Umfange, sondern fast alles trocken, viel weniger Infiltration usw.

Kein Jucken am Stamm mehr, wohl aber noch an der rechten Hand.

10. V.: Stamm ganz blaß und normal. Die rechte Hand noch etwas gerötet und schuppend, sonst fast normal.

12 Uhr: *Intraglutäale Injektion von Lipojodinöl* 5 *ccm* = *Lipojodin* 1,0 = *Jod* 0,41.

11. V.: Nach 24 Stunden ist weder an Händen und Armen, noch am Stamm irgendwelche Reaktion bemerkbar.

Digitized by Google

12. V.: Derselbe Befund. Pat. erhält nun Lipojodintabletten per os und zwar am

13. V.: . . . . . 5
14. V.: . . . . . 6
15. V.: . . . . . 2

*Am 14. V. beginnt sich eine deutliche Reaktion zu zeigen.*

Die frischen ekzematösen Stellen an den Händen und Armen zeigen deutliche Inflammation und an einigen Punkten bereits einzelne Knötchen.

Am Stamm, besonders am Rücken und an den Nates, in unregelmäßiger Anordnung flache, ziemlich derbe Knötchen, zum Teil rötlich, zum Teil blaß, bis zu Linsengröße. Diese Knötchen haben entschieden einen etwas urtikariellen Charakter.

15. V.: Die Veränderungen der Haut sind viel deutlicher geworden, aber doch noch um sehr vieles geringer, als bei der Jodkalidarreichung. Sie tragen ausgesprochen ekzematösen Charakter. Innerhalb der abgeheilten Ekzemherde an den Armen und an deren Rändern neue Aussaat von stecknadelspitzgroßen, roten Knötchen, die zum Teil bereits vesikuliert und zerkratzt sind. Am Stamm finden sich neben diffus erythematösen Partien Gruppen typischer Ekzemknötchen wie die oben erwähnten.

Jodreaktion im Harn stark positiv.

11 Uhr 30 Min.: Intraglutäale Injektion von *Sol. Natr. jod.* 1 *proz.* 20 *ccm.*

16. V.: Die Veränderungen sind nicht viel stärker als gestern, eigentlich haben sich nur die derben Knötchen am Rücken vermehrt.

11 Uhr: Intraglutäale Injektion von *Sol. Natr. jod.* 5 *proz.* 20 *ccm.*

17. V.: Die Erscheinungen auf der Haut und auch das Jucken sind seit gestern deutlich stärker geworden, ohne allerdings den exzessiven früheren Grad mehr zu erreichen. Sämtliche früheren Ekzemplaques an der rechten Hand sind wieder aufgeflammt. Sie zeigen eine bedeutend stärkere Rötung und eine ganze Anzahl zum Teil dicht gruppierter, frischer Bläschen, von denen ein Teil bereits geplatzt und mit Krüstchen bedeckt ist. Hier ist auch das Jucken am stärksten.

Am rechten Vorderarm, besonders gegen den Ellbogen zu, sowohl radial als auch besonders ulnar, sind eine Menge dichtstehender, zum Teil bereits konfluierender Ekzemknötchen aufgetreten. Am Stamm überwiegen immer noch gegenüber früher etwas größere Knötchen. Dagegen finden sich an den Mammae, am Abdomen und an der Innenseite der Oberschenkel neue Herde von typischem papulösem Ekzem. An der Innenseite beider Füße sind ebenfalls frische Ekzempartien aufgetreten.

Pat. erhält nun:

Kal. jod. 5,0
Sirup. Cinnamomi ad 100,0
(3 Kaffeelöffel im Tag).

18. V.: Sehr starke subjektive Beschwerden, so daß Pat. die ganze Nacht nicht schlafen kann.

Die ekzematösen Veränderungen sind heute *hochgradig* ausgesprochen, viel stärker als gestern. *Das Bemerkenswerte ist, daß die Stellen, welche schon früher krank gewesen sind, wiederum weitaus am stärksten ergriffen sind.* So vor allem die Herde an der rechten Hand und am Vorderarm. Hier sind die alten Herde, sowohl am Handgelenk als auch an den Fingern stärker ge

Digitized by Google

schwollen, gerötet und fühlen sich heiß an. Es sind eine große Menge frischer Bläschen aufgetreten, stecknadelspitz- und stecknadelkopfgroß, meist wenig hervorragend, mehr in der Haut liegend, teilweise aber, besonders an den Rändern, finden sich deutlich hervorragende, im Zentrum bereits in Bläschen umgewandelte, konisch zugespitzte Knötchen. Viele Bläschen sind geplatzt und an ihrer Stelle finden sich zahlreiche, kleine, bräunlichgelbe Krüstchen und Börkchen. An einzelnen Stellen sind vereinzelte Rhagaden sichtbar, kurz, das ganze Bild der *rechten Hand an beiden Handgelenkflächen entspricht dem eines akut rezidivierenden, chronischen Ekzems.* Besonders schwer sind die Veränderungen an der Endphalanx des vierten Fingers rechts. Die Haut ist hier geschwollen, teils nässend, teils von Schuppen bedeckt. Die Veränderung setzt sich fort bis in die Nagelmatrix. Der Nagel selbst zeigt die Veränderung eines chronischen Ekzems: Unregelmäßige Furchen, Gruben, Trübung, teilweise Absplitterung.

Sehr stark sind die Veränderungen beider Vorderarme, ganz besonders in der Gegend der Ellbeugen, aber auch auf der dorsalen Seite der Vorderarme. Es ist dasselbe Bild wie früher beschrieben, massenhafte, zum Teil zu dichten Plaques konfluierte, kaum stecknadelkopfgroße Knötchen, meist von dunkelroter Farbe. Manche zeigen an der Spitze deutliche Vesikulation, vielfach ist die Kuppe abgekratzt und mit braunen Börkchen bedeckt.

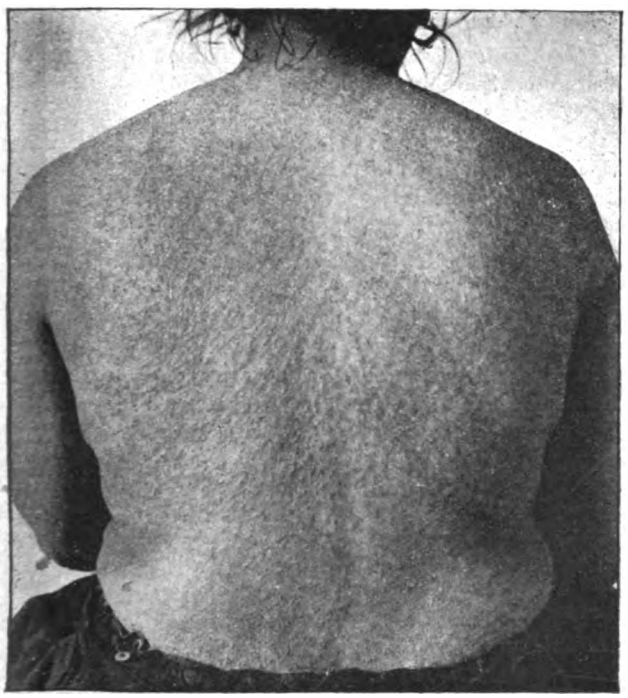

Im Gesicht sind die Nasolabialfalten stark akut gerötet, teils etwas nässend, teils ebenfalls mit Knötchen bedeckt. Auf der linken Wange eine etwa bohnengroße Gruppe von Knötchen. Am Stamm sind die Veränderungen dieselben wie das erste Mal, ebenso an den unteren Extremitäten, woselbst auch die früher befallenen Stellen auch jetzt wieder am stärksten

Digitized by Google

erkrankt sind, während ganz große Partien sowohl an den Extremitäten als am Stamm vollkommen normal sich verhalten.

Die Medikation wird fortgesetzt.

19. V.: Seit gestern haben die ekzematösen Erscheinungen wieder sehr stark zugenommen. Der Juckreiz ist unerträglich. Pat. kratzt sich fortwährend. Beide Vorderarme sind nun, sowie auch die Ellbeugen, zum größten Teil von akut ekzematösen, meist papulösen, nur stellenweise vesikulösen und squamösen Herden bedeckt. Auch am Stamme hat die Ekzematisation bedeutende Fortschritte gemacht, besonders am Rücken und am Abdomen. An den unteren Extremitäten sind es besonders die Innenseiten der beiden Oberschenkel, die stark befallen sind.

*Aussetzen des Jodkalis.*

Vierte Exzision an der Beugeseite des rechten Vorderarmes zur histologischen Untersuchung.

20. V.: Es besteht immer noch außergewöhnlich starker Juckreiz. Objektiv beginnen die Erscheinungen bereits sich etwas zurückzubilden. Die Knötchen sind etwas blasser und es sind auch an den Armen und Händen keine neuen Bläschen aufgetreten.

Therapie: Salbenverbände.

22. V.: Der Juckreiz hat bedeutend abgenommen. Es ist überall ein deutlicher Rückgang der ekzematösen Veränderungen zu konstatieren.

25. V.: Der Juckreiz hat vollständig aufgehört. Unter der Applikation von verdünnter spirituöser Teerlösung und Zinkpasta haben sich die Knötchen fast vollständig zurückgebildet. Auch die Ekzemplaques an den Händen und Armen sind ganz bedeutend besser geworden, teilweise beinahe geheilt; nirgends mehr frische Bläschen oder Knötchen, nur noch leichte Rötung und Schwellung vorhanden.

28. V.: Die Haut am Stamm ist vollkommen normal geworden, nur zeigt sich an einzelnen Stellen, dort, wo die meisten Knötchen saßen, noch etwas Abschuppung. An Händen und Armen sind die früheren Ekzemherde noch daran erkenntlich, daß die Haut an diesen Stellen noch etwas gerötet und verdickt ist und eine stark vermehrte Schuppung aufweist. Die Haut ist hier auch noch weniger elastisch und läßt sich weniger gut falten als normale Haut. Nirgends neue Knötchen oder Bläschen. Das Jucken hat aufgehört.

29. V.: Pat. tritt aus der Klinik aus.

4. VI.: Seit dem Austritt keine Hautbehandlung mehr.

*Befund: 1. Herd am rechten Handgelenk:* Die Haut ist hier entschieden noch etwas verdickt, das Oberflächenrelief vergröbert. Die Hornschicht ist noch etwas verdickt und schilfert ab. Die Hautfläche ist etwas gerötet, stellenweise von etwas lichenifiziertem Charakter.

*2. Herd an der Handfläche, Mittel- und Zeigefinger rechts:* Auch hier besteht noch eine deutliche Hyperkeratose und Abschuppung. Daneben sind hier noch einzelne, kleine, ganz flache Erosionen, die offensichtlich aus Bläschen entstanden sind. An zwei Stellen noch kleine Rhagaden. Die Hautstruktur ist auch hier vergröbert.

*3. Dorsum der Finger:* Auch hier besteht noch stellenweise Rötung; ferner meist eine vermehrte Abschuppung der Haut; und Reste von abheilenden Bläschen und Rhagaden.

Digitized by Google

*Kuppe des vierten Fingers:* Hier ist die Haut vollständig weich und dünn geworden, etwas stärker gerötet als normal, der Nagelwall noch etwas erhaben, mit kleinen Bläschen bedeckt.

*Linke Hand:* Bloß am Handgelenk ist die Haut noch etwas rauher, vergröbert und leicht verdickt. *Im übrigen ist die Haut am ganzen Körper vollständig normal.* — Einige Wochen später sind auch die letzten Erscheinungen restlos geschwunden.

## II. Histologische Untersuchung.

Bei der Patientin wurden zu vier verschiedenen Malen in verschiedenen Stadien des Hautleidens größere Stücke aus der Haut exzidiert und die Stücke jeweilen vollständig in Serien zerlegt und untersucht. Es wurde danach getrachtet, möglichst verschiedene, vor allem aber auch *beginnende* Stadien der Dermatose einer histologischen Durchforschung zu unterwerfen.

Bei diesen Untersuchungen leiteten mich hauptsächlich zwei Gesichtspunkte; das eine war die Feststellung, daß es sich auch histologisch in unserem Falle um typische, ekzematöse Gewebsveränderungen handelt, so wie es der Fall in klinisch morphologischer Hinsicht nach den obigen Darlegungen unzweifelhaft ist. Wie ich hier gleich vorwegnehmen möchte, ist dieser Beweis in allen Teilen vollständig gelungen. Die andere Aufgabe, deren Lösung durch die histologische Untersuchung bezweckt wurde, war, wenn möglich, den primären Sitz der pathologischen Veränderungen und damit den Angriffspunkt der Noxe — also in diesem Fall des Jods — im Gewebe festzustellen. Es ist das ein Punkt, der für die ganze Auffassung des endogenen Ekzems zweifellos von Bedeutung ist.

Bevor wir in die Diskussion dieser Dinge näher eintreten, sollen zunächst die histologischen Befunde, die in unserem Fall erhoben werden konnten, einzeln kurz beschrieben werden.

Als *technische Vorbemerkung* wäre noch folgendes vorauszuschicken: Die Stücke wurden teils in steigendem Alkohol, teils in Formol-Müller, teils in Sublimateisessig fixiert und gehärtet, dann in Paraffin eingebettet. Die Färbemethoden waren die üblichen: Hämalaun-Eosin, Weigert-van Gieson, polychromes Methylenblau, Kresylechtviolett, Orzein usw. Außerdem ergab sich aber im Verlaufe der Untersuchungen die Notwendigkeit, nach einer Färbemethode zu suchen, die gestattet, feinere Veränderungen im Protoplasma der Epithelien zur Anschauung zu bringen.

Nach längerem Herumtasten erwies sich mir für diesen Zweck am besten eine Kombination der Giemsa-Färbung mit der Pyronin-Methylgrün-Methode.

Die Ausführung gestaltete sich folgendermaßen:

I. Härtung in Alkohol; Einbettung in Paraffin.

II. Die gewässerten Schnitte kommen in folgende Lösung: Giemsalösung (*Grübler*) 1,0, Aqu. dest. 9,0. 10 Min. bei Zimmer- oder noch besser bei Bruttemperatur, dann Auswaschen in destilliertem Wasser.

III. Wässerige Pyroninlösung 2 proz., wässerige Methylgrün-Lösung 2 proz. aa.: 10 Min.

IV. Kurzes Abschwenken in destilliertem Wasser. Differenzierung ¾ bis 1½ Min. in 96 proz. Alkohol, 1—3 Min. in absolutem Alkohol-Xylol usw.



Digitized by Google

Wenn die Färbung gut gelungen ist, so resultiert eine sehr schöne und distinkte Darstellung der einzelnen Zell- und Gewebsbestandteile. Die Hornschicht ist dunkelblauviolett, die Kerne der Epithelien sehr klar blaugrünlich mit leuchtend roten Nucleolen. Das Protoplasma der Epithelien färbt sich intensiv und schön gleichmäßig rötlichviolett, so daß schon geringfügige degenerative Veränderungen leicht erkennbar sind. Das Bindegewebe hat einen violettrötlichen Ton; die Kerne der Bindegewebszellen bläulichviolett oder plasmarot, die Granula der Mastzellen braunrot, fast rostfarben, die verschiedenen Blutzellen sind sehr deutlich und distinkt gefärbt.

1. *Exzision*, vorgenommen am 12. IV. 1915 auf der Ulnarseite des rechten Vorderarmes. Sie betraf eine Stelle, an welcher die Krankheit ganz frischen Datums, kaum 24 Stunden alt war. Klinisch sind hier akut gerötete, stecknadelspitzgroße Knötchen in großer Zahl vorhanden, noch nicht konfluiert, sondern mit dazwischen liegender, blasser, normaler Haut; Vesikulation und Schwellung fehlten klinisch vollständig. Die Durchmusterung der Schnitte ergibt folgendes histologisches Bild:

A. *Die Cutis*, speziell die oberen Lagen des Stratums papillare und die Papillarkörper befinden sich im Stadium einer frischen Entzündung. Es handelt sich im allgemeinen um eine Entzündung mäßigen Grades, in manchen Schnitten ist sie kaum feststellbar, an anderen ist sie wieder erheblicher. Als Zeichen dieser Entzündung finden wir seröse Durchtränkung des Bindegewebes; besonders in den Papillen Erweiterung und Füllung der papillären und subpapillären Gefäße, eine entschiedene Vermehrung der fixen Bindegewebszellen und der perivaskulären Rundzellen, hie und da auch, im ganzen aber nicht sehr in die Augen springend, Auswanderung von polynucleären Leukozyten. Die Mastzellen sind nur wenig vermehrt, die Plasmazellen fehlen vollkommen. Nicht verändert, wenn wir von einem gewissen Auseinanderdrängen absehen, ist das elastische Fasernetz, ebensowenig die Endothelien der Gefäße. Etwas dichtere Rundzellenansammlung findet sich fast nur perivaskulär, hauptsächlich im Stratum subpapillare. Stellenweise sind die ödematösen Papillen deutlich etwas verbreitert, doch ist das eher die Ausnahme. Etwas dichtere Ansammlungen von Rundzellen und polynucleären Leukozyten finden sich hie und da direkt an der Epithelgrenze und verwischen dadurch etwas den Übergang von Cutis und Epidermis. Dies beobachten wir — aber durchaus nicht regelmäßig — dann, wenn sich in der Epidermis selber und zwar speziell in ihren tieferen Lagen die gleich zu beschreibenden pathologischen Veränderungen finden.

B. *Die Epidermis.* Aus der Durchmusterung sämtlicher Schnitte ergibt sich als wichtiger Gesamteindruck zunächst einmal, daß die pathologischen Veränderungen der Epidermis in diesem exzidierten Stück, weder was ihre Ausdehnung, noch was ihre Intensität anbelangt, als hochgradig zu bezeichnen sind. Es gibt eine ganze Anzahl Schnitte, an welchen sich kaum irgendwelche Abweichung von der Norm konstatieren läßt; wo pathologische Veränderungen vorhanden sind, da sind sie nie intensiv. Wir haben an dieser Hautstelle offenbar die ersten Stadien in der Entwicklung des pathologischen Prozesses vor uns. Sie erstrecken sich immer nur auf kleinere, umschriebene Bezirke der Epidermis: *Sie sind exquisit herdförmig.* Es lassen sich nun im wesentlichen folgende Veränderungen konstatieren:

1. An manchen Stellen besteht ein deutliches, wenn auch nicht übermäßig starkes, parenchymatöses Ödem. Es betrifft hauptsächlich die oberen

Digitized by Google

Lagen der Stachelzellen, welche dadurch etwas vergrößert erscheinen und sich weniger distinkt und in abweichendem Farbenton (bläulichviolett in Hämatoxylin-Eosin-Färbung und bei der Pyronin-Giemsa-Methode) färben. Diese Durchfeuchtung setzt sich an einigen Stellen nach oben in die Keratohyalinschicht fort und unterbricht dadurch den normalen Verhornungsprozeß. Es kommt nicht zur physiologischen Eintrocknung, Schrumpfung und Verhornung der Zelle, unter Verlust des Kernes, und auch nicht zur Abscheidung des Keratohyalins in Form der bekannten bipolar angeordneten Tröpfchen; sondern die Zelle behält die Größe und die polygonale Form der Stachelzellen bei; sie ist sogar eher noch etwas voluminöser und zeigt keine interzellulären Verbindungsbrücken mehr, so daß die Protoplasmaleiber benachbarter Zellen einander direkt berühren. Das Protoplasma selber färbt sich schwächer und diffuser als das der darunterliegenden Stachelzellen. Es ist erfüllt von ganz diffus zerstreuten, staubfeinen Granula welche deutlich und bei allen Färbungen sich mit dem Tone der Hornschicht tingieren. Die Kerne sind in der Mehrzahl dieser Zellen sichtbar, haben eine etwas verzerrte Form und intensive Tinktionsfähigkeit. In einigen Zellen fehlt der Kern, an seiner Stelle befindet sich ein kaum gefärbter, rundlicher Körper. Das ganze ist überschichtet von einigen normalen Hornlamellen. Es handelt sich hier offenbar um einen abnorm verlaufenden, abortiven Verhornungsvorgang. Die übermäßig durchfeuchtete Stachelzelle ist in ihrer physiologischerweise zur Verhornung führenden Weiterentwicklung unterdrückt. Es kommt zwar noch zur Abscheidung von Keratohyalin, aber diese erfolgt diffus im Protoplasma, zum Teil in feinsten Stäubchen. Zu seiner normalen Weiterbildung, zum Übergang in Eleidin und vollständige Verhornung reichte die funktionelle Fähigkeit der geschädigten Zelle nicht mehr aus. Bemerkenswert erscheint, daß die hier beschriebene Veränderung der Keratohyalinzellen sich gerade oberhalb eines spongiös veränderten Stachelzellherdes befindet; es ist wohl anzunehmen, daß hier ursächliche Beziehungen zwischen diesen beiden Veränderungen bestehen.

2. Wichtige und für den ganzen Prozeß charakteristische Veränderungen spielen sich an den Rändern der Stachelzellen ab, dort, wo die Protoplasmafäden von einem Zelleib zum andern übergreifen, und bestehen in einer Erweiterung des Raumes zwischen den einzelnen Zellen. Die Verbindung der Zellen untereinander ist gelockert. Zwischen den Protoplasmafäden öffnen sich teils schmälere, teils breitere, unregelmäßig geformte Lücken, die miteinander kommunizieren und oft darmartige Ausbuchtungen zeigen. Diese Lücken und Kanäle sind durchzogen von den auseinandergezerrten, in divergenten Richtungen verlaufenden, interzellulären Protoplasmabrücken. Diese Protoplasmafäden verlaufen nicht mehr wie in der normalen Stachelzellschicht, kammartig nebeneinander gereiht, sondern in ganz ungleichmäßig verlaufenden, großen Zwischenräumen, verzerrt und oft vollständig unterbrochen. In den leeren Zwischenräumen sieht man, aber nicht sehr reichlich, Wanderzellen und amorphe, mit saurem Farbstoff sich färbende krümelige Niederschläge. Das ganze Bild entspricht vollkommen dem bekannten „*Status spongiosus*". Der Sitz dieser Veränderung ist in den weitaus meisten Fällen die mittlere Stachelzellage. Doch setzen sie sich häufig auch in die tieferen Schichten fort, bis in die *Malpighi*schen Zellen, während sie nach oben meist 1—2 Zellreihen vor der Keratohyalinschicht Halt machen. Nirgends ist diese spongiöse Umwandlung über eine größere Strecke zu ver-



Digitized by Google

folgen, sondern es handelt sich durchweg um die umschriebenen, meist sehr wenig ausgedehnten Herde. Vielfach geht die Dilatation der Interzellularräume noch weiter, so daß um und zwischen den Zellen förmliche kleine Höhlen entstehen und vereinzelte oder gruppenweise noch zusammenhängende Epithelzellen vollständig aus ihrem Verbande gerissen und insel- oder halbinselartig in dem Hohlraum eingelagert sind. Zu einer eigentlichen *Bläschenbildung* kommt es nur an wenigen Orten, meistens bleibt es bei der beschriebenen Alteration, doch erweitern sich an einigen Stellen die Lücken und Ausbuchtungen zu richtigen *Verdrängungsbläschen*, deren Größe allerdings immer eine sehr mäßige bleibt. Die epithelialen Randzellen dieser Bläschen sind, offenbar durch den intravesikalen Flüssigkeitsdruck, oft stark abgeplattet. Der Inhalt der Bläschen setzt sich meist zusammen aus einigen polynucleären Leukozytenhäufchen, amorphen Niederschlägen und abgesprengten Epithelien.

Es kann nach den vorliegenden Bildern kein Zweifel darüber herrschen, daß die Lücken und Bläschen interzellulärer Natur sind, entstanden durch einen gesteigerten Saftdruck, und das es sich nicht etwa um Entstehung infolge Auflösung der Zelleiber selber handelt. Soweit stimmen die Bilder mit den bisher für das Ekzem beschriebenen vollständig überein. Eine genaue Betrachtung, besonders der nach der Giemsa-Pyronin-Methode gefärbten Schnitte, ergibt jedoch, daß an diesem pathologischen Prozeß zweifellos auch das *Protoplasma der Zellen* selber teilnimmt.

Diese Beteiligung des Protoplasmas ergibt sich aus der Veränderung seiner Struktur und seiner Tinktionsfähigkeit. Dort nämlich, wo die spongiöse und poröse Umwandlung der Epidermis in die Augen springt, läßt sich an dem Protoplasma der benachbarten, in die spezifische Umwandlung einbezogenen Stachelzellen folgendes konstatieren: Das Protoplasma ist weniger intensiv gefärbt, als das der benachbarten intakten Zellen; es zeigt nicht den gleichmäßigen, intensiv rotvioletten Ton, sondern ist viel heller, oft nur schwach rosafarben. Zugleich macht sich ein, allerdings nie hochgradig werdender *Auflösungsprozeß* geltend. Die Faserung wird undeutlich, der Inhalt des Zelleibes wird zunächst etwas krümelig, dann homogen gequollen und ganz blaß. Schließlich kann es, allerdings nur vereinzelt, zu einer fast vollständigen Auflösung der Zellen kommen, so daß der Protoplasmaleib nicht mehr deutlich als solcher zu erkennen ist. Dabei kann der Kern lange vollständig intakt bleiben.

Die eben beschriebenen Veränderungen sind bei diesem Präparate nirgends in sehr hohem Grade vorhanden. Sie sind aber doch an manchen Stellen deutlich erkennbar. Auch nehmen daran immer nur einzelne Zellherde der spongiösen Zonen teil, nie große Zellkomplexe.

3. Sehr wenig verändert ist die *Hornschicht*. Eine Hyperkeratose ist nirgends vorhanden, dagegen werden an einigen Stellen, teils der Epidermis aufliegende, teils sich in Vertiefungen einsenkende, immer kleinere und umschriebene parakeratotische Schüppchen sichtbar, bestehend aus verhornter Masse mit den bekannten, plattgedrückten stäbchenförmigen Zellkernen, manchmal auch mit eingetrocknetem Serum und zerfallenden Leukozytenkernen.

Es wäre noch besonders zu bemerken, daß die Veränderungen in der Epidermis mit denen in der Cutis keineswegs immer korrespondieren. Es finden sich Stellen, wo in der Stachelzellschicht eine deutliche Spongiosierung

Digitized by Google

vorhanden ist, ohne daß in der darunter liegenden Cutis irgendwie erhebliche Entzündungsvorgänge sich konstatieren lassen; andere wiederum, wo umgekehrt im Papillarkörper deutliche Zeichen einer Entzündung da sind, die darüberliegende Epidermis sich jedoch durchaus normal verhält. Auch in der Intensität der epithelialen und mesodermalen Veränderung besteht kein direktes Abhängigkeitsverhältnis.

2. *Exzision*: Sie wurde am 23. IV. 1915 vorgenommen am Ringfinger der rechten Hand, seitlich am Nagelgliede, einige Millimeter vom Nagelfalz entfernt. Wie aus der Krankengeschichte hervorgeht, war das eine Stelle die viel intensiver und seit längerer Zeit erkrankt war als die erstmals exzidierte. Die Haut war hier nicht nur mit Krüstchen und Bläschen bedeckt, sondern bereits erheblich verdickt, das Furchen- und Leistensystem stärker ausgesprochen als normal.

Dementsprechend sind nun auch die histologischen Veränderungen.

Was hier im Gegensatz zum ersten Präparat in die Augen fällt, sind zwei Dinge: Die Entzündung ist sehr viel stärker und in der Epidermis ist es bereits zu ganz erheblichen Wucherungen gekommen.

Es besteht eine ausgesprochene *Akanthose*. Die Stachelzellschicht ist erheblich verdickt sowohl infolge der Vergrößerung der einzelnen Zellen als auch besonders infolge der Vermehrung der Zahl der Zellen. Dieser Vermehrung der Zellen entspricht die größere Häufigkeit von Mitosen in den tieferen Schichten. Die einzelne Zelle ist groß, zeigt meist einen auffallend großen Protoplasmaleib, vielfach serös durchtränkt und von blasser Färbung. Die interzellulären Fäden sind meist sehr deutlich, das Zellgefüge selber ist im allgemeinen fest. Viel häufiger aber als im ersten Präparat und über viel größere Strecken hin ist das Gefüge des Stratum spinosum gelockert, die Zellen treten auseinander und zwischen ihnen wird ein verzweigtes Kanalisationssystem von interzellulären Räumen als mehr oder minder helle Streifen sichtbar. Dieser Dilatation entsprechend sind die von Zelle zu Zelle ziehenden Protoplasmabrücken auseinandergezerrt, nach allen möglichen Richtungen gekrümmt verlaufend, und zwischen diesen Fäden finden sich sehr reichlich zerstreut, oft in breiteren Ausbuchtungen, zu kleinen Mikroabszessen anschwellend, Eiterzellen, untermischt mit sehr spärlichen eosinophilen Leukozyten. Viel häufiger auch als in dem erst beschriebenen Präparat kommt es hier durch Erweiterung des Kanalsystems an irgendeiner Stelle zur Bildung von eigentlichen *Bläschen*. Diese Bläschen liegen zum Teil ganz oberflächlich, manchmal nur von einer parakeratotischen Hornschicht bedeckt. Sie sind oval, rundlich oder ganz unregelmäßig zerrissen, oft durch Brücken und Stränge mehr oder minder gut erhaltener Epithelien vielkammerig. In der Umgebung der Bläschen besteht meistens mehr oder minder hochgradiger *Status spongiosus*, der sich gelegentlich durch das ganze Rete hindurch bis in das Stratum Malpighi fortsetzt. Selten ist der Sitz eines solchen Bläschens an der Spitze eines Retezapfens; hie und da auch ganz oberflächlich, innerhalb der parakeratotischen, von Eiterzellen und Detritus durchsetzten Hornschicht selber. Die Entstehung dieser Bläschen aus dem erweiterten Interzellularraum ist auch hier evident. Sie erreichen nirgends eine bedeutende Größe; auch ihre Zahl ist nicht sehr erheblich. Es finden sich deren kaum mehr als 2—3 pro Schnitt, oft auch nur eines oder keins. Der Inhalt der Bläschen besteht aus mehr oder minder reichlichen, polynucleären Leukozyten, amorphem, acidophilem Material und

Digitized by Google

Epithelieninseln. Amorphes, körniges, in sauren Farbstoffen sich färbendes, niederschlagartiges Material findet sich auch sonst ziemlich reichlich im erweiterten interzellulären Kanalsystem.

Über der hypertrophierten, akanthotischen Stachelschicht findet sich entweder eine einreihige Keratohyalinschicht und darüber manchmal etwas verdickte Hornlamellen, oder aber — und das ist hier sehr häufig und über weite Strecken der Fall — die Körnerschicht fehlt vollständig, und das Stratum spinosum ist überlagert von einer stellenweise ziemlich dicken parakeratotischen Kruste mit stäbchenartigen Kernen und teilweise zertrümmertem Leukozytenmaterial; dazwischen zahlreiche Lücken, die mit einer homogenen schwach sich färbenden Masse ausgefüllt sind, etwa einmal auch eingetrocknete Bläschen und Pustelchen.

In der *Cutis* fallen vor allem auf die viel stärkeren Entzündungserscheinungen. Die Bindegewebsbündel sind gequollen und serös durchtränkt. Die Gefäße sind bis in die Papillen hinein erweitert, strotzend gefüllt mit roten Blutkörperchen und polynucleären Leukozyten. Die Auswanderung der letzteren und ihr Eindringen in das Epithel läßt sich direkt verfolgen. Um die Gefäße herum finden sich auch noch in der subpapillaren Schicht ziemlich reichliche Ansammlungen von Rundzellen und polynucleären Leukozyten. Auch die fixen Bindegewebszellen sind zweifellos vermehrt, groß und protoplasmareich. Wenig verändert dagegen ist die Gefäßwand selber. Es läßt sich höchstens hie und da eine Verdickung des Endothels konstatieren. Durch die massenhaft in das Epithel einwandernden Leukozyten, die überall, wo sich die interzellulären Räume erweitern, sofort hineinschlüpfen, und durch diese in die Basalzellenschicht hinein sich erstreckende Lockerung und Sprengung des Epithelzellgefüges werden oft die Grenzen zwischen Epidermis und Cutis stark verwischt.

Schließlich muß noch erwähnt werden, daß auch hier die pathologischen Veränderungen nicht nur die Zwischenzellräume, sondern das Protoplasma der Zellen ergriffen hat, wie das schon weiter oben angedeutet wurde und später noch mehr ausgeführt werden soll.

3. *Exzision*: Sie wurde ebenfalls an der Ulnarseite des rechten Vorderarmes am 19. V. 1915 vorgenommen. Die exzidierte Hautpartie war zum Teil von anscheinend normaler Beschaffenheit, zum Teil pathologisch verändert. Diese Veränderung war zum Teil frischen Datums — Eruption kleinster, roter, zum Teil vesikulierter Knötchen; daneben fanden sich aber auch etwas ältere Veränderungen in Form von Schuppung, leichter Verdickung und Lichenifikation.

In den Schnitten überwiegen die frischen Veränderungen und es schließen die Grade der Entwicklung der hier zu beschreibenden Veränderungen unmittelbar an die sub 1 beschriebenen an.

Über die Veränderungen der Cutis läßt sich dem früher schon Gesagten wenig mehr hinzufügen. Es sind dieselben Entzündungsvorgänge, wie sie bei 1 bereits notiert worden sind, nur durchweg viel intensiver. Die Vermehrung der fixen Bindegewebszellen und polynucleären Leukozyten ist ganz bedeutend stärker ausgesprochen, ebenso, wenigstens stellenweise, das papilläre Ödem.

Auch in der *Epidermis* finden sich nicht nur sehr viel zahlreichere, pathologisch veränderte Partien, sondern es erreicht die Veränderung des einzelnen Herdes auch meist einen viel höheren Grad als sub 1, wie das ja

Digitized by Google

schon nach dem klinischen Befunde vorauszusehen war. Das parenchymatöse Ödem der Epithelzellen ist stärker ausgesprochen; es finden sich auch bereits Ansätze zur Akanthose. Die Durchsetzung der Epidermis mit Eiterzellen ist sehr viel weniger stark als bei 2.

Das auffallendste und für die Pathogenese des Prozesses wichtigste Phänomen ist auch hier wieder die Spongiosierung und Bläschenbildung, die ihren ursprünglichen Sitz fast stets in den mittleren und oberen Schichten des Stratum spinosum hat, seltener bis in die Basalzellenschicht hinab, und kaum je in die Körnerschicht hinauf sich erstreckt (letzteres wohl deswegen nicht, weil hier infolge der beginnenden Verhornung die Zelleiber bereits so eng miteinander verwachsen sind, daß die interzellulären Räume und damit die Möglichkeit einer Kanalisation oder Spongiosierung verschwinden).

Bei der Betrachtung eines derartigen Herdes im Stratum spinosum fallen uns zunächst zwei immer wiederkehrende und daher typische Veränderungen ins Auge:

1. Zeichnen sich diese Stellen vor der Umgebung durch eine starke *Aufhellung* aus, da sämtliche angewendete Protoplasma-Färbungen (besonders deutlich ist es bei der Pyronin-Giemsa-Methode zu sehen) weniger zur Geltung kommen.

2. Ist hier die regelmäßige Anordnung der Epithelzellkerne vollständig gestört. Die Zellen liegen wirr durcheinander, bald tiefer, bald höher als dies der Norm entpricht, manchmal auseinander gerissen, oder aber durch den Exsudatdruck zusammengepreßt (letzteres besonders am Rande von Bläschen). Als Ursache dieser Änderung finden sich nun bei näherer Betrachtung zwei Momente wieder, die schon früher mehrfach erwähnt und beschrieben wurden, in diesen Schnitten aber besonders deutlich zur Geltung kommen. Das eine ist die Erweiterung der interzellulären Räume, die hier in allen Graden, von der einfachen Kanalisierung eines kleineren Abschnittes der ganzen Stachelzellschicht bis zur Bläschen- und Blasenbildung zu sehen ist. Da der Inhalt dieser Räume sich nicht oder nur in einzelnen niederschlagsartigen, amorphen Krümeln färbt, so wird das Hellbleiben solcher Herde dadurch ohne weiteres verständlich. Durch den Druck des interzellulären Exsudates werden die Protoplasmafäden natürlich gedehnt und gezerrt, die Zellen selber in ihrer Lage verschoben und schließlich ganz auseinandergerissen. Dadurch erklärt sich ohne weiteres die oben erwähnte Unregelmäßigkeit in der Anordnung der Zellreihen. Wird der Exsudatdruck größer, so werden die Zellen schließlich vollständig beiseite geschoben und es kommt zur Bildung eigentlicher Bläschen von manchmal schon recht erheblichen, bis zu $^2/_3$ der Epidermis einnehmenden Dimensionen.

Zur Aufhellung der spongiotischen Herde trägt aber noch ein zweites Moment bei. Es zeigt sich nämlich auch hier, und zwar stellenweise sehr deutlich, *daß auch das Protoplasma der Zellen, welche die spongiotischen Räume begrenzen, alteriert ist.* Diese Alteration ist fast überall in diesen Herden zu konstatieren, manchmal nur leicht angedeutet, oft aber sehr ausgesprochen, ja manchmal findet sie sich sogar deutlich an Stellen, welche die Erweiterung der interzellulären Räume noch nicht oder kaum andeutungsweise aufweisen, *geht als dieser zeitlich voran* (Präp. 93). Die histologischen Merkmale dieser Protoplasmaveränderung sind folgende: Zunächst ist das Protoplasma weniger intensiv gefärbt als das benachbarte normaler Zellen, dann verliert es seine faserig homogene, dichte Struktur und wird

Digitized by Google

krümelig; schließlich, in den hochgradigsten Fällen, kann es — es ist aber im ganzen selten der Fall — nur noch als blasse, krümelige, wie ausgelaugte Masse erscheinen. Zugleich werden die Zellgrenzen unscharf ausgefasert, die Protoplasmafäden undeutlich oder verschwinden ganz. Die Protoplasmaveränderungen können entweder den ganzen Protoplasmaleib einer Zelle betreffen, oder aber nur direkt die Partie, welche dem erweiterten Interzellularraum anliegt. In den diesen Veränderungen am stärksten unterworfenen Zellen wird schließlich ein Zustand erreicht, der nur als *vollständige Auslaugung des Protoplasmaleibes bezeichnet werden kann.* Außer einigen schwach gefärbten Krümeln erscheint der Zelleib sozusagen *farblos. Infolgedessen ist die Abgrenzung solcher Zellen gegen den sie umgebenden Interzellularraum vollständig verwischt und nur noch an der etwas intensiver gefärbten Zellmembran einigermaßen erkenntlich.* Unter diesen Veränderungen leiden die Zellkerne auffallend wenig. Sie bleiben durchweg sowohl in Form als in den Färbungseigenschaften in normaler Weise erhalten und sind nur in der Lage verschoben. Selten finden wir etwas aufgetriebene, blasser gefärbte, noch seltener dunklere, pyknotische Kernindividuen.

Viel reichlicher und viel ausgeprägter, als bei der Exzision 1 sind in den hier vorliegenden Schnitten parakeratotische Herde vertreten, manchmal als schmale Auflagerung über die Stachelzellschicht; häufig aber senken sie sich als relativ mächtige Masse in Epidermisvertiefungen skutulumartig ein, wobei nur in Ausnahmefällen eine strikte Beziehung zu der darunter liegenden spongiotischen Epithelschicht zu konstatieren ist. Daß es sich dabei stets um eine abortive, mißglückte Verhornung handelt, ergibt sich aus dem färberischen Verhalten dieser Partien, indem der Zelleib der parakeratotischen Zellen (wie das besonders bei der Pyronin-Giemsa-Methode sehr schön in Erscheinung tritt) diffus oder in Form feinster Tröpfchen die spezifische (blauviolette) Keratinfärbung angenommen hat. Die Zellen dieser parakeratotischen Schicht variieren in ihrem Verhalten. Sie bleiben entweder, wie es schon oben beschrieben wurde, feucht durchtränkt und unterscheiden sich von den unter ihnen liegenden Stachelzellen durch die mehr oder minder ausgesprochene Keratinfärbung ihres Zelleibes, oder aber wir haben das bekannte Bild der dicht nebeneinander in mehr oder minder gut ausgebildeter Hornmasse lagernden Stäbchenkerne vor uns. Zwischen beiden findet sich richtige, kernlose Hornsubstanz.

4. *Exzision:* Diese Exzision unterscheidet sich von den vorausgehenden dadurch, daß sie eine akut ekzematöse Stelle am linken Unterschenkel betrifft, welche durch *exogene* Jodeinwirkung, nämlich durch Applikation von Jodkalisalbe entstanden ist. Die Exzision der stark akut entzündeten, dicht mit Knötchen und Bläschen besetzten, geschwollenen und gerröteten Hautstelle wurde ca. 24 Stunden nach dem Auflegen des Salbenpräparates vorgenommen.

Die histologische Untersuchung ergibt folgendes: Die pathologischen Veränderungen betreffen sowohl die Cutis als die Epidermis. Sie unterscheiden sich qualitativ und prinzipiell nicht von den früher beschriebenen (endogen) erzeugten Bildern, wohl aber in der Intensität und zum Teil auch in dem Sitz des Prozesses.

Die seröse Durchtränkung und Gefäßerweiterung in der Cutis sind sehr viel stärker ausgesprochen, die Bindegewebsbündel vielfach gequollen. Vor allem aber sind die Rundzelleninfiltrate viel stärker und massiger als

Digitized by Google

in allen früher beschriebenen Präparaten. Die Gefäße, und zwar besonders die in der Pars subpapillaris, liegen eingebettet in dichten, mantel- und scheidenartigen Häufchen von Rundzellen. Solche finden sich, aber lange nicht so reichlich und kompakt, auch in den Papillen selber. Die Gefäße sind erweitert und strotzend gefüllt, die fixen Bindegewebszellen vermehrt und protoplasmareich. Polynucleäre Leukozyten finden sich reichlich in den Gefäßlumina, und von da aus die Cutis durchwandernd, im Epithel, besonders reichlich dort, wo das letztere pathologisch verändert ist.

In der *Epidermis* besteht zweifellos eine starke, seröse Durchtränkung. Eine Akanthose ist kaum an einigen Stellen angedeutet. Vollkommen fehlen Hyperkeratose und Parakeratose. Der weitaus wichtigste und am meisten in die Augen springende pathologische Vorgang in der Epidermis ist auch hier wieder die Bläschenbildung. Sie unterscheidet sich jedoch von der früher beschriebenen in folgenden Punkten: Wir finden viel häufiger bereits ausgesprochene Bläschenbildung, das heißt, die Erweiterung der interspinalen Räume nimmt dort, wo sie einsetzt, sofort einen akuteren Charakter an; statt des über einen größeren oder kleineren Epithelbezirk sich erstreckenden Zustandes der Kanalisation imponieren uns hier runde und ovale lochartige, gleichsam ausgestanzte Höhlen von sehr verschiedenen Dimensionen. Die kleineren, beginnenden erreichen meist nur die Größe einer oder weniger Epithelzellen. Ihr Sitz ist, auch darin zeigt sich der Unterschied von den früheren Präparaten, fast durchweg ein ganz *oberflächlicher*, indem sie meist nur von einer Reihe Keratohyalinzellen oder (die großen) nur von einer dünnen Hornlamelle bedeckt sind. Häufig reihen sich mehrere solcher Höhlen perlschnurartig nebeneinander. Die etwas größeren Bläschen sind oft vielkammerig und enthalten abgesprengte oder brückenartig durch das Lumen gespannte Epithelkomplexe. Die allergrößten Blasen dehnen sich durch die ganze Epidermis aus, sind nach unten nur durch eine dünne Schicht plattgedrückter Epithelzellen von der Cutis getrennt; ihre Decke wird durch dünne, stark hervorgewölbte Hornlamellen gebildet. Im Innern bergen sie neben gerinnselartigem Niederschlag und mehr oder minder gut erhaltenen Epithelien große, kompakte Mengen polynucleärer Leukozyten. In der Umgebung solcher Bläschen, zum Teil auch selbständig ohne diese, läßt sich dieselbe unregelmäßige Kanalisation beobachten, wie sie weiter oben beschrieben wurde, doch spielt diese, wie schon bemerkt, hier eine viel kleinere Rolle als bereits wohl ausgebildete Bläschen. Die Entstehung der bläschenartigen Bildungen aus den erweiterten, perizellulären, präexistierenden Räumen läßt sich aber auch in diesen Schnitten leicht demonstrieren. Wo die Erweiterung nur gering ist, da bleiben die Interzellularbrücken erhalten; sie werden aber ausgebuchtet, so daß dadurch *perizelluläre*, vakuolenartige, ausgebuchtete Räume entstehen. Nimmt die Exsudation zu, so kommt es auch hier zu einer Zerreißung der Zellenzusammenhänge und damit zur Blasenbildung. Daß dadurch die benachbarten Zellen oft komprimiert und deformiert werden, ist ohne weiteres verständlich..

Wenn auch diese Entstehung der Bläschen aus den interzellulären Spalten klar zu erkennen ist, so muß doch betont werden, daß auch in diesen Präparaten das *Protoplasma der Zellen* selber und zwar oft in sehr deutlicher Weise *degenerativen Veränderungen* unterliegt. Wir können das vor allem an den Zellen beobachten, in deren nächster Nähe der Prozeß der Spon-

Digitized by Google

giosierung beginnt, ja wir treffen sogar auch hier Bilder, in welchen diese Protoplasmaveränderung dem interzellulären Prozeß der Spongiosierung *vorausgeht*. Das Protoplasma solcher Zellen verliert zunächst seine homogene Struktur und gleichmäßig intensive Färbung. Es wird heller, undeutlich, feinmaschig oder granuliert, und in stärkeren Graden wie ausgelaugt, und hinterläßt schließlich nur noch einen schwer sichtbaren, teils kaum mehr gefärbten, krümelig aussehenden Schatten des ursprünglichen Gebildes.

In manchen Bläschen sieht man bei genauer Beobachtung deutlich solche *Epithelzellschatten*. Neben dieser Veränderung des Zellprotoplasmas geht noch eine andere einher, die allerdings nur ganz vereinzelt zur Beobachtung kommt. Sie besteht in der *Bildung von Vakuolen innerhalb des Protoplasmas*. Diese Vakuolen können so zahlreich werden, daß dadurch der ganze geblähte Zelleib ein wabenartiges Aussehen erhält.

Der Gesamteindruck, den die Präparate des Exzisionsstückes 4 vermitteln, ist kurz zusammengefaßt folgender: Es handelt sich prinzipiell um denselben Prozeß wie früher, aber alle Vorgänge spielen sich viel akuter ab (viel stärkere Entzündung und Zellinfiltration in der Cutis, viel zahlreichere, gut ausgebildete, zum Teil mit Leukozyten vollgepfropfte Bläschen) und (darauf deutet wenigstens die oberflächliche Lage der Epithelveränderung hin) man hat ferner auch histologisch den Eindruck, als ob das schädliche Agens von außen her auf die Haut einwirke.

Die wesentlichen Punkte der im vorstehenden mitgeteilten Krankengeschichte, sowie der histologischen Untersuchungen des von uns beschriebenen Falles sind folgende:

*Bei einer dreißigjährigen, latent luetischen, sonst gesunden Patientin, die bis dahin an keiner Hautkrankheit gelitten hat, tritt nach innerlicher Darreichung von Jodkali ein Ausschlag auf, der klinisch die Merkmale eines Ekzems aufweist.*

Es sind zunächst zwei Fragen, die beantwortet werden müssen.

1. Dürfen wir die beobachtete Dermatose wirklich als ein Ekzem auffassen?

2. Ist es berechtigt, als direkte Ursache dieses Ekzems das einverleibte Jod anzusehen?

Beide Fragen sind auf Grund des vorliegenden Materials unbedingt zu bejahen.

Sowohl klinisch wie auch histologisch ist das geschilderte Krankheitsbild absolut typisch für ein teils sehr akutes, teils subakutes bis chronisches Ekzem. Wir treffen an den verschiedensten Stellen des Körpers, besonders deutlich an den oberen Extremitäten, zeitweise aber auch am Stamm und an den Beinen, größere und kleinere Herde, die sich aus stecknadelspitz- bis kopfgroßen akut entzündlichen Papeln, Vesikulopapeln und Bläschen zusammensetzen. Diese Effloreszenzen schießen oft sehr rasch auf geröteter und entzündlicher Basis auf. Die Kuppen der Knötchen und Bläschen werden abgekratzt oder öffnen sich auch spontan und

Digitized by Google

sind dann feucht, oder bedecken sich mit einem Krüstchen. Wo die Effloreszenzen sehr dicht stehen, so daß sie sich gegenseitig berühren, kommt es zu größeren, nässenden und krustösen Flächen. Diese Herde bilden sich, wenn der ekzematogene Reiz wegfällt, völlig zur Norm zurück, ohne daß, außer leichter Pigmentation, die geringsten Spuren der vorausgegangenen Erkrankung bleiben. Es kann aber auch an den Stellen, wo die Veränderungen längere Zeit angedauert haben, oder sich oft wiederholen, (so besonders an der rechten Hand) zu mehr chronischen Veränderungen der Haut kommen: Auftreten von Rhagaden, Verdickung der Epidermis, Krusten- und Schuppenbildung, starker Ausprägung des Linien- und Feldersystems, kurz, zu dem Zustand, den wir seit *Besnier* und *Brocq* als *Lichenifikation* bezeichnen. Diese tiefer gehenden Veränderungen sind viel stabiler und verschwinden nicht völlig nach Aussetzen der Medikation.

Der Sitz dieser Affektion sind vor allem die oberen Extremitäten, besonders die rechte Hand, dann aber auch der Rumpf, Rücken und Schulterblätter, Lenden, Ober- und Unterschenkel.

Die einzelnen Eruptionen begleitet ein enormer, oft unerträglicher Juckreiz.

Bemerkenswert ist ferner, daß die einmal erkrankten Partien immer wieder zur Entzündung neigen, und daß die im allgemeinen (nach Aufhörung der Joddarreichung) sehr ausgesprochene Heilungstendenz an den Stellen geringer ist, an welchen die Ekzemschübe häufig eingesetzt haben, während die nur einmal und kurz befallenen Hautpartien rasch zur Norm zurückkehren.

Auch die *histologischen* Untersuchungen von vier exzidierten Hautstücken ergaben alle Merkmale, die als charakteristisch für ein Ekzem gelten können und nichts, was dagegen spräche.

In der *Cutis* findet sich eine mehr oder minder starke Entzündung, Erweiterung und Füllung der Gefäße, papilläres Ödem, Vermehrung der Leukozyten, Rundzellen und fixen Bindegewebszellen, nirgends Nekrose.

In der *Epidermis* sind die am meisten hervorstechenden Erscheinungen: Intra- und interzelluläres Ödem, Erweiterung der interzellulären Saftlücken, mit Zerreißung der Protoplasmafäden, bis zur Ausbildung eines typischen Status spongiosus und schließlich mikroskopische und makroskopische Vesikulation. — Der Inhalt der Bläschen besteht aus Epithelinseln und Resten zugrunde gegangener Epithelien, Fibrin, amorphen Gerinnseln und Wanderzellen. Als reparatorische Vorgänge sind aufzufassen die stellenweise sehr deutliche Wucherung der Stachelzellen (Akanthose),

Digitized by Google

das Auftreten parakeratotischer Schichten mit starker Desorganisation der normalen Verhornung. Von einem speziellen Punkt, der Veränderung des Protoplasmas der Stachelzellen, wird nachher noch zu sprechen sein.

Aus dem Gesagten geht zunächst einmal hervor, daß unser Fall tatsächlich ein klinisch und histologisch typisches Ekzem vorstellt.

Mit ebenso großer Sicherheit läßt sich ferner behaupten, daß als Ursache für die Entstehung dieses Ekzems nur das zugeführte Jod in Frage kommen kann.

Das war uns schon bei dem ersten Auftreten des Ausschlages nach innerlicher Jodkalidarreichung sehr wahrscheinlich geworden. Durch die weiteren, experimentell angestellten Versuche wurde dann die Richtigkeit dieser Vermutung erwiesen. Es wurde Jod in folgenden Formen verabreicht:

| | | |
|---|---|---|
| Stomachal: | Lipojodintabletten | |
| | Jodkalisyrup | 5 pCt. |
| Intramuskulär: | Natriumjodatlösung | 1 pCt. |
| | Kaliumjodatlösung | 5 pCt. |
| Cutan: | Jodkalisalbe | |
| | Jodjodkalisalbe. | |

Alle diese Versuche fielen positiv aus.

Negativ fielen die Versuche mit Auftragen von Jodoform und Lipojodin, sowie die Injektion von Lipojodinöl aus, offenbar weil in diesen Fällen nicht genügend Jod abgespalten und an die empfindlichen Stellen transportiert wurde. In allen übrigen Versuchen stellten sich Ekzemschübe jedesmal nach der Jodzufuhr prompt ein, einmal sogar schon 6 Stunden nach innerlicher Darreichung von 0,8 g Jodkali. Beinahe ebenso prompt schwanden die Symptome wieder, wenn Jod ausgesetzt und die Haut mit indifferenten Salben behandelt wurde. Nur die häufiger und schwer erkrankten Stellen der Haut heilten auch etwas langsamer ab, was sich aus den anatomischen Verhältnissen ohne weiteres erklären läßt.

Es kann also zunächst kein Zweifel darüber bestehen, daß das Jod tatsächlich die Ursache des Ekzems in unserem Falle war und daß es dabei ein Ekzem hervorzurufen imstande war, gleichgültig, ob es in Form von Salbe auf die Haut appliziert, oder derselben auf dem Blutwege zugeführt wurde.

Daß die äußere Jodapplikation in Form von Jodtinktur, Jodkalisalbe usw. Ekzem zu erzeugen vermag, ist eine altbekannte

Digitized by Google

und nicht weiter merkwürdige Tatsache. *Neu an unserer Beobachtung ist jedoch, daß hier auch das hämatogen in die Haut gelangte Jod ein typisches Ekzem erzeugt hat.* Wie bereits in der Einleitung ausgeführt, fehlen bis jetzt in der Literatur ausführliche Beobachtungen ähnlicher Vorkommnisse. Schon aus diesem Grunde rechtfertigt sich die vorliegende Mitteilung.

Die Bedeutung des Falles scheint mir aber über die einer kasuistischen Mitteilung hinauszugehen und in Beziehung zur allgemeinen Ekzemlehre gebracht werden zu können.

Unter den Problemen, an welchen die Diskussion über das Wesen des Ekzems so reich ist, ist das älteste, und heute noch wichtigste die Frage, ob es ein wahres Ekzem aus innerer Ursache gibt, und wenn ja, wie seine Pathogenese zu erklären ist. Die Existenz eines solchen „konstitutionellen" oder „diathetischen", richtiger wohl *hämatogenen* Ekzems, ist ebenso oft bejaht als in Zweifel gezogen worden.

Alle Beweise dafür und dagegen stützen sich bis heute auf rein klinische Daten, das heißt im wesentlichen auf das schubweise Auftreten ekzematöser Hautherde ohne irgend welche äußere Veranlassung bei Individuen, welche teils keine weiteren pathologischen Veränderungen, teils synchron oder alternierend mit den Ekzemausbrüchen, Störungen im Gesamtstoffwechsel, in der Verdauung oder in der Funktion innerer Organe darbieten. Daß diese Daten für sich allein aber nicht genügen, um darauf eine wissenschaftlich gut fundierte Lehre vom konstitutionellen Ekzem aufzubauen, hat man seit langem gefühlt, und es ist daher auf der einen Seite die Skepsis besonders deutscher Dermatologen gegenüber der ganzen Konzeption der diathetischen Ekzeme, wie auf der anderen Seite der oft wiederholte Versuch, die Bildung ekzematogener Stoffe innerhalb des Darmkanales, des intermediären Stoffwechsels oder gewisser innerer Organe darzutun, wohl begreiflich [vergl. *Bloch* (4)].

Weder der Ausdruck „Diathese" noch seine moderne Umprägung „Krankheitsbereitschaft" vermögen uns heute in der Lehre vom Ekzem mehr zu befriedigen; denn sie sind beide nur die Umschreibung klinischer Erfahrungen, deren Zusammenhang unter sich und deren Bedeutung für die Ekzemgenese nicht exakt bewiesen ist. Man ist daher — der allgemeinen Entwicklungsrichtung der Medizin folgend — dazu gekommen, die pathologische Funktion innerer Organe (z. B. von Drüsen mit innerer Sekretion) der Verdauungstätigkeit, des intermediären Stoffwechsels oder eine Kombination solcher und ähnlicher innerer Momente als reale

Digitized by Google

Grundlagen für die Entstehung des konstitutionellen Ekzems zu postulieren, wobei man sich allerdings klar sein muß, daß auch dies nur — heuristisch vielleicht wertvolle — Hypothesen sind. Welche von diesen Annahmen man aber als richtig oder wahrscheinlich ansehen mag, so stoßen wir letzten Endes immer wieder auf die Existenz eines ekzematogenen Stoffes, der, auf dem Blutwege an die Haut herantretend, die ekzematöse Erkrankung direkt oder indirekt provoziert. Nicht in dem Sinne allerdings, als ob eine und dieselbe Substanz allen Fällen von innerem Ekzem zugrunde läge (wie etwa das Brom dem Bromoderma oder das Arsen der nach ihm benannten Hyperkeratose); vielmehr legt uns die Analogie mit dem Ekzem e causa externa nahe, die Möglichkeit und Existenz sehr vielfältiger interner ekzemerzeugender Stoffe anzunehmen und diese Einsicht hat ja auch u. A. *Brocq* (7) dazu geführt, das Ekzem mit der Urticaria nicht unter die „entités morbides", sondern unter die „réactions cutanées" einzureihen. Wir kommen dabei allerdings auch nicht um den Begriff der Idiosynkrasie, d. h. einer größeren oder geringeren Empfindlichkeit der Haut-(Epidermis)zellen für das supponierte, normale oder pathologische Stoffwechselprodukt herum; doch gilt ja das Gleiche auch für das exogene Ekzem.

So einleuchtend die hier entwickelte Hypothese erscheinen mag, so ist doch nicht zu verhehlen, daß sie auf schwachen Füßen steht, so lange ihr die notwendige Unterlage, d. i. eben der Nachweis der supponierten Organ- oder Stoffwechselstörung, sowie der ekzematogenen Substanz — im Gegensatz zum äußeren Ekzem und zu manchen Urticariafällen — fehlt. Trotz zahlreicher und mühevoller Untersuchungen ist es bis jetzt nicht gelungen, irgend eine Organstörung oder einen Stoff namhaft zu machen, von denen sich mit einiger Sicherheit behaupten ließe, daß sie regelmäßig oder auch nur in einzelnen Fällen für die Entstehung eines hämatogenen Ekzems in Betracht kämen. Darin haben weder die Stoffwechselarbeiten *Brocqs* (8), noch die Urinuntersuchungen *Bulkleys* (9), noch die Arbeiten der modernen Pädiater Wandlung geschaffen, und das Gleiche muß leider auch gesagt werden von dem jüngsten Versuche *Whites* (10).

*White* glaubt einen kausalen Zusammenhang nachweisen zu können zwischen dem Auftreten chronischer Ekzeme und einer in manchen Fällen beobachteten Hypersensibilität der Haut gegenüber verschiedenen Arten von Nahrungsmitteln (Inokulation von fettfreier Kuhmilch, Hafermehlwasser, Laktose, ungesalzener Butter, Eiereiweiß) einerseits, und einer noch häufiger konstatierten Unfähigkeit des Darmes, alle Bestandteile der Nahrung völlig zu verdauen und zu assimilieren anderseits.

Digitized by Google

*White* impfte die Haut von Gesunden und von Ekzematikern nach der *Pirquet*schen Methode mit den genannten Stoffen unter gleichzeitiger Anlegung von Kontrollinzisionen. Er erhielt so bei der Mehrzahl der Ekzemfälle Rötung, Infiltration und in seltenen Fällen Papelbildung an den Impfstellen, während ein anderer Teil der Ekzematiker gleich wie Leute mit normaler Haut ein negatives Resultat ergab oder paradox verlief, d. h. erst positiv, später negativ ausfiel.

Die Untersuchung der Fäzes von Ekzematikern ergab in ca. $^2/_3$ der Fälle einen Fett- oder Seifenüberschuß, in einigen Fällen Stärkeüberschuß, und nur bei ca. $^1/_3$ normale Stühle.

Ob diese Befunde zufälliger Natur oder in ätiologischer Beziehung für das chronische Ekzem wirklich bedeutungsvoll sind, kann nach der vorliegenden Arbeit jedoch keineswegs entschieden werden. *White* zitiert zwar einen Vortrag von *Schloß*, der den kausalen Zusammenhang der Hautallergie mit dem Ekzem aus den therapeutischen Resultaten bei der Entziehung der toxischen Nahrungsmittel folgert. Dieser Schluß kann aber nicht als zwingend anerkannt werden. *Schloß* selbst sagt, daß „nicht immer ein Verschwinden des Ekzems erfolgt" sei, was eigentlich unbedingt erwartet werden dürfte, wenn es sich um einen eindeutigen kausalen Zusammenhang handeln würde.

*White* selbst sagt darüber nur: „Ich kann keine Zahlen bringen, welche die Besserung der Ekzempatienten zeigen . . ."

„In der Tat kann man mit Hilfe dieser Untersuchungsmethoden einer großen Zahl von Ekzemkranken eine auf vernünftigen Grundsätzen beruhende Behandlung angedeihen lassen und sie in kurzer Zeit der Heilung zuführen."

Eine Sicherstellung dieses Zusammenhanges bedürfte aber des Nachweises, erstens, daß die Heilung in *allen* Fällen von Hypersensibilität oder abnormen Stühlen durch Entzug der in Frage kommenden Nahrungsmittel eintritt, zweitens, daß sie dauernd bleibt, solange der Entzug dauert, und daß mit dem Wiedergebrauch der Nahrung Rezidive eintreten, und drittens, daß die Heilung *nur* auf den Entzug der Nahrung und nicht etwa auf gleichzeitige Ruhe und Schutz vor äußeren Schädlichkeiten oder gar antiekzematöse Therapie erfolgt ist.

Diese Forderungen sind jedoch keineswegs erfüllt. Die Hypersensibilität der Haut beweist außerdem nichts für die ekzematogene Wirkung der betreffenden Stoffe, denn erstens kann die beschriebene Rötung, Infiltration und Papelbildung kaum als Ekzem gedeutet werden, zweitens läßt sich eine Hypersensibilität der Haut gegen inokulierte Nahrungsmittel nicht ohne weiteres identifizieren mit einer Anaphylaxie gegenüber intestinal verabreichten Nahrungsmitteln, drittens, würde selbst eine „kutane Reaktion" bei intestinaler Einverleibung der Stoffe noch nichts beweisen für eine wirkliche „ekzemerzeugende" Wirkung des Stoffes.

Bei dieser Sachlage bedeutet schon die einfache Feststellung, daß überhaupt durch die Zuführung eines bestimmten, chemisch faßbaren Körpers auf hämatogenem Wege absichtlich ein Ekzem hervorgerufen werden kann, einen prinzipiellen Fortschritt.

Ein solcher Nachweis ist von *Bloch* (4) bezüglich des Formols geführt worden.

Digitized by Google

Ausgehend von der hier beschriebenen Beobachtung fahndete *Bloch* nach einem weiteren ekzematogenen Stoff, der nicht nur durch externe Applikation, sondern auch durch innere Darreichung in die Haut gelangen und Ekzeme verursachen könnte. Er entdeckte dabei, daß das Formol, das bei innerer Verabreichung von Hexamethylentetramin im Körper frei wird, imstande war, bei einem für externes Formolekzem Disponierten ein hämatogenes Ekzem zu erzeugen.

*Bloch* berichtet von einem 25 jährigen Mediziner, der nach zweimonatlicher Tätigkeit in einem pathologischen Institut papulo-vesikulöse Veränderungen von typisch ekzematösem Charakter an den Händen bekam, die bei Aussetzen der Berührung mit Formol zurückgingen, um nachher von neuem zu rezidivieren.

Die erkrankten Stellen wurden mit Teer, Puder und Verband zur Abheilung gebracht und dann dem Patienten dreimal täglich 0,5 g Urotropin (Hexamethylentetramin) verabreicht.

Die Folge war, daß nun an bis dahin vollkommen normalen Hautstellen (beide Ellbogen und Vorderarme) Jucken und Rötung auftraten, zwei Tage darauf typische Ekzemknötchen und -bläschen, die sich in den nächsten Tagen vermehrten, und auf Oberarme, Handrücken, Handflächen und Finger übergriffen.

Gleichzeitig traten Brennen beim Urinieren und Magenbeschwerden auf, die den Patienten bewogen, die Urotropinmedikation einzuschränken. Die Propagation des Ekzems sistierte daraufhin prompt, und als einige Tage später die Medikation völlig ausgesetzt wurde, verschwanden sämtliche Veränderungen spurlos innerhalb wenigen Tagen, trotz weiterer Beschäftigung im pathologischen Institut.

Da die klinischen Symptome typisch waren für ein akutes Ekzem, und da sofort nach Einnahme des Urotropins an Stellen, die vorher immer gesund waren, neue Herde auftraten, die nach Aussetzen des Mittels wieder verschwanden, trotzdem die Beschäftigung während der ganzen Zeit dieselbe blieb, darf die hämatogene Entstehung des Formolekzems in diesem Falle als gesichert angesehen werden.

Der von mir beschriebene Fall schließt sich nun in der Entstehung und in der Pathogenese eng an den erwähnten von *Bloch* an, mit dem Unterschied, daß hier an Stelle des Formols das Jod tritt und daß die im ersten Falle bloß klinisch gestellte Ekzemdiagnose hier auch histologisch verifiziert wurde.

Digitized by Google

Die Bedeutung beider Fälle für die Ekzemlehre liegt auf der Hand. Sie zeigen, daß ein hämatogenes, d. h. durch einen im Blut kreisenden Stoff erzeugtes Ekzem, dessen Vorkommen zwar vielfach angenommen, aber nie strikte bewiesen wurde, tatsächlich möglich ist, wobei in den beschriebenen Fällen zwei körperfremde Stoffe, Formol (resp. Urotropin) und Jod die ekzematogenen Körper bilden. Daraus läßt sich natürlich keinerlei Schluß auf die Natur der mutmaßlichen ekzematogenen Stoffe beim spontanen (d.h. nicht medikamentösen), konstitutionellen (hämatogenen) Ekzem ziehen. Aber die Annahme solcher Stoffe und die Berechtigung, nach ihnen zu fahnden, ist doch wohl auf eine sicherere Basis gestellt als bisher.

Es ist bemerkenswert, daß in beiden Fällen, sowohl klinisch als auch (beim Jodekzem) histologisch der Krankheitsprozeß derselbe war, ob das krankmachende Agens von außen oder von innen an die Haut herantrat, mit dem Unterschied allerdings, daß die Entzündungserscheinungen, ganz besonders der Grad der entzündlichen Exsudation, bei der Einwirkung von außen stärker ausgeprägt waren — wohl infolge der größeren Konzentration der die Haut schädigenden Noxe. Das läßt sich nur so deuten, daß die Pathogenese des Ekzems, soweit die Vorgänge in der Haut selber in Frage kommen, im wesentlichen dieselben sind, ob die Schädigung nun von außen her oder auf dem Blutwege einsetzt. Es spricht dieser Umstand zweifellos zugunsten der Auffassung von der Wesensgleichheit des exogenen und endogenen Ekzems.

Wir dürfen wohl annehmen, daß diese Identität darauf beruht, daß der *Angriffspunkt* der Schädigung in der Haut bei beiden Formen ein identischer ist, und daß die Unterschiede, die beobachtet werden, nur darauf zurückzuführen sind, daß der Ekzem verursachende Körper das eine Mal, was für die äußere Applikation zutrifft, in relativ großer Menge und Konzentration, das andere Mal (beim endogenen Ekzem) mehr allmählich und in kleineren Quantitäten dem empfindlichen Organ zugeführt wird.

Es bedarf keiner Erörterung, daß die endgültige Feststellung, an welchem Punkte die ekzematogenen Noxen in der Haut ansetzen, für die ganze Auffassung der Ekzempathogenese von größter Wichtigkeit wäre. Die Fragestellung ist hier wesentlich eine anatomische resp. histologische, und muß daher zunächst mit morphologischen Daten angegangen werden, d. h. es gilt zu bestimmen, an welchen speziellen Bestandteilen der Haut sich die *primären*, und für alle Folgeerscheinungen maßgebenden Veränderungen des Ekzems finden. Nun sind uns zwar die ana-



Digitized by Google

tomischen Veränderungen der ekzematösen Haut längst bis in alle Details bekannt. Von allen Autoren wird immer wieder der entzündliche Charakter, der die Grundlage aller dieser Veränderungen bildet, betont, aber je nachdem mehr die Entzündung im Papillarkörper, z.B., von *Jarisch* (11) und *Leloir* (12), oder in der Epidermis, z. B. von *Darier* (13) und *Unna* (14) als das Primäre, und daher den ganzen Prozeß Bedingende in den Vordergrund gestellt.

Vom histologischen Standpunkte aus sind zweifellos die in der *Epidermis* auftretenden Veränderungen das für den ekzematösen Prozeß Charakteristische, das was eben diese Krankheit von banalen Dermatitiden, von den Arzneiexanthemen usw. unterscheidet, die ausschließlich, oder doch primär und vorwiegend Entzündungserscheinungen im mesodermalen Hautanteil (Papillarkörper und Cutis) setzen.

Es ist aber weiterhin kein Zweifel, daß das für das Ekzem charakteristischste Phänomen, das die spezifisch ekzematöse Entzündung von der banalen, nicht ekzematösen Dermatitis unterscheidet, eben die Veränderungen in der Epidermis sind, und es scheint mir daher die Betonung dieser Vorgänge, als der für die Entstehung des Ekzems primären, einzig den Tatsachen entsprechend. Dabei bleibt allerdings die Frage zu beantworten, weswegen beim Ekzem die ersten und vorwiegenden Entzündungserscheinungen sich innerhalb der Epidermis abspielen.

Ganz konsequent geht hier *Unna* (14) vor, wenn er sagt: „daß innerhalb der Stachelschicht selbst eine nekrotisierende Giftwirkung fehlt, und daß die Ekzembläschen ihr Dasein vielmehr einer Fernwirkung, nämlich lediglich dem stärkeren Andrange von Exsudat aus der Tiefe nach oben verdanken, welches die Hornschicht zu gewinnen sucht. Innerhalb der Hornschicht muß also eine Kraft, in diesem Falle eine serumanlockende Kraft vorhanden sein. Als Träger dieser „Serotaxis" bieten sich die maulbeerförmigen Haufen von Kokken dar, die innerhalb der Bläschen in den überlagerten Schuppen und Krusten konstant zu finden sind."

Leider muß diese an sich logische und theoretisch befriedigende Erklärung fallen gelassen werden, da ihrer Grundlage, der Heranziehung der Kokken als Ursache des Ekzems, der Boden entzogen ist. Dagegen scheint mir die Annahme einer positiv serotaktisch wirksamen Kraft *innerhalb* der Epidermis für die Pathogenese des Ekzems viel richtiger. Sie allein ist geeignet, die Vorgänge, die zur Spongiosierung führen, das Einströmen des entzündlichen Exsudates in die Epidermis, wirksam zu erklären.

Digitized by Google

*Das Zentrum dieser Anziehungskraft wäre dabei nirgends anders als in den Zellen der Epidermis (Malpighische und Stachelschicht) selbst zu suchen*, und zwar stelle ich mir den Mechanismus so vor, daß das Protoplasma dieser Zellen der eigentliche Sitz und die Ursache dieser Anlockung ist. Der primäre Vorgang wäre dabei die Schädigung dieses Protoplasmas, sei es durch eine physikalische Einwirkung, oder durch einen von außen oder von innen kommenden chemischen Stoff, *dessen ekzematogene Wirkung eben in seiner Affinität zum Protoplasma der Epidermiszellen beruht.* Die unmittelbare Folge dieser Schädigung und Abartung des Zelleiweißes wäre das Zuströmen des entzündlichen Exsudates nach dem Orte hin, wo sich das pathologisch veränderte und daher entzündungserregende Protoplasma befindet.

Es ist ein ganz allgemein gültiges pathologisches Gesetz, daß dort, wo sich chemisch veränderte oder abnorme (körper- und organfremde) Zellen und Zellbestandteile befinden, entzündliche Erscheinungen sich einstellen. Auf das Ekzem bezogen würde es uns ohne weiteres die Tatsache der Exsudatzuströmung in die Epidermis, und damit die Spongiosierung und ihre Folgen, die Akanthose und Parakeratose erklären.

*Das Wesen des Ekzems bestünde also nach dieser Auffassung darin, daß Stoffe — sei es von außen oder hämatogen — in die Haut gelangen, welche zum Protoplasma der Epidermiszellen eine, wie wir wohl vorläufig sagen müssen, idiosynkrasische Affinität haben und vermöge dieser Affinität das Protoplasma schädigen. Alle weiteren Veränderungen — so wichtig sie für die Klinik des Ekzems sind — wären Folgeerscheinung dieses primären Vorganges.*

Für die Richtigkeit einer solchen Auffassung sprechen in hohem Maße manche arzneilich bedingte Ekzems, vor allem das *Jodoformekzem*. Hier wissen wir seit den Untersuchungen von *Jadassohn* (15) und *Bloch* (14), daß die Grundlage des Prozesses gebildet wird durch eine idiosynkrasische Affinität des Jodoforms, resp. seines Methinrestes zum Protoplasma des epithelialen Hautanteils (individuell erhöhte Empfindlichkeit des Protoplasmas für die Methylgruppe nach *Bloch*); denn nur wenn das Jodoform mit der intakten Epidermis in Berührung kommt, entsteht, wie schon *Jadassohn* gezeigt hat, ein Ekzem, nicht aber wenn das Jodoform auf irgendeine andere Weise (auf Grund von Blasen, auf Wunden, subkutan, stomachal) appliziert wird. Hier bildet also tatsächlich und unbestreitbar die Schädigung der Epidermiszellen den Ausgangspunkt und das Wesentliche in der Pathogenese; *das durch die Methylierung pathologisch veränderte*



Digitized by Google

*„abgeartete" Protoplasma der Epithelzelle wird zum Zentrum für die serumanlockende resp. entzündungserregende Kraft,* tritt also an die Stelle der Morokokken bei *Unna* (14). Dabei ist allerdings zu bemerken, daß die primäre Epithelschädigung, die hier vorausgesetzt werden muß, bis jetzt histologisch noch nicht zur Darstellung gebracht worden ist, daß vielmehr, wie die Beschreibungen *Fréderics* (17) und auch eigene Untersuchungen sehr früher Stadien von Jodoformekzem ergeben, die Entzündungs- und Exsudationserscheinungen im Papillarkörper außerordentlich bald nach der Jodoformapplikation einsetzen.

Eine im Prinzip ähnliche Anschauung hat, was wenigstens die primäre Epithelschädigung betrifft, u. A. schon *Neißer* (18) auf dem zweiten deutschen Dermatologenkongreß vertreten.

Auch der Bezeichnung des Ekzems als „Oberhautkatarrh" durch *Unna* (19), sowie seiner Betonung der Wichtigkeit und des frühen Einsetzens des parenchymatösen Ödems der Übergangsepithelien (neben dem interstitiellen Ödem) liegt zweifellos eine verwandte Anschauung zugrunde. Hingegen gehört die „altération cavitaire" *Leloirs* (12), die ja auch keineswegs ein konstantes Symptom der ekzematösen Veränderungen darstellt, wohl nicht hierher, dies umso weniger, als *Leloir* als primären Vorgang beim Ekzem Veränderungen im Papillarkörper annimmt.

Fraglich ist nun freilich, ob sich mit unseren heutigen Methoden eine solche primäre Epithelschädigung, wie sie hier postuliert wird, überhaupt nachweisen läßt. Zu einer Bejahung dieser Frage reichen die vorliegenden Untersuchungen sicherlich noch nicht aus. Immerhin möchte ich darauf hinweisen, daß es mir gelungen ist, in unserem Falle, der wohl in dieser Hinsicht (wegen der Möglichkeit der experimentellen Erzeugung auf hämatogenem Wege) besonders günstig lag, schon in sehr frühen Stadien, teilweise bevor es zur Entwicklung des eigentlichen Status spongiosus oder von Bläschen kam, herdförmige Veränderungen der Epithelzellen nachzuweisen, nämlich Herabsetzung der Färbbarkeit der normalen Zellen, Verlust der faserig homogenen Struktur des Protoplasmas, Unschärfe der Zellgrenzen, Verschwinden der Protoplasmafäden, — Veränderungen, die bis zur vollständigen Auslaugung des Protoplasmaleibes gingen.

Schließlich können stellenweise diese so veränderten Epithelien vollständig aufgelöst werden und zerfallen und dadurch Anlaß zur Bildung eines Bläschens geben, das demnach nicht (wie das häufiger der Fall ist) als Verdrängungsbläschen zu bezeichnen ist, da es nicht infolge der Erweiterung der interzellulären Spalträume,

Digitized by Google

durch Spongiosierung, sondern durch primäre Epithelschädigung entstanden ist.

Diese Veränderungen können zwanglos als die ersten Schädigungen des Zellprotoplasmas durch das hämatogen zugeführte Jod betrachtet, und aus ihnen die weiteren ekzematösen Veränderungen abgeleitet werden.

Ob es sich allerdings hierbei um mehr als einen zufälligen Befund handelt, und ob sich daraus eine Revision der Ekzemlehre ergeben kann, müssen noch weitere Untersuchungen lehren.

## Zusammenfassung.

1. *Es wird der Fall eines in klinischer und histologischer Hinsicht typischen, akuten bis subchronischen, ausgedehnten Ekzems beschrieben, das mit Sicherheit jedesmal dann auftrat, wenn Jod in ionisierter Form entweder äußerlich (durch Applikation von jodhaltigen Salben) oder innerlich (durch stomachale oder subkutane Einverleibung von Jodsalzen) der Haut zugeführt wurde. Es liegt hier demgemäß, d. h. insofern die interne Jodzufuhr in Betracht gezogen wird, der Fall eines hämatogen entstandenen resp. provozierbaren Ekzems vor,* in Analogie zu dem bereits beschriebenen hämatogenen Formol (Urotropin-)Ekzem *Blochs*.

2. *In histologischer Hinsicht sind die Veränderungen prinzipiell dieselben, ob sie durch exogene oder endogene Jodzufuhr entstanden, (im erstern Falle quantitativ stärker); sie entsprechen durchaus den bereits vielfach beschriebenen histologischen Bildern beim klassischen Ekzem, mit dem Unterschied jedoch daß dabei herdförmige degenerative Veränderungen im Epithel sich beobachten ließen, welche bis zur völligen Auflösung von Epithelkomplexen und dadurch zur Bläschenbildung führten.*

3. *Für die allgemeine Ekzemlehre ergeben sich aus der vorliegenden Beobachtung folgende Punkte:*

*a) Die Existenz eines durch die Zirkulation ekzematogener Stoffe im Blute entstehenden, hämatogenen Ekzems ist sichergestellt.*

*b) Als primäre Ursache für die Entstehung eines Ekzems wird die Schädigung des Oberflächenepithels durch eine mit spezifischer („idiosynkrasischer") Affinität zum Protoplasma der Epidermisepithelien begabte Substanz betrachtet, die auf exogenem (perkutanem) oder endogenem (durch den Kreislauf vermittelten) Wege in die Epidermis gelangt.*

Digitized by Google

*Das geschädigte, „abgeartete" Epithelprotoplasma bildet den Sitz der serumanlockenden, entzündungserregenden Kraft.*

## Nachtrag.

Nach Abschluß der vorliegenden, im wesentlichen bereits 1915 fertiggestellten Arbeit, deren Drucklegung sich aus äußeren Gründen verzögert hat, ist ein Aufsatz von *F. Lewandowsky* (Über Ekzemprobleme, Corr.-Bl. f. Schw. Ärzte, 1918, S. 371) erschienen, der mit dem von uns behandelten Thema so viele Berührungspunkte hat, daß hier noch kurz darauf eingegangen werden soll.

Nach einer anatomisch-klinischen Begriffsbestimmung des Ekzems und seiner Abgrenzung geht *Lewandowsky* näher auf das Wesen des exogenen (Typus Jodoform-) Ekzems und des endogen bedingten ein und zeigt, daß der wesentliche Unterschied zwischen dieser Erkrankungsform und den gewöhnlichen (endogen oder exogen entstandenen) Arzneidermatosen in dem verschiedenen Angriffspunkt der Noxe liegt; im ersteren Falle handelt es sich um eine *epitheliale* (epidermoidale), im letzteren um eine *vaskuläre* Überempfindlichkeit. „Die Art der Überempfindlichkeit, nicht der Verbreitungsweg des Giftes bestimmt die Form der pathologischen Hautreaktion." Demgemäß postuliert auch *Lewandowsky*, daß, im Gegensatz zu der bisherigen Annahme, sich der primäre pathologische Vorgang beim Ekzem in den Epithelzellen abspiele und faßt schließlich die Ergebnisse seiner geistreichen und für die Ekzemlehre bedeutsamen Überlegungen in dem Satze zusammen: „Das Wesen des Ekzems beruht auf einer angeborenen oder erworbenen Überempfindlichkeit des Epithels gegen Reize der verschiedensten Art, die von außen oder innen her auf die Haut einwirken können."

Wie man aus dieser kurzen Darlegung ersieht, entwickelt *Lewandowsky* eine Theorie der Ekzempathogenese, wie sie, ganz unabhängig davon, auf Grund eines klinisch-experimentell und histologisch untersuchten Falles in der vorliegenden Arbeit in prinzipiell durchaus gleicher Weise gegeben worden ist. Die Übereinstimmung ist vielleicht insofern keine ganz zufällige, als für das Zustandekommen dieser Theorie die *Jadassohn*schen Untersuchungen über die Entstehung des Jodoformekzems eine gewisse Rolle spielen; es spricht aber erfreulicherweise für die Richtigkeit unserer Auffassung vom Wesen des Ekzems, daß sowohl der deduktive als der induktive Weg, die ganz unabhängig voneinander beschritten wurden, zu demselben Ziele geführt hat.

Digitized by Google

## *Literatur-Verzeichnis.*


1. *Besnier, E.*, Eczéma, eczématisation, eczémas. La Prat. Derm. Tome II. p. 1 sq.
2. *Jadassohn, J.*, Hautkrankheiten bei Stoffwechselanomalien. Aug. Hirschwald. Berlin 1905. Bd. 10/2. S. 117.
3. Derselbe, Die Toxikodermien. Die deutsche Klin. am Eing. d. 20. Jahrh. Urban & Schwarzenberg. 1905.
4. *Bloch, Br.*, Beitrag zur Lehre vom Ekzem. Korrespondenzbl. f. Schweiz. Ärzte. 1917. No. 39. S. 1250.
5. *Curschmann, H.*, Über Luminaldermatitis. Ther. Monatsh. 1917. H. 4. S. 148.
6. *Riecke, E.*, Ekzem. Wiesbaden 1910. I. F. Bergmann.
7. *Brocq*, La question des Eczémas. Ann. de Derm. et de Syph. Tome I. 1900.
8. Derselbe, Desgrez et Ayrignac, Etude de la nutrition dans les dermatoses. Ann. de Derm. et de Syph. 1905. p. 681/781 et 1906. p. 433.
9. *Bulkley, D.*, Über den Zusammenhang unvollkommener und mangelhafter Harnsekretion mit gewissen Hauterkrankungen. Verhandl. d. Amer. derm. Ass. 30.—31. V. u. 1. VI. 1900.
10. *White*, Zwei moderne Behandlungsarten des Eczema chron. Derm. Woch. 1917. H. 4.
11. *Jarisch*, Lehrb. d. Hautkrankheiten.
12. *Leloir, H.*, Anatomie pathologique de l'eczéma. Ann. de Derm. et de Syph. 1890. p. 465.
13. *Darier*, Pathologie générale de la peau. La Prat. derm. Tome I. p. 90.
14. *Unna, P. G.*, Eczem. Handb. d. Hautkrankh. v. Mraček. Bd. II. S. 169.
15. *Jadassohn, J.*, Zur Kenntnis der medikamentösen Dermatosen. Verh. d. dtsch. Derm.-Ges. v. Kongr. 1896.
16. *Bloch, Br.*, Experimentelle Studien über das Wesen der Jodoformidiosynkrasie. Ztschr. f. exper. Path. u. Ther. Bd. 9.
17. *Frédéric, J.*, Zur Ekzemfrage. Münch. med. Woch. 1901. No. 38. S. 1484.
18. *Neißer*, Die Pathologie des Ekzems. Verh. d. dtsch. Derm. Ges. 2. Kongr. S. 116.
19. *Unna, P. G.*, Ekzem aus dessen „Histopathologie der Hautkrankheiten". Aug. Hirschwald. Berlin 1894. S. 194.
20. *Samberger*, Über das Wesen des Ekzems. Derm. Woch. 1916. H. 11.
21. *Pinkus, F.*, Die Pathologie des Ekzems. Ergebn. d. allg. Path. u. path. Anat. 1906. 10. S. 132.
22. *Ehrmann, S.*, Ekzem aus: Riecke, Lehrbuch der Haut- und Geschlechtskrankh. Jena 1909. S. 47.
23. *Feer*, Ekzem. Sonderabdr. d. Ergebn. d. Inn. Med. u. Kinderheilk. Bd. 8.
24. *Scholtz*, Prinzipien der Ekzembehandlung. Dtsch. med. Woch. 1909. No. 41.
25. *Weidenfeld*, Beitrag zur Pathogenese des Ekzems. Arch. f. Derm. u. Syph. Bd. 3. S. 891.
26. *Darier*, Ekzem. Aus Lehrb. d. Hautkrankh. von Darier.
27. *Bruck* u. *Hidaka*, Staphylokokken und Ekzem. Arch. f. Derm. u. Syph. Bd. 100. S. 165.


Digitized by Google

28. *Lesser, E.*, Ekzem. Aus dessen Lehrb. der Haut- u. Geschlechtskrankh. F. C. W. Vogel. Leipzig 1900.
29. *Ehrmann S.*, Histopathologie der Haut. Alfred Hölder. Wien 1906. S. 17.
30. *Rona*, Zur Ekzemfrage. Arch. f. Derm. u. Syph. Bd. 63. S. 39.
31. *Török*, Hautveränderungen durch mechanische Reizung der Haut. Arch. f. Derm. u. Syph. Bd. 63. S. 26.
32. *Klingmüller*, Die ekzematösen Erkrankungen. Die dtsch. Klin. am Eing. d. 20. Jahrh. Bd. 10/2. S. 449.
33. *Sabouraud*, Essai critique sur l'étiologie de l'eczéma. Ann. de Derm. et de Syph. Tome X. 1899.

---

## V.

(Aus der Abteilung für Haut- und Geschlechtskrankheiten der Wiener allgem. Poliklinik.)

# Das benigne Miliärlupoid in seinen Beziehungen zum indurativen Erythem.

Von

Professor Dr. G. NOBL.

(Schluß.)

## Benignes Miliärlupoid.

**Fall 1.** Sch. K. 28 jährige Näherin. *Lentikuläres und konfluierendes Sarkoid des Gesichts, der Stirne, Augenlider und Ohren.*

Fig. 1.

Die aus tuberkulöser Familie stammende Patientin stand zu wiederholten Malen mit Bronchialkatarrh in Spitalbehandlung. In der Kindheit laborierte sie an Drüsenschwellungen. Januar 1909 bot nach ihrer und der Angehörigen Angabe das Gesicht noch ganz normales Aussehen. In fünf Monaten entwickelte sich der in Fig. 1 wiedergegebene Prozeß. Als ich die Kranke in der Dermatologischen Gesellschaft vorstellte (Wien. klin. Woch. 1911.) hatten die Veränderungen im Bereich der Stirne, Nasenwurzel, Augenlider, Wangen, Nasolabialfurchen, Oberlippe und seitlichen Kinnpartien die höchste Entwicklung erreicht, sie blieben von nun an stationär, und gelangten im Laufe einer energischen Arsenkur zu restloser Rückbildung. An den angedeuteten Stellen saßen vielfach zusammenfließende,

Digitized by Google

dunkel schokoladbraune, mit bläulichem Stich versehene, sanft erhabene, gegen die Nachbarschaft steil abfallende, samtweiche Infiltrate, deren massigere Randteile die Transparenz des Bernsteins darbieten. In der Umgebung der Flächenherde: nadelstich- und stecknadelgroße, kaum elevierte Knötchen, in dichter Einstreuung. Die großen Herde bieten drüsige, grobgekörnte Oberflächen und führen in ihrer Anordnung auch einfache braunfleckige Stellen. Bei Glasdruck bleiben in den abgeplatteten weingelben Herden nadelstichgroße dunkelbraune Stippchen stehen. Die Lidränder umranden wulstförmige Infiltrate. Diese, sowie zusammenhängende periorale und mentale Wülste bedingen den finsteren, an Lepröse erinnernden Gesichtsausdruck. Dem eigenartigen Bild wird einigermaßen die Moulage gerecht, welche ich der Ikonographia Dermatologica 1912 festhalten ließ (Fasz. VI, Tab. XLIV). Die Bezeichnung „Granuloma nodul. et confluens (Typus *Boeck*) wählte ich damals über Professor *Jakobis* Vorschlag.

Die *strukturellen* Verhältnisse exzidierter Randsegmente zeigten in ziemlicher Übereinstimmung die gleiche Erscheinung. Annähernd normale

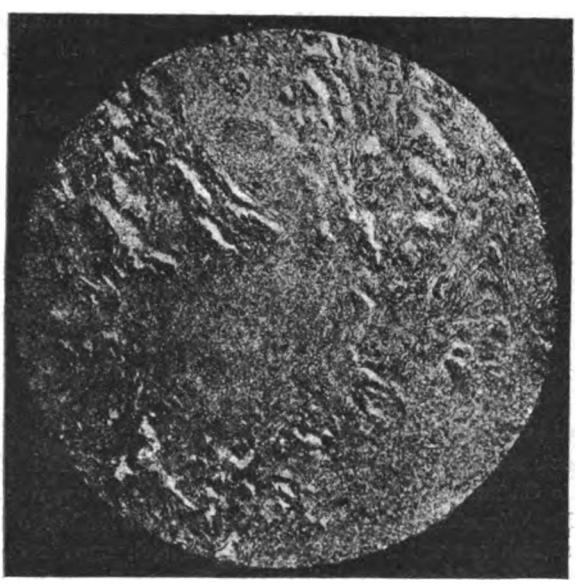

Fig. 2.

Oberhaut überdeckt den verkürzten Papillarkörper, dieser wird von schütteren Rundzellschwärmen durchsetzt. In den tiefen Cutislagen nehmen die ausweichenden Collagengeflechte in das verdrängte Gerüst umschriebene größere Zellherde auf, die ihrerseits wieder von Bindegewebswänden septiert werden. Die nodulären Granulome setzen sich hauptsächlich aus epitheloiden Elementen zusammen, deren Bestände in wechselnder Zahl und Verteilung typische Riesenzellen führen. Auffällig ist in den Randzonen ein größerer Zusatz an Rundzellen. Plasmazellen reichlich eingestreut. Die Herde umschichten in den Wandungen kaum alterierte erweiterte Gefäße.

Digitized by Google

Zerfallsvorgänge spielen sich nicht ab, Anzeichen von Verkäsung nicht vorhanden. Keine bazillären Einschlüsse. (Fig. 2.) Mit Gewebsbrei vorgenommene intraperitoneale Impfung von drei jungen Meerschweinchen verlief ergebnislos. Die Tiere erwiesen bei der nach vier Monaten vorgenommenen Sektion sich als gesund. Die mikroskopische Durchsicht von Milz-, Leber-, Drüsen- und Lungenschnittreihen ergab keine Anhaltspunkte einer tuberkulösen Infektion. Die biologische Prüfung konnte die Spezifität des Leidens kaum stützen, indem 0,5—5 mg A.-T. weder Allgemein- noch Herdreaktion bedingten und erst höhere Dosen von 10 mg Temperaturanstieg (38°) gefolgt waren. Während der folgenden anderthalbjährigen Beobachtung kam es weder zu Exfoliation, noch zerfielen die Infiltrate. Die Scheiben saugten im Zentrum beginnend sich auf, die miliären Knötchen verschwanden mit Hinterlassung brauner Punkte. Bei der neuerlichen Demonstration der Kranken im Jahre 1912 waren nur noch braune Pigmentationen zu sehen. Bei Glasdruck in einzelnen Bezirken noch vereinzelte Foci erhalten.

**Fall 2.** B. K. 28 jährige Erzieherin. *Großknotiges Sarkoid der Kinngegend. Submaxillarlymphome.*

Die bis vor einem Jahre von Krankheiten verschont gebliebene Patientin gibt an, zunächst Schwellung der Unterkieferdrüsen beobachtet zu haben. Zu diesem Zustand gesellte sich später ein an Umfang langsam zunehmender Fleck an der linken Kinnhälfte, der anfänglich rötlich verfärbt, später bläuliche Töne annahm und durch sichtliche Erhöhung unangenehm zu werden begann.

Der am 20. Februar 1916 notierte Befund ergab über dem Kinn, auf die linke Seite übergreifend, eine talergroße Scheibe mit abgeflachter, eher unter das Niveau gesunkener Mitte und sanft wallartig erhöhten Saumteilen. Das periphere Ringinfiltrat ist bläulichrot, von oberflächlich durchziehenden Gefäßen vaskularisiert, fühlt sich weich und tiefreichend an. Bei Glasdruck treten dunkle Punkte vor. In der graublauen Mitte scheint keine weitere Infiltration mehr zu bestehen, hier vermag auch die Diaphanoskopie keine Stippchen zur Ansicht zu bringen. In der weiteren Beobachtung machte sich mäßige Schilferung bemerkbar. Nach dreimonatiger Arsenkur war der Herd aufgesaugt.

Als *anatomisches Substrat* einer ausgehobenen erhöhten Saumparzelle waren, in die Cutistiefe eingelassen, multiple, scharf abgegrenzte, von entzündlichen Begleitveränderungen der Umgebung freie Zellherde festzustellen, welche vorzüglich aus epitheloiden Elementen sich zusammensetzten und am dichtesten der Flucht perivaskulärer Lymphräume folgten. Keine Anzeichen einer regressiven Metamorphose. Bazillen weder in den Schnittserien, noch im Antiforminrückstand eines gelösten Fragments.

Auf A.-T. (bis 10 mg) kaum nennenswerter Temperaturanstieg. Im Gebiete des Herdes keinerlei Reaktion zu beobachten.

**Fall 3.** B. L. 24 jährige Magd. *Im Zentrum eingesunkene Sarkoidscheiben des Gesichtes.*

Die vom Land zugereiste Patientin will früher stets gesund gewesen sein. Die Gesichtsveränderungen sollen vor einigen Monaten ohne merkliche Nebenerscheinungen aufgetreten sein.

Bei der Vorstellung (10. XI. 1913) sieht man an der rechten Wange einen über 4 cm im Durchmesser betragenden Plaque mit erhöhter braun-

Digitized by Google

blauer Randzone und eingesunkener violetter Mitte. Der Herd scheint die ganze Dicke der Haut zu durchsetzen und läßt feine Gefäßreiser durchscheinen. Beim Anämisieren treten nadelstichgroße, gelébraune Stippchen zutage. Die rechte Wange bildet den Sitz einer gänseigroßen ovalen Scheibe, die sich eigentlich aus mehreren bohnengroßen, durch flachere, teils miteinander verbundenen Herden zusammensetzt. Die Knoten sind kaffee- bis dunkelbraun verfärbt, nur mäßig erhaben, und senken sich tief in die Hauttextur hinein. In der Nachbarschaft hirsenkorngroße transparente Knötchen eingesprengt. An der Stirne unregelmäßig geformte braune Flecke mit miliären dunkleren Verdichtungsstellen. Oberhalb des Kinns ein durch violette Verfärbung markierter Intrakutanknoten von Bohnengröße.

Auf ½—4 mg A.-T. keine Reaktion, nach 8 mg A.-T. 38,3°. An den Plaques keine Veränderung. Zweimonatige Arsenmedikation (*Fowler*) führt zu Aufsaugung der Infiltrate mit Hinterlassung gelblicher Flecke.

**Fall 4.** Sch. R. 45 jährige Schneiderin. *Kronengroße Lupoidscheibe am rechten Knie. Subkutane Sarkoide am Stamm und Gesäß. Entstellende Gesichtswülste nach Paraffininjektionen.* (1917.)

Angeblich nach Rotlauf eingetretener hochgradiger Schwund der Wangen bestimmte Patientin vor 12 Jahren sich Paraffineinspritzungen machen zu lassen. Obwohl von kundiger Hand ausgeführt, mißlang die in wiederholten Eingriffen geformte Prothese vollständig und nachträgliche Korrekturen verschlechtern das Gesichtsbild derart, daß Patientin jahrelang jeden Umgang mied. Die entstellenden knolligen Vorwölbungen und walzenförmigen Stränge sind im Bilde 3 festgehalten. Auf ihrer Wanderung nach Hilfe suchte die Frau wiederholt auch die Poliklinik auf, ohne anderweitige Störungen als die Gesichtswülste namhaft zu machen. Erst vor einem Jahr fiel ihr eine rotbraune Stelle am rechten Knie und ein harter Knoten in der Tiefe der linken Sitzbacke auf.

Fig. 3.

Bei der Untersuchung läßt sich in der Glutäaltiefe ein walnußgroßer, dick überschichteter Knoten fühlen. Die Haut und das Fettgewebe fixiert. Weiteres Abtasten ergibt das Vorhandensein ähnlicher Bildungen von Kirschen- und Pflaumengröße unter der Bauchhaut, längs des Rippenbogens und im Bereiche der oberen Brustapertur. Die Knoten fühlen sich lipomähnlich an, hängen locker mit dem Unterhautzellgewebe zusammen, die darüberstreichende Haut blaß, weich und geschmeidig. Über dem rechten Knie ein leicht erhabener, sukkulenter, sich teigig weich anfühlender, in Spuren schilfernder Plaque von Kronengröße, gegen die Nachbarschaft

Digitized by Google

scharf abgesetzt, bei Glasdruck in helle Herdchen sich auflösend. Subjektiv keinerlei Beschwerden. Es besteht hochgradige Abmagerung, Dämpfung, Rasselgeräusche über den Spitzen, chronische Conjunctivitis.

Nach 5 mg A.-T. geringer Temperaturanstieg. Über dem Herde keine Rötung.

*Geweblich* entspricht einem mit der Decke entfernten Herd aus der Gegend des Rippenbogens, ein vom Fettlager in das Subkutangeflecht reichender, gegen die Umgebung scharf abgesetzter, dunkelgelber Zellkomplex von Kirschengröße. Das scharf umgrenzte Infiltrat breitet sich in der Höhe des Fettlagers aus und reicht nur mit kleinen Zellkomplexen gegen das tiefe Kutangeflecht empor. Es handelt sich um Rundzelldurchsetzung der Fettläppchen, die vielfach in der entzündlichen Reaktionserscheinung aufgehen. In manchen Schnittreihen lassen dicht infiltrierte Venenäste den perivaskulären Ausgang der diffusen Plasmome vermuten. Epitheloidzellen und Riesenelemente sind nur spärlich eingestreut. Keine Nekrose. Keine Verkäsung.

Die oberen Coriumlagen frei von entzündlichen Erscheinungen. Keine Tuberkelbazillen in Schnitten und Antiforminsediment. Auf 5 mg A.-T. nach 14 Stunden 37,5°. Auch bei wiederholten Tuberkulininjektionen gleicher Dosierung keinerlei Herderscheinungen. Auf 12 mg A.-T. nach 24 Stunden 38°. Keine Herderscheinung.

**Fall 5.** *Disseminiertes großknotiges Sarkoid (Boeck) an den Armen und Beinen, untermengt mit subkutanen Geschwülsten.*

Am 8. VI. 1917 stellte ich in der Gesellschaft der Ärzte eine aus Innsbruck zugereiste Patientin (K. E., 32 Jahre alt, Militärbeamtengattin) vor, die über die Entstehung ihres Leidens folgende Angaben machte. Etwa vor anderthalb Jahren bemerkte sie zuerst für Krampfadern gehaltene Knoten am rechten Unterschenkel, zu welchen wenigen empfindlichen Bildungen nach einiger Zeit gleichbeschaffene, zerstreut an den Unterschenkeln und Armen hinzukamen. Zunächst als kleinste Verhärtungen tastbar, wölbten sich späterhin bläurot verfärbte Wülste vor, die dann wieder in flächenhafter Abplattung, die Umgebung um weniges überragende Scheiben bildeten. Zum Zerfall der Beulen war es nie gekommen. Das Allgemeinbefinden hatte nicht gelitten; nur seit einigen Monaten vermerkt sie langsam fortschreitende Gewichtsabnahme. Zu beachten wäre noch, daß Patientin vor Eingehung der Ehe, durch neun Jahre in Tiroler Heilanstalten für Lungenkranke als Pflegerin beschäftigt war und als junges Mädchen durch zwei Jahre an Halsdrüsenschwellung und Bronchialkatarrh laborierte.

*Status präs.*: Mittelgroße, grazil gebaute Frau, mit mäßig entwickeltem Panikulus und schlaffer Muskulatur. Die sichtbaren Schleimhäute normal. Gebiß in Ordnung, Tonsillen atrophisch. Über den Lungen normale physikalische Verhältnisse. Die Bauchorgane nach Volum und Konsistenz unverändert. Die Unterkiefer-, Hals- und Supraklavikulardrüsen als kirschen- bis pflaumengroße Knoten tastbar. In den Leisten wölben sich leicht gänseeigroße Verbände hyperplastischer Lymphome vor. Auch die Cubitaldrüsen sind als vergrößert tastbar. Die Gesichtshaut gebräunt, frei von Veränderungen. Der rechte Vorderarm, das Gesäß und die Beine sind von pflaumen- bis kindsfaustgroßen, stark vorgewölbten, bläulichrotbraunen Tumoren eingenommen, die in unregelmäßiger Einstreuung Streck- und Beugeflächen besetzen. Dazwischen sind auch blaßviolette Flecke zu be-

Digitized by Google

merken, diese sind sanft erhöht und zeigen den Sitz in der Cutistiefe lagernder, mit der Decke verlöteter Knoten an. Hände und Füße frei, die Nägel unverändert. Die walnuß- bis hühnereigroßen Knoten des rechten Armes (Fig. 4) erinnern in ihrem bräunlichen Kolorit, in der teigigweichen Beschaffenheit, nicht minder in der Rückbildungsart einzelner Granulome, an die Erscheinungsweise großknotiger Lepromie. Scheinbar ältere, mehr abgeflachte Vorderarmtumoren sind nämlich an der Oberfläche fein gerunzelt, satinglänzend und in der Mitte eingesunken, bei noch weiter gediehener

Fig. 4.

Fig. 5.

Involution, umgeben nur mehr kleinfingerbreite Ringwälle oder Sektoren solcher, dunkel und hellkaffebraune Flecke. Unterhalb des Ellbogens an der Vorderarmstreckseite zeigt ein walnußgroßer Herd tiefbraune Verfärbung, zentrales Eingesunkensein, feine Schilferung der satinglänzenden Decke und feine Oberflächenrunzelung. Am Vorderarm sind auch mehrere bis haselnußgroße Subkutanknoten eingebettet, die bis tief ins Unterhautzellgewebe und in die Fettlage zu reichen scheinen. — An der rechten Sitzbacke eine apfelgroße Geschwulst, tief eingelassen, mit violett verfärbter Decke, die innig mit dem Tumor verlötet ist, diesen flach überspannt und eine betonte Follikularstruktur aufweist. An den Oberschenkeln (Fig. 5) neben mehreren violetten hautverwachsenen Unterhautknoten, bis 3 : 4 cm im Umfang betragende, sepiabraune Flecke von dunkleren, erbsengroßen, leutikulären Infiltraten durchsetzt. Das rechte Knie überkappen zwei durch eine Furche voneinander getrennte violettrote, feingefältelte, nicht

Digitized by Google

zu derbe Knoten, mit eingesunkenem Zentrum. Diese apfelgroßen Wülste setzen sich, nach innen zu, in allmählich abblassende Flecke fort. Die linke Kniescheibe überlagert ein ganseigroßer, bräunlicher Knollen teigigen Gefüges. Am rechten Unterschenkel der Tibiamitte entsprechend lagert ein handtellergroßer Herd, der von braunpigmentierten Flecken, erbsen- bis bohnengroßen Knötchen und bogig begrenzten erhöhten Infiltratleisten gebildet wird. Über den Waden bis ganseigroße, schilfernde, halbkugelig vorgewölbte Knoten. Überdies sind die Beugeflächen der Oberschenkel von solitären Cutanknoten, in Rückbildung begriffenen, zyklisch begrenzten Infiltraten und hie und da eingestreuten Unterhautknoten besetzt. Stellenweise umschließen die Herde normale Inseln. Besonders hervorzuheben wäre noch ein, den rechten Unterschenkel von der Tibiamitte bis zur Wade einnehmender, in Resorption begriffener Herd von 16 cm Länge und 8 cm Breite, der eine tiefbraune, leichtfaltbare Infiltrationsfläche darstellt, innerhalb welcher bohnengroße knotige Reste lagern und serpiginöse Tumorleisten als periferer Abschluß dienen. Nach innen zu grenzt an diese Erscheinung ein 2 cm breiter, blaubrauner, stark erhabener Geschwulstring.

Auf kleine Dosen A.-T. (½—10 mg) keine Reaktion, erst Tuberkulinmengen von 15—20 mg bedingen mäßigen Temperaturanstieg. Herdreaktionen sind nicht zu verfolgen. Dagegen ergibt sich das auffallende Verhältnis deutlich positiver Wassermann-Reaktion.

*Histologisch* erweisen sich die intrakutan gelagerten wie auch die im Unterhautzellgewebe befindlichen Tumoren als Granulome in verschiedenen Entwicklungs- und Rückbildungsstadien. Die von der Umgebung ziemlich deutlich abgesetzten Herde setzen sich aus Epitheloid- und Rundzellmengen zusammen, zu deren Beständen nur die spärlichen Plasma- und Riesenzellen beisteuern. Die in Dichte, Größe sowie Form vielfach wechselnden Plasmome erfüllen die Lücken des reichlich proliferierenden ortsständigen Bindegewebes, dessen Fasergeflechte von dicht durchlaufenden, erweiterten, größeren Gefäßen und Kapillaren bedacht erscheinen. In die Gleichmäßigkeit der vielfach zu größeren Infiltraten zusammengesetzten Herde bringt die Rarefizierung in einzelnen Strecken insofern Abwechslung, als hier das reichlich gefäßdurchsetzte Grundgewebe nur mehr in perivaskuläre Verteilung von dichteren Zellzügen durchsponnen wird und diese bei mangelhafter Farbstoffaufnahme von der Umgebung heller sich abheben. Andeutungen einer Homogenisierung oder Verkäsung sind nirgends wahrzunehmen. Einschluß azidophiler Keime ist weder in zahlreich durchmusterten Schnittreihen noch im Sediment größerer antiformingelöster Knotenstücke nachzuweisen. Die Gefäße sind in den Wandungen nicht alteriert, die Infiltrate reichlich ihrem Lauf angegliedert. Die elastischen Elemente nur im Gefüge dichtester Zellkomplexe aufgelöst.

Bei völliger struktureller Gleichheit unterscheiden die oberflächlich gelegeneren Knoten von den tiefen sich dadurch, daß ihre umgrenzten Zellherde bis an den Papillarkörper heranreichen und Rundzellschwärme die Papillen, sowie das Epithel durchsetzen, während die tiefkutanen Herde an der mittleren Koriumlage ihre obere Grenze finden. Gemeinsam beiden Bildungen ist ihr Vordringen ins Fettgewebe, wo das typische Bild der Wucheratrophie zustande kommt. Für den Ausgangspunkt des Prozesses von

Digitized by Google

wand- und lichtungsalterierten größeren Gefäßen haben durchmusterte Schnittreihen keine Anhaltspunkte geliefert.

In der Sitzung der Dermatologischen Gesellschaft vom 8. XI. (1917) konnte ich die Kranke neuerdings vorstellen und auf die Veränderungen hinweisen, welche eine inzwischen durchgeführte Arseninjektionskur, sowie ein Röntgenbestrahlungszyklus im Zustandsbild erzielt haben. Als hinzugetretenes, offenbar durch die Bestrahlung bedingtes Phänomen machte sich in verschiedenen Bezirken lammellöse Schilferung der Knoten geltend. Die Armherde waren allenthalben abgeflacht, vielfach zentral eingesunken oder auch mit braunfleckigem Rückstand aufgesaugt. An stark rückgebildeten Plaques erwiesen die livid verfärbten, atrophischen Scheiben sich vielfach von bohnen- bis haselnußgroßen, braunen Knotenresten durchsetzt. Über dem rechten Ellbogen war ein nußgroßes Infiltrat in tiefer subkutaner Lage hinzugetreten, das von blaß violetter, zum Teil angelöteter Decke überkleidet schien. Aus dem Fettgewebe aufsteigende umschriebene Verdichtungsherde von Kirschen- bis Pflaumengröße waren außerdem in der rechten Sitzbacke, sowie an den Oberschenkelbeugen durchzutasten. Knotige Randsegmente hatten sich fernerhin an dem, über handtellerbreiten mächtigen rechtsseitigen Oberschenkelherd erhalten. Der faustgroße Tumor über dem rechten Kniegelenk eingesunken, blaurot, mattschuppend. Die in die Umgebung eingestreuten derben, walnußgroßen Knollen kaum beeinflußt, derb hellrot, zum Teil gelblich verfärbt, lassen auf Druck keine Stippchen vortreten.

Bei bestem Allgemeinbefinden hatte die Kranke 4 kg zugenommen. In neuerlicher Auswertung der Tuberkulintoleranz zeigte sich auf 20 mg A.-T. beulenförmige Stichreaktion ohne Temperaturanstieg und Herderscheinungen. Auf 50 mg A.-T. 38,2°. Der histologischen Untersuchung wurde diesmal ein scheinbar wenig veränderter nußgroßer Knoten von der Innenfläche des linken Oberschenkels unterzogen. Der exzidierte Saum eines Oberschenkelknotens zeigt als Effekt der Behandlung die oberflächlichen Tumoranteile zellarm, wie ausgepinselt, in derbfaseriges Stroma umgewandelt. Die tieferen Anteile zeigen die septierten Epitheloid-, Rund- und Bindegewebszellverbände unverändert.

Die *klinische* Betrachtung dieser, 44 Fälle umfassenden Beobachtungsreihe lehrt zunächst, daß die von *Bazin* gegebene Schilderung des Knotenerythems Skrofulöser in ihrer ursprünglichen Fassung nicht aufrecht zu erhalten ist, sondern in vielfacher Hinsicht einer Ergänzung und Erweiterung bedarf. So ist es zwar richtig — und dies geht ja auch aus dieser Serie wieder hervor —, daß die Ausbrüche hauptsächlich bei Frauen einzusetzen pflegen und meist das jugendliche Alter befallen, doch ist die Zahl der Fälle nicht zu gering zu bewerten, in welchen die knotigen Verdichtungsherde des Unterhautzellgewebes erst in präklimakterischen Altersstufen zur Entwicklung gelangen. Auch melden sich hie und da bei Männern Gewebsläsionen, welche nach Anordnung, Struktur und Verlauf als dem Krankheits-

Digitized by Google

prozeß zugehörig einzuschätzen sind. In unserem Krankenmaterial figurieren von 39 Patientinnen 12, die zur Zeit des ersten Auftretens der entzündlichen Infiltrate das 20. Lebensjahr überschritten hatten. In 8 Fällen setzten die Veränderungen zwischen dem 7. und 20. Lebensjahr ein. Der Rest entfällt auf das 4. und beginnende 5. Jahrzehnt. An der untersten Altersstufe stehen drei Kinder, mit akut einsetzenden Knotenschüben in der typischen Unterschenkellokalisation (Fall 13, 7 Jahr, Fall 10, 8 Jahr, Fall 12, 10 Jahr) an der oberen eine 54 jährige Frau (Fall 23), bei welcher ziemlich unvermittelt auftretende eruptive Elemente außer an den Unterschenkeln auch an den Knien und Beugeflächen der Oberschenkel den Standort hatten. Überdies steuerten auch 2, im Alter von 35 und 37 Jahren stehende Männer mit disperser Knoteneinstreuung zu dem, von der Norm einigermaßen abweichenden Krankheitsbilde bei.

Weiterhin bestätigen die meisten der mitgeteilten Wahrnehmungen die Prädilektion des peripheren Gebietes der unteren Extremitäten für die Haftung der *Bazin*schen Granulome. Die vielfach geltend gemachte, begünstigende Mitwirkung der verlangsamten Zirkulation in diesen distalen Gefäßbezirken scheint zweifellos zu Recht zu bestehen. Die gleichen pathogenetischen Bedingungen dürften auch für die selteneren Knotenaussaaten an den Oberschenkeln und am Gesäß in Frage kommen, die wir in den Fällen: 1, 2, 11, 15, 19, 22, 30, 33, gleichzeitig mit knoten-, platten- und strangförmigen, zum Teil zerfallenden Infiltraten der Unterschenkel einhergehen sahen. Ähnliche Anordnungen, wie auch das Vorkommnis von Herden an anderen Körperregionen sind in der Definition *Bazins* teils nur flüchtig gestreift, teils überhaupt nicht vorgesehen, so daß alle, von der Norm nur einigermaßen abgehenden Lokalisationstypen zur Aufstellung neuer Krankheitsbilder herhalten mußten. Die kombinierte Erscheinung rezidivierender Knotenschübe der Unter- und Oberschenkel, der Schamgegend und des Bauches illustrieren die Fälle: 1 (42 jährige Frau) und 32 (35 jähriger Mann), die hinzutretende Aussaat tiefliegender Erythemknoten an Armen und Schultergürtel die Fälle: 15 (26 jährige Frau), 20 (20 jährige Frau), 26 (20 jähriger Frau), 28 (50 jährige Frau), 30 (39 jährige Frau), 32 (35 jähriger Mann), 34 (30 jährige Frau), 35 (54 jährige Frau). Das einseitige, auf einen Arm beschränkte Auftreten mattvioletter, zum Teil erweichender Knoten war bei einem 18 jährigen Mädchen (Fall 21, Hornhauttrübungen nach Keratitis parenchymatosa, Lymphome des Halses) zu verfolgen (Befund auch histologisch verifiziert).

Digitized by Google

In gewissem Sinne Übergänge zum Skrofuloderma bahnen die Fälle an, in welchen auf Fußsohlen, Handteller und Handrücken übergreifende, schwielig verdichtete Infiltrationsherde zur Ergänzung des Krankheitsbildes beisteuern. Dieser ganz typische Sitz begleitete bei einer 28 jährigen Kranken (Fall 2) rezidivierende Ausbrüche von Subkutanknoten der Beine und des Gesäßes, die mit hyperplastischen Axillarlymphomen, fungöser Tendovaginitis an Händen und Füßen, sowie papulo-nekrotischen Tuberkuliden der Arme und des Gesichtes einhergingen. Handteller- und Fußsohleninfiltrate traten auch zu den Knoteneruptionen der Extremitäten in den Fällen 4 (26 jährige Frau), 15 (26 jährige Frau) und 38 (19 jährige Frau, akneiformes Tuberkulid, flache Sohlenherde) hinzu.

All diese Varianten weichen weder im Aussehen und Verlauf noch, wie wir noch sehen werden, im anatomischen Aufbau und dem biologischen Verhalten derart von den *Bazintypen* ab, daß sie eine Sonderstellung rechtfertigen würden. Der klinisch verfolgbare Grundvorgang ist für alle Erscheinungen in der unmerklichen Entwicklung kleinster Verhärtungen in der Tiefe des subkutanen Fettgewebes gegeben, die durch allmähliche Einbeziehung nachbarlicher Gewebszonen zu kirschen- und pflaumengroßen, deutlich umgrenzbaren, anfänglich von völlig unveränderter, jedoch schon frühzeitig fixierter Haut überkleidet werden. Erst mit der Einbeziehung der Subcutis in den entzündlichen Infiltrationszustand macht sich eine violettrote Verfärbung der korrespondierenden Decke geltend, die bei langem Bestand der Herde einem bräunlichen Kolorit weicht. Die Knoten können zu restloser Aufsaugung gelangen oder es erfolgt ihre teilweise Resorption mit Hinterlassung schwieliger Residuen. Bei Einbeziehung der Haut erfährt diese eine leicht muldenförmige Depression. Die Erweichung und der zentrale, fistulöse Zerfall ist als recht wechselnde Erscheinung einzuschätzen, die im Einzelfalle fast alle Effloreszenzen eines Ausbruches betrifft, bald nur auf einzelne Knoten beschränkt zu bleiben pflegt. Andererseits ist die eigenartige, nur die Zentren der Herde betreffende, langsam vor sich gehende Einschmelzung und das Nachsickern der verflüssigten Gewebsmassen durch lange Zeit ein Merkmal, daß die Trennung von der kolliquativen Tuberkulose ermöglicht. Neben diesen meist vertretenen Grundformen, ist der Serie auch die platten- und strangförmige Einlagerung der aus dem Fettgewebe aufsteigenden Infiltrate und die Kombination dieser mit den mehr umschriebenen, knotigen Herden an den verschiedensten Lokali-



Digitized by Google

sationsstellen (unteres Unterschenkeldrittel, Oberschenkel, Außenfläche der Oberarme) zu entnehmen.

Die bis heute noch nicht allseitig zugestandene Beziehung des Prozesses zur Tuberkulose fand in einem Teil der Beobachtungen klinische Stützen in dem Simultanauftreten mit ausgesprochenen, spezifischen Läsionen. Für einen weiteren Teil der Wahrnehmungen lag die Abhängigkeit der Ausbrüche von vorangegangenen, tuberkulösen Störungen sehr nahe. Doch restiert ein namhafter Bruchteil in der Serie, für welchen weder die Familienanamnese, noch die Vorgeschichte und die genaueste, mit allen diagnostischen Hilfsmitteln vorgenommene Untersuchung, Anhaltspunkte für die spezifische Erkrankung ergab. Am häufigsten schlossen sich die Erythemschübe an hyperplastische Lymphome an (9 Fälle). Spezifische Konjunktival- und Hornhauterkrankungen gingen voraus oder begleiteten den Prozeß bei 4 Kranken. Knochen- und Sehnenscheidenveränderungen waren dreimal zu verfolgen. Aktive Lungenphthise minderen Grades viermal. Von gleichzeitigen Hautveränderungen wären Lichen skrofulosorum (Fall 5), Perniones (Fall 14) und papulonekrotische Tuberkulide (Fall 2, 39) anzuführen.

Die auszugsweise mitgeteilten Fälle des *benignen Miliarlupoids* entsprechen allenthalben dem von *Boeck* ausgewiesenen Schema, mit der Bevorzugung des Gesichtes für die Aussaaten des großknotigen, miliären und diffusen Typus. Immerhin sind mir selbst in der geringen Serie von 5 Fällen 2 untergekommen (4 und 5), die mit Aussparung der Prädilektionsorte, den Ausbruch der Granulome an den Extremitäten und am Stamm aufweisen. Gleichwie wir bei den Beispielen des indurativen Erythems das häufige Simultanauftreten von typischen Erythemknoten der Unterschenkel mit Subkutanknollen an den Armen, an den Oberschenkeln und am Gesäß betonen konnten, so bieten auch die Sarkoide Gelegenheit, die gleichzeitige Erscheinung von charakteristischen, an die oberen Cutisschichten gebundenen, über die Oberfläche vorgewölbten Geschwülsten, mit umschriebenen knotigen Einlagerungen des Unterhautzellgewebes verfolgen zu können (4, 5). Diese als kirschen- bis pflaumengroß tastbaren, vielfach mit der Haut verwachsenen, mäßig derben Granulome, über welchen die Haut bräunlich und violett verfärbt und kaum verschieblich erscheint, lassen sich in keiner Weise von dem tiefliegenden Tumoren des *Bazin*schen Erythems abnormer Haftstellen trennen. Und auch im histologischen Gefüge ergibt sich, wie wir das noch streifen wollen, die weitestgehende Übereinstimmung. Für die

Digitized by Google

Identität des subkutanen Sarkoids *Darier-Roussy* mit der *Bazin*schen Aussaat habe ich zu wiederholten Malen Belege angeführt, und bemühte mich die klinisch-morphologische Gleichstellung an der Hand beweiskräftiger Exempel darzulegen (Wien. med. Woch. 1913). Das subkutane Sarkoid bildet die Mittelform, die auf der einen Seite in klinisch-anatomischer Identität, die am Rumpf lokalisierte Erscheinung des Erythema induratum im engeren Sinne darstellt, andererseits den Beweis erbringt, daß die auslösenden Faktoren des benignen Miliärlupoids gleichfalls zu Reaktionsbildungen vom anatomischen Charakter der subkutanen Granulationsgeschwulst Anlaß bieten können. Warum die Noxen einmal in den Gefäßbahnen der Subcutis und deren Umgebung die herdförmige Zellproliferation anregen, dann wieder durch ihr Vordringen bis in die Schichten der oberflächlichen Cutangeflechte die Aussaat der vielfach symmetrisch auftretenden bräunlich-roten, kantig durchscheinenden, weichen, von erweiterten Gefäßen durchsetzten Lupoidherde bedingen, entzieht sich vorläufig der Beurteilung. Diese Charaktere mit den dazu gehörigen einrahmenden, gelbpigmentierten Randzonen und der Einsprengung graugelblicher Stippchen würden sicher nicht vermuten lassen, daß ihre Eigenart unter dem Mikroskop, von der stärkeren Vaskularisation abgesehen, in keiner Weise zum Ausdruck kommt.

Von den sonst noch geltend gemachten Teilerscheinungen des Krankheitsbildes war die Hyperplasie der Lymphdrüsen nicht stärker ausgeprägt als bei unkomplizirten Erythemformen.

Auch die oft betonte auffällige Initialstörung der Nasenschleimhaut, welche *Boeck* in einem namhaften Bruchteil der Lupoidfälle als einleitende Veränderung — gleichsam als Primäraffekt — beobachten konnte, ist in meinem Material nicht zu verzeichnen gewesen. Ansonsten muß sowohl der großknotigen, als auch deren Kombination mit der diffus infiltrierenden Form ein so außergewöhnlich typisches Aussehen (Fall 1, 2, 3, 5) zugebilligt werden, daß dem Kenner der klinischen Züge kaum Zweifel über die Zugehörigkeit aufkommen werden. Wie schwierig die Unterscheidung zwischen benignem Miliärlupoid, Syphilis und Lepra mitunter im Einzelfalle werden kann, ist zur Genüge literarisch belegt. Daß in den makroskopischen Äußerungen des Erythema induratum kaum Züge enthalten sind, welche in der Erscheinung des kutanen Sarkoids wiederkehren, haben die angeführten Exempel neuerdings gezeigt. Wenn aber *Boeck* und mit ihm auch andere Beobachter die strukturelle Eigenheit des Sarkoids zum Stützpunkt nehmen und diese für genügend kennzeichnend erachten, um mit



Digitized by Google

Sicherheit vom Erythem die Trennung durchführen zu können, so zeigt die Untersuchungsreihe, daß man bei Verallgemeinerung dieser These doch sich gewisse Reserve auferlegen muß.

Die *anatomischen* Einzelheiten der durchmusterten Erythemknoten wechseln bei sonst völliger klinischer und Verlaufsgleichheit in solchen Abständen ab, daß ihnen bald ein typisch tuberkulöser Bau der Einlagerungen entspricht (Fig. 6), bald sieht

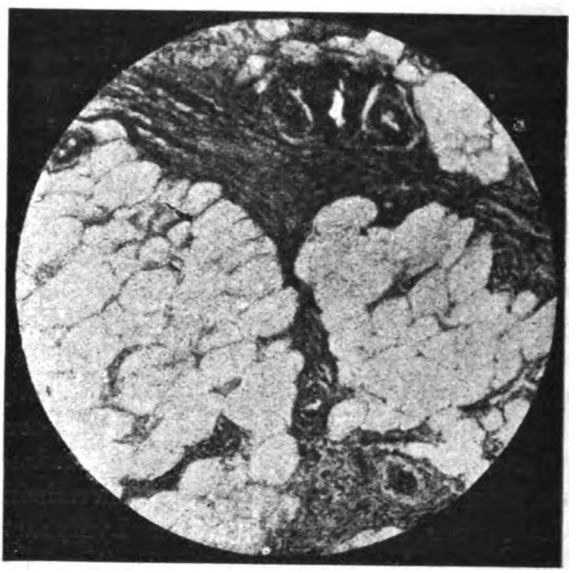

Fig. 6.

man wieder Strukturformen auftauchen, die mit keinem Zeichen an spezifische Veränderungen erinnern (Fig. 7). Bei genügend tief ausgehobenen Herden sind stets die Blutbahnen des subkutanen Fettgewebes, und zwar zumeist die Venen, als Ausgangspunkt der Granulome anzusprechen, die bei nicht zu weit fortgeschrittenem Prozeß in wandinfiltriertem, embolischem Zustand anzutreffen sind (Fig. 8). Bei überwuchernden Infiltraten gehen die Gefäße in den Zellkomplexen auf und heben sich nur durch konzentrische Elastinkonturen ab (Fig. 9). In homogenisierten Strecken geben Gefäße höherer Ordnung die nekrotischen Zentren ab, um welche sich die weiteren Infiltratschalen schichten. Ein bei keiner Variante fehlendes Symptom stellt die entzündliche Infiltration des Fettgewebes dar, welche bald in streifenförmiger Anordnung, Bindegewebssepten folgend, die oberflächlichen Fettläppchen durchsetzt, bald durch intensive Ausbreitung die Fett-

Digitized by Google

struktur ersetzt und an rundlichen sowie ovalen Lücken seinen Standort der konsumierten Fettzellen erkennen läßt (Fig. 7).

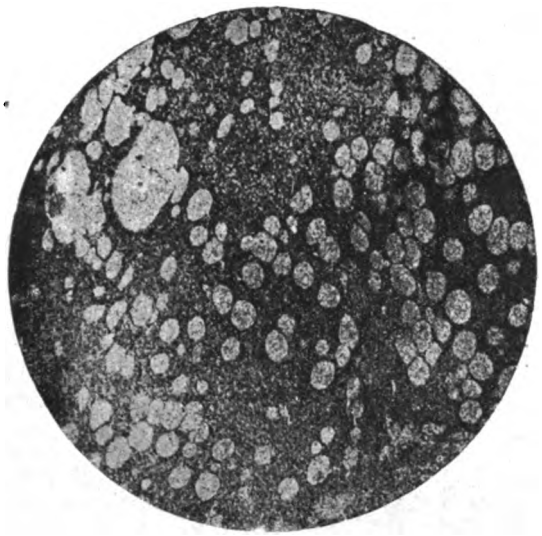

Fig. 7.

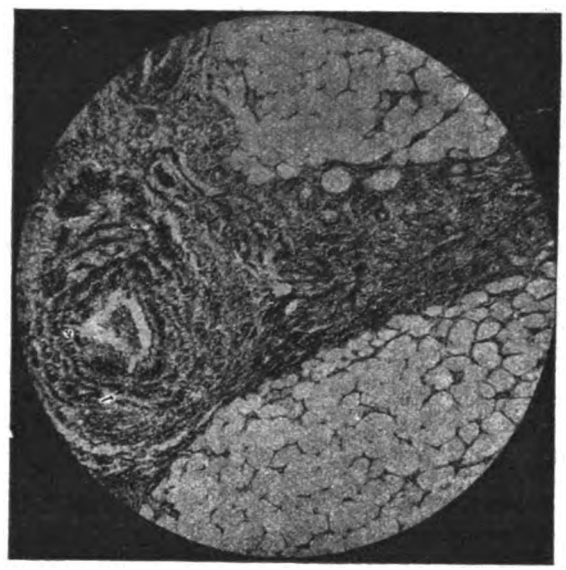

Fig. 8.

Von der Zone der Wucheratrophie sind die Veränderungen meist längs infiltrierter Gefäße in die tiefe Coriumschicht zu verfolgen (Fig. 8), woselbst die herdförmigen und diffusen Plasmome das

Digitized by Google

collagene Geflecht verdrängen, durchsetzen oder teilweise auch zur Auflösung bringen. In Herden von tuberkuloidem Charakter sind die elastischen Fibrillen im nekrotischem Fokalanteil zugrunde gegangen (Fig. 8), in den Randzonen als fragmentierte und zusammengeballte parallel geordnete oder radiär gestellte Fibrillen erhalten. Bemerkenswert erscheint, daß ich in der skizzierten großen Reihe von Vertretern des *Bazin*schen Erythems der reinen

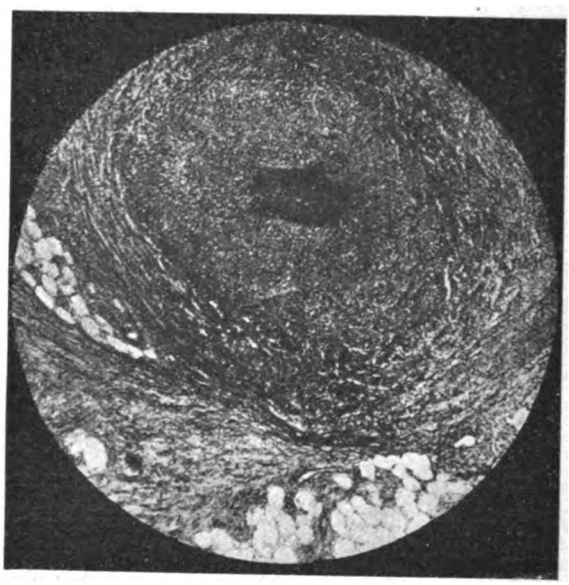

Fig. 9.

Struktur des reaktionslosen Epitheloidzelltuberkels niemals begegnet bin. Stets reichen die Rundzellschwärme in die Epitheloidzellverbände und über diese hinaus in die homogenisierten Zentren hinein und dienen den umschriebeneren Herden als weit ausladende Mantelschichten. Sieht man von den in der Tiefe gelagerten Fettriesenzellen ab, so sind typische Riesenformen doch meist nur in den tuberkuloiden Strukturen vertreten (Fig. 10). Hier mit allen ihnen zugehörenden Attributen ausgestattet. Als Zeichen des entzündlichen Proliferationszustandes zeigt das Bindegewebe rege Teilungsvorgänge und steuern reich verzweigte Fibroblasten und kerndichte Fibrillen zur Bestreitung des Stromas bei. Für die hämatogene Entstehung der Aussaaten sprechen die angedeuteten, durchwegs verfolgbaren Beziehungen der Herde zu den kleinen Hautvenen und deren Sammelbahnen in der Subcutis. Die embolischen Vorgänge spielen sich zumeist schon in den Stäm-

Digitized by Google

men der Subcutis ab, wo die exudativen und proliferativen Vorgänge sich in bekannter Weise abspielen. Die Aufeinanderfolge

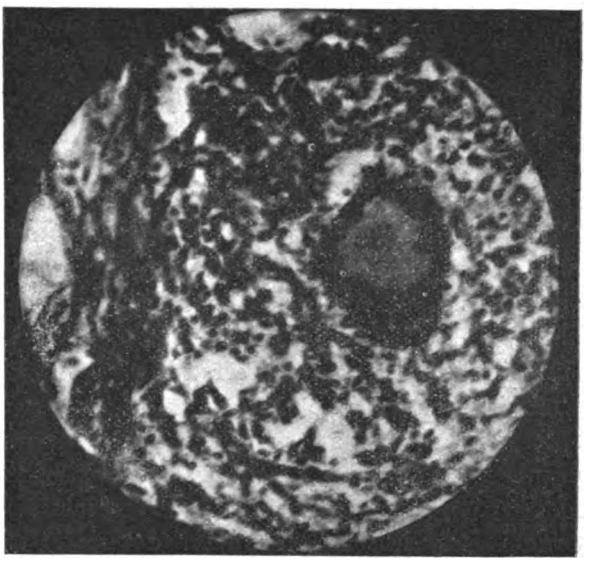

Fig. 10.

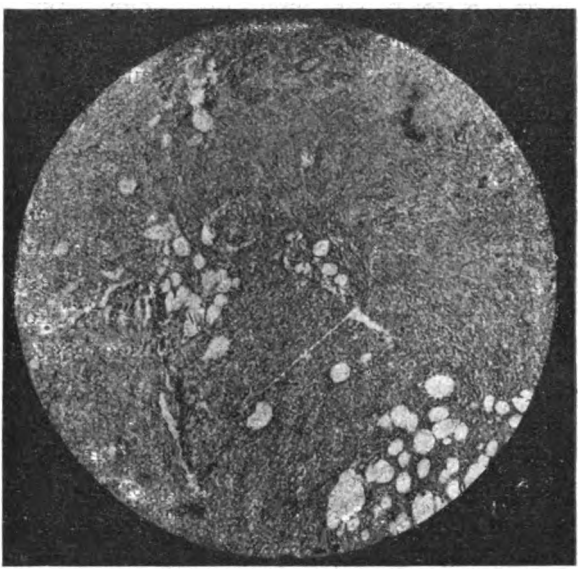

Fig. 11

von Embolie, Entzündung und Granulombildung ist an beginnenden Erythemefflorescenzen am deutlichsten zu verfolgen (Fig. 11).

Digitized by Google

Daß die Reaktionserscheinungen nicht immer bis zur Nekrose gedeihen, ist in der untersuchten Serie häufig festzustellen gewesen. Für die herdförmige Begrenzung und den Zerfall der Granulome scheint weniger die Keiminvasion, als das Terrain bestimmend zu sein. In einem verhältnismäßig großem Bruchteil der Beobachtungen war der Knotenausbruch zu sonstigen notorisch tuberkulösen Störungen hinzugetreten, so daß ein spezifisch reaktionsfähiger Boden gegeben war, auf welchem die eingeschwemmten Bazillen auf die Dauer sich nicht behaupten konnten. Die rasche Keimzerstörung ging mit der entzündlichen Zellstauung einher. Die durch Bakteriolysine bedingte Immunität reguliert die Beschaffenheit der embolischen Herde, die unter geeigneten Verhältnissen sich rückbilden, nekrotisch werden oder zerfallen. Die rasche Keimauflösung im umgestimmten Terrain mag es auch bedingt haben, daß mir in keinem Falle der Bazillennachweis gelang und auch das Tierexperiment fast stets negativ ausfiel. In den seltenen Fällen, wo Tuberkelbazillen mikroskopisch oder tierkulturell in Erythemprodukten festgestellt wurden (Fall 2), dürften kaum vorher bestandene spezifische Störungen den zur Bakteriolyse erforderlichen Immunitätsgrad gezeitigt haben.

Stellt man nun das histologische Bild des *Boeck*schen Sarkoids neben die Reaktionsformen des indurativen Granuloms, so sieht man im ersteren, häufiger als es zugestanden wird, alle Züge wiederkehren, welche für die indurativen Formen ermittelt werden konnten. Es wechseln beim Miliärlupoid ebenso tuberkuloidgebaute Herdeinlagerungen in den tieferen Cutislagen in solitärer und gruppierter Anordnung (Fall 2—4) mit Veränderungen ab, die von banalen diffusen, entzündlichen Infiltraten ungeklärter Abkunft kaum verschieden sind. Ich habe im Gegensatz zu *Boecks* wiederholter Betonung der entzündungsfreien Beschaffenheit der miliären Sarkoidknötchen, gerade in den klinisch am deutlichsten ausgeprägten Beobachtungen (1, 5), im anatomischen Substrat die Rundzellinfiltration derart in den Vordergrund treten sehen, daß die isolierte Herdanordnung der epitheloiden Elemente streckenweise ganz verdeckt erschien und von der deutlichen Septierung der Granulome abgesehen, nichts an die Zeichen des Tuberkelbaues erinnerte. Hier wie dort macht sich die besondere Neigung zur infiltrativen Einbeziehung des Fettgewebes geltend, die beim Sarkoid haargenau so sich abspielt wie beim indurativen Erythem. Es deckt sich ferner in getreuer Übereinstimmung die wechselnd, bald konzentrische, bald radiäre oder ganz unregelmäßige Kernstellung

Digitized by Google

der zelligen Elemente, zu derem Gefüge rege wuchernde Fibroblasten und kernarme ältere Formen reichlich beisteuern. Eine Abweichung der klein- und großknotigen Sarkoidform von *Bazin* habe ich nur in der mangelnden Neigung zu zentralem Zerfall und Nekrose verfolgen können. Ein Umstand, der auch in anderen Feststellungen des öfteren vermerkt erscheint und wohl weniger mit den biologischen Verhältnissen des zugrunde liegenden Virus, als mit der Disposition des Organismus zusammenhängen dürfte. Daß die Erreger mit Bestimmtheit im Gebiete der Tuberkelbazillen zu suchen sei, ist aus den wenigen von mir untersuchten Fällen nicht deutlich hervorgegangen, als aus den Recherchen von *Boeck* und anderen Beobachtern. Tuberkelbazillen in den Schnitten oder typische acidophile Stäbchen im Antiforminsediment habe ich nicht auffinden können, auch keine granuläre Formen. Aus dieser negativen Feststellung ergibt sich eine weitere Annäherung an das Erythem, in dessen vielfach durchmusterten Aussaaten, wie erwähnt, niemals ein einwandfreier Bazillennachweis zu erbringen war. Mit dem Tierexperiment war es mir ähnlich ergangen. Die Verimpfung des Sarkoidgewebes hat eigentlich nur in dem Falle Kyrles Schlüsse auf die Art des Ausgangsmateriales gestattet. Die von *Boeck* mit bazillenhaltigem Nasenschleim in einem Falle erzielte Tiertuberkulose kann kaum für die Spezifität der Sarkoide beweiskräftig gelten. Übrigens bezweifelt *Zieler* die Beweiskraft auch des Tierexperiments von *Kyrle*, da keine Identifizierung der im abgesackten Abszeß der Impfstelle gefundenen säurefesten Bazillen stattfand und Angaben über den Bazillengehalt der tuberkulösen Organe fehlen.

Eine Abweichung kommt eigentlich nur in Rückbildungsformen deutlicher zum Ausdruck, indem die typische Nekrose bei der *Boeck*schen Form nicht zu beobachten ist. Regressive Vorgänge des Lupoids mit nachlassender Farbstoffaffinität der atrophisierenden Zellkomplexe in zartem Retikulum ist namentlich an Knotenformen langen Bestandes zu verfolgen (Fall 5) Fig. 12. Doch kommt es, wie vorhin erwähnt, niemals zu solch ausgesprochenem Fokalnekrosen wie der *Bazin*schen Knoten sie oft genug darbietet und wie sie in der vorhin erörterten Untersuchungsreihe zu wiederholten Malen aufzufinden waren. Daß aber die Homogenisierung resp. der Zerfall keineswegs zu den obligaten Eigenschaften des indurierten Erythems zählt, ist schon aus dem ungleichen Verhalten gleichaltriger Knoten verschiedener Standorte zu ermitteln. Während in einem die Zerfallerscheinungen

Digitized by Google

dominieren, gehen im anderen einfache Resorptionsvergänge, mit Hinterlassung schwieliger zellarmer Strukturresiduen vor sich.

Fig. 12.

Was die Beziehungen zu den Gefäßen betrifft, so scheinen die Aussaaten des Miliärlupoids eher an das Lymphsystem geknüpft zu sein, wenigstens hat es den Anschein, daß die breiteren perivaskulären Lücken der Anreihung der Zellformationen als Ausgang dienen und auch im Bereiche dichter gestellter Zellherde sieht man die Elemente vielfach um Lymphräume angeordnet. Hierin ist ein gewisser Unterschied dem indurierten Erythem gegenüber gegeben, der, wie aus den meisten meiner Beobachtungen bestätigend hervorgeht, auf den hämatogenen Ursprung der Läsionsformen hinweist, die vorzüglich an embolische Störungen im Bereiche der Venenäste höherer Ordnung gebunden erscheinen. Die vielfach das Erythem in seiner anatomischen Struktur auszeichnende Strangformation mit der streifenförmigen Anordnung der Infiltrate in der Flucht großer Gefäße und diese umgebender Collagenbänder, ist in den histologischen Bildern des Sarkoid kaum anzutreffen.

Doch handelt es sich in all diesen Abweichungen um keine so einschneidende und häufige Züge, daß sie für die Sonderung der Erkrankungsformen nach ihrer anatomischen Grundlage genügen würden. Die Regel ist vielmehr der weitreichende strukturelle Ausgleich für beide Läsionstypen, so daß *Boecks* Behauptung von „dem frappanten, mit keinem sonstigen Gewebsvorgang

Digitized by Google

verwechselbarem mikroskopischen Bild des benignen Miliärlupoids" vielleicht für einzelne seiner Beobachtungen zu Recht bestanden haben mag, keineswegs aber eine Charakteristik des Prozesses an der Hand eindeutiger Unterscheidungsmerkmale festlegt. Ich kann *Lewandowski* nur vollauf beistimmen, wenn er die anatomischen Grenzen zwischen dem Miliärlupoid und dem *Bazin*schen Erythem offen läßt (1915).

Schließlich ergibt sich als weitere gemeinsame Eigenschaft beider Erscheinungsgruppen ihr Verhalten diagnostischen Tuberkulininjektionen gegenüber. Weder für die Spezifität des Knotenerythems, noch für die bazilläre Abkunft der Sarkoidaussaaten waren auf diesem Wege verwertbare Anhaltspunkte zu gewinnen. Einwandfreie Fokalreaktionen lösten probatorische A.-T.-Mengen von 0,1—2,0 mg überhaupt nicht aus, und das gelegentliche Mitklingen vereinzelter Bazischübe mit Erythemhöfen bei hochfebriler Allgemeinreaktion (Fall 8, 15) nach großen Dosen (5 bis 10 mg) war viel eher als Teilerscheinung der allgemeinen Kapillarfüllung, denn als Ausdruck der örtlichen Giftwirkung auszulegen. Ich könnte keinen einzigen Fall namhaft machen, in dem Tuberkulinmengen den Weg zu den Granulomen genommen hätten ohne gleichzeitig febrile Allgemeinerscheinungen zu bedingen. Selbst unter solchen Voraussetzungen waren Herderscheinungen entzündlich-exudativer Natur, wie wir sie beim Aufflackern tuberkulinisierter Lupusherde zu sehen gewohnt sind, stets zu missen. Es decken diese Erfahrungen sich so ziemlich mit Ergebnissen anderer Beobachter. Das Ausbleiben der örtlichen Reaktion bei Erythema indufatum wär in den systematischen Prüfungen von *Jadassohn*, *Zieler*, *Grouven*, *Mucha* u. A. die Regel. Was das benigne Miliärlupoid betrifft, so ist dieses zumeist mit ungenügenden Tuberkulinmengen exploriert worden. Doch auch in den Händen bewährter Kenner, wie *Bering*, *Jadassohn*, *Kyrle*, *Krenn* und *Weidenfeld*, *Zieler*, *Winkler* u. A. hat das Reagens zu keinem verläßlichen diagnostischen Ausschlag geführt. Ja es macht sogar den Eindruck — und ich kann dies an der Hand meines eigenen Materiales nur bestätigen — daß Sarkoidkranke zu einem gewissen Grade gegen Tuberkulin unterempfindlich sind. In den vier Fällen des kutanen Sarkoids und auch bei der mit subkutanen Knoten gepaarten Form (Fall 4), bedurfte es der Einbringung von 8—20 mg A.-T. zur Auslösung mäßig febriler Allgemeinerscheinungen. Ja bei der Kranken mit disseminierter großknotiger Aussaat (Fall 5) stieg die Temperatur erst nach 50 mg A.-T. auf 38,2°. Ähnliches Verhalten stellte *Zieler*

Digitized by Google

in einem Falle *Poehlmanns* fest, dem gleich wie auch *Winkler* 10 mg keine febrile Reaktion gab.

*Boeck* selbst scheint von der Tuberkulinprobe für die ätiologische Aufhellung des Sarkoids wenig erwartet zu haben.

Noch in seiner letzten zusammenfassenden Betrachtung von 14 Eigenbeobachtungen (Arch. f. Derm. 1915) ist die Tuberkulinprüfung nur in einem Fall ausgewiesen (auf 2 mg A.-T. 37,0°). Die spezifische Natur vorausgesetzt, mußte es eigentlich wundernehmen, daß die kutanen Sarkoide bei ihrer Einbettung in gut vaskularisierte Gewebsschichten, ihrem lockeren Gefüge und der nicht zu dichten Abschließung von der Umgebung, selbst auf große Tuberkulinmengen kaum reagieren. Eher verständlich ist das scheinbar refraktäre Verhalten der tiefliegenden, vielfach von Schwielen umgrenzten Knoten des *Bazin*-Erythem. Möglich wäre es für die letztere Haftung, daß in den Herden sich abspielende Reizphasen ohne Oberflächenbeeinflussung ablaufen. Daß mit dem Ausbleiben der örtlichen Reaktion die tuberkulöse Natur der Läsionstypen keineswegs im negativen Sinne entschieden ist, bedarf kaum der Hervorhebung. Sehen wir doch oft genug bei notorischen Bazillosen das Fokalphänomen versagen. In einer sehr genauen Untersuchungsreihe des Kopenhagener Finseninstitut referierte jüngst noch *A. B. Fönß* (Derm. Ztschr. Bd. 24) über 76 mono- und poliregionäre Lupusfälle, von welchen 11 nur fragliche und 7 überhaupt keine Herdreaktion darboten. Selbst von den positiv reagierenden mehrherdigen Aussaaten kamen auch nur ausnahmsweise alle Stellen zum Mitklingen.

## Periodische Literatur.

Zusammengestellt von Dr. *Arthur Alexander* in Charlottenburg.

**A. f. D.** = Archiv für Dermatologie und Syphilis. **B. kl. W.** = Berliner klinische Wochenschrift. **D. m. W.** = Deutsche medizinische Wochenschrift. **D. W.** = Dermatologische Wochenschrift. **M. Kl.** = Medizinische Klinik. **M. m. W.** = Münchener medizinische Wochenschrift. **P. m. W.** = Prager medizinische Wochenschrift. **W. kl. W.** = Wiener klinische Wochenschrift. **W. m. W.** = Wiener medizinische Wochenschrift.

### Syphilis.

*Allgemeine Symptomatologie, Kasuistik.*

*C. Pezzoli:* **Statistisches über Haut- und Geschlechtskrankheiten im Kriege und im Frieden.** W. m. W. 1917. No. 20.

Aus dem Vergleich zwischen den Friedens- und Kriegsjahren ergibt sich für das Ambulatorium des Verf.s folgendes:

Digitized by Google

Absolute Abnahme der Frequenz in den Kriegsjahren,

ein gleiches prozentuales Verhältnis zwischen den Haut- und Geschlechtskrankheiten,

eine relative Abnahme der Lueserkrankungen und eine relative Zunahme der Fälle von Tripper und Ulcus molle-Erkrankungen,

eine merkliche Zunahme der geschlechtskranken Frauen unter dem 20. Lebensjahr,

eine bedeutende Zunahme der parasitären Erkrankungen, insbesondere der Krätze. *L. Pulvermacher*-Berlin.

*Tjaden*-Bremen: **Prostitution und Bevölkerungspolitik.** D. m. W. 1917. No. 36.

Nach eingehender Beleuchtung der verschiedenen Arten der Prostitution kommt *Tj.* zu dem Ergebnis, daß die kasernierte Prostitution, die wenigsten Schattenseiten hat. Die kasernierten Prostituierten selbst haben hierbei das würdigste Dasein; die Gelegenheit, andere junge Mädchen zu verführen, ist relativ gering. Die Verführung durch den Alkohol fällt hierbei fort. Die hygienischen Maßnahmen lassen sich in dieser Form am besten durchführen und überwachen.

Die Animierkneipen sollten völlig, die Bordellbetriebe nach Möglichkeit beseitigt werden. Die Straßenprostituierten erfordern eine dauernde polizeiliche Überwachung, die jedoch in eine möglichst milde Form zu kleiden ist. *F. Hell*-Kiel.

*Hübner*-Elberfeld: **Ärztliche Erfahrungen aus der Beratungsstelle für Geschlechtskranke zu Elberfeld.** M. m. W. 1917. No. 28.

Es wurden 243 Syphilitiker, die in den Jahren 1915/16 im dortigen Krankenhaus behandelt worden waren, zur Nachuntersuchung bestellt. Davon kamen 100, von denen 70 sich in den beiden letzten Jahren infiziert hatten. 6 von ihnen hatten sekundäre Erscheinungen, ohne es zu wissen. 75 pCt. zeigten W.-R. positiv. Die Behandlung hatte folgende Einflüsse gehabt: 33 Kranke hatten eine Kur gemacht, W.-R. in 90 pCt. positiv; 31 hatten 2 Kuren gemacht, W.-R. in 67 pCt. positiv, und 6 waren annähernd genügend behandelt, 33 pCt. von ihnen zeigten W.-R. positiv. *Becker*-Frankfurt a. M.

*v. Notthaft:* **Alkohol und Geschlechtskrankheiten.** A. f. D. Bd. 123. H. 4.

Nachdem Verf. schon 1911 auf Grund einer größeren Statistik das Irrige der landläufigen Auffassung bewiesen hat, daß der Alkohol nicht der Haupterzeuger der Geschlechtskrankheiten und Verderber der geschlechtlichen Integrität sei, tritt er jetzt an der Hand weiteren tabellarisch wiedergegebenen Materials erneut für seinen Standpunkt ein, obgleich auch er die schädlichen Wirkungen des Alkohols und die Berechtigung der Abstinenzbewegung voll anerkennt. *R. Habermann*-Bonn.

*L. Lichtenstein*-Rzeszow: **Beitrag zur Frage der Reinfektion bei Lues.** W. kl. W. 1916. No. 38.

Es handelt sich um einen Fall, bei dem ein Soldat sich nach einmal überstandener Lues bei seiner eigenen von ihm infizierten Ehefrau reinfizierte. Retroinfektion an den eigenen Spirochätenstämmen.

Bei der ersten Infektion des Mannes waren neben einer Schmierkur zwei intravenöse Neosalvarsaninjektionen von je 0,75 gemacht worden. Die Diagnose war aus der Induration eines ursprünglich als Ulcus molle in der

Digitized by Google

Frenularnische gedeuteten Geschwürs gestellt worden. Blutuntersuchung war nicht vorgenommen worden. Vor der Behandlung hatte Pat. seine Frau in Unkenntnis seiner Erkrankung infiziert. Nach 7 Monaten strengster sexueller Abstinenz trat die Reinfektion 6 Wochen p. c. mit einem typischen Primäraffekt auf.

Verf. deutet selbst seine Beobachtungen dahin, daß eine Retroinfektion des geheilten, oder vorsichtiger gesagt, behandelten Individuums durch die ursprünglichen eigenen, bei einem anderen Wirte virulent gebliebenen Spirochätenstämme möglich ist. *L. Pulvermacher*-Berlin.

*R. Müller:* **Reinfektionen und Residualsklerosen. Ein Beitrag zur Frage der Heilbarkeit luetischer Infektionen durch Salvarsan.** A. f. D. Bd. 123. Heft 4.

Verf. führt 24 von ihm seit Kriegsbeginn beobachtete auf Reinfektion verdächtige Fälle an, die er aber meist als Monorezidive deutet, soweit er diese Frage nicht offen läßt. Der Umstand, daß er die Residualsklerosen um so viel häufiger (5 fach) nach primärer als nach sekundärer Lues auftreten sah, führt ihn zu dem Schluß, daß Sekundärfälle durch die von ihm bisher angewandte Therapie (meist nur 1—4 Salvarsaninjektionen und mäßige Hg-Kur) „*nur schwer*" spirochätenfrei gemacht werden können. Von welcher Art und Stärke seine Therapie sein müsse, um auch diese zu heilen, das, meint er, würden ihn weitere Dauerbeobachtungen lehren müssen. (Die Erfahrungen mit der seit 8 Jahren erprobten Abortivbehandlung [*E. Hoffmann, Scholtz* u. A.] werden nicht berücksichtigt.)

*R. Habermann*-Bonn.

*H. Königstein:* **Einige Erfahrungen über venerische Erkrankungen.** W. kl. W. 1917. No. 3.

Differentialdiagnostische Bemerkungen über die Verwechslung tiefgreifender Geschwüre bei Ulcus molle mit maligner Syphilis. Empfehlung der Dauerbäder mit Kalium permanganatum und event. Thermokauter.

*L. Pulvermacher*-Berlin.

*E. Jendrassik*-Budapest: **Allgemeine Betrachtungen über die Syphilis und speziell über die Nervenlues.** D. m. W. 1917. No. 27.

Die Rezidive der Lues treten auf, sobald die erworbene Immunität abgeklungen ist. Hierdurch und durch eine spezielle Organ-Immunität kommt der cyklische Verlauf bei der Lues zustande. Während der Zeit der Latenz sind die Spirochäten offenbar nicht irgendwo eingekapselt, sondern vegetieren wahrscheinlich in einem der Gewebesäfte. Die positive W.-R. ist als Zeichen eines aktiven luetischen Prozesses zu denken. Eine wirkliche Nervenlues ist nur die Paralysis und Tabes, die einen ähnlich cyklischen Verlauf haben wie die Hautsyphilide. Die übrigen scheinbaren luetischen Nervenaffektionen sind in Wirklichkeit Erkrankungen der Gehirnhäute und Gefäße, die sekundär Nervensymptome verursachen. Eine antiluetische Therapie hat nach Meinung des Verf.s nur in der Zeit des aktiven Rezidivs Sinn, dagegen geben die Kuren während des Intervalls „nicht die geringste Garantie für die Zukunft, nicht den geringsten Gewinn für die Gegenwart". Dieser Ansicht werden wohl nicht alle Syphilidologen zustimmen (der Referent). Wegen des häufigen Rezidivs der Lues an den inneren Organen befürwortet *J.* die Lueskontrolle durch die Internisten.

*F. Hell*-Kiel.

Digitized by Google

*Alexander Pilcz:* **Krieg und progressive Paralyse.** W. kl. W. 1916. No. 25.

Es ließ sich meist erkennen, daß bei Kriegsteilnehmern die progressive Paralyse im Durchschnitt früher zur Entwicklung kommt. Dies gilt nicht nur bezüglich des durchschnittlichen Intervalls. Wenn Paralysen 3 bis 8 Jahre nach der Infektion erfahrungsgemäß als ungewöhnliche Fälle anzusehen sind, gilt dies auch für die Kriegsteilnehmer. Es darf daher die Möglichkeit, daß bei vorangegangener syphilitischer Infektion Kriegsstrapazen den unmittelbaren Anstoß zur Entwicklung der progressiven Paralyse geben können, theoretisch nicht ganz in Abrede gestellt werden. Ein zwingender Beweis dafür ist nach den Erfahrungen von *P.* nicht zu erbringen. *L. Pulvermacher*-Berlin.

*C. Rasch:* **Ein Fall von Fourniers sekundär-syphilitischer Analgesie.** Brit. Journ. of Derm. 1916. Bd. 28. S. 119.

Das von *Fournier* beschriebene Symptom der „Analgesie secondaire", welches gelegentlich — meist bei Frauen — in den Frühstadien der Syphilis zur Beobachtung kommt, besteht in analgetischen Herden, die symmetrisch an beiden Handrücken und an den Mammae, zuweilen auch unregelmäßig und unilateral lokalisiert sind. Analgesie und Anästhesie kann auch kombiniert sein, während Thermoanästhesie nur selten festgestellt wird. Sie treten entweder allein oder vereint mit anderen syphilitischen Erscheinungen auf und persistieren während mehreren Monaten in der gleichen Lokalisation. Von hysterischen und funktionellen Analgesien sind sie unterschieden durch ihre symmetrische Anordnung, ihre Prädilektion für die erwähnten Körpergegenden, das nur seltene gleichzeitige Vorhandensein von hyperästhetischen Erscheinungen, sowie von Erscheinungen an den Schleimhäuten.

Bei einer 21 jährigen Patientin mit frischer Lues konnte *R.* die typischen, eben charakterisierten Symptome feststellen, deren diagnostische Bedeutung für vorliegenden Fall darin bestand, daß sie auf das Vorhandensein einer vorher übersehenen Läsion des Zentralnervensystems hinwiesen. *Zwick*-Bern.

*Franz Péter:* **Über die angebliche Verminderung des Rhodangehaltes im Speichel bei Syphilis.** W. kl. W. 1917. No. 19.

Die Untersuchung zeigte, daß der Rhodangehalt des Speichels Syphilitischer entgegen den Angaben anderer Forscher (*Max Joseph* und seiner Schüler *Ascher, Jakob Schmidt*) keine regelmäßige Abnahme, sondern eben solche Schwankungen, wie der gesunder Individuen aufweist. *L. Pulvermacher*-Berlin.

*E. Finger:* **Betrachtungen über Entstehung und Verlauf des syphilitischen Exanthems.** W. kl. W. 1916. No. 25.

Die Eigentümlichkeit der Rezidivexantheme (geringe Zahl, bedeutendere Größe, Gruppen- und Ringform) erklärt sich durch die Annahme des an Ort und Stelle liegen gebliebenen Virus und dessen exzentrischer Wanderung in den Bindegewebs- und Lymphspalten. Die Tatsache, daß ein reichliches erstes Exanthem fast regelmäßig an den Seitenteilen des Stammes, erst später an den Extremitäten, meist den oberen, sich zeigt mit Vorliebe für die Beugeflächen, ist im Sinne einer größeren Empfänglichkeit und geringerer Abwehrenergie dieser Stellen zu deuten. Bei der Lues maligna, deren Effloreszenzen eines fast unbegrenzten exzentrischen Wachstums

Digitized by Google

fähig sind, ist eine Verschiedenheit des Verhaltens der umgebenden Haut zur Zentralpapel in Bezug auf Immunität und Abwehrerscheinungen vorhanden, die bei der Lues maligna versagen. Das kleinmakulös-papulöse oder das papulöse lentikuläre oder nummuläre unbehandelte Syphilid zeigt an gewissen, stets denselben Hautstellen gelegentlich progressive Veränderungen (Nacken- und Halsgegend, Ellenbogen- und Kniegelenksbeugen) im Sinne des exzentrischen Auswachsens. Bei den Rezidiven ist im allgemeinen die Zahl der örtlichen Proliferationsherde geringer, ebenso aber auch der Widerstand in der Umgebung. Sie entstehen aus dem an Ort und Stelle liegen gebliebenen Virus, latent gehalten durch den Gleichgewichtszustand zwischen Virus und örtlicher Abwehr. Die „korymbiformen" Syphilide zeigen eine immune Zone, die dem ausschwärmenden Virus wohl den Durchtritt, aber der zentralen Papel keine exzentrische Ausbreitung gestattet. Diese immune Zone fehlt beim Gummi. Weitere Einzelheiten der sehr inhaltsreichen Arbeit sind im Original nachzulesen. Die Annahme einer direkten parasitiziden Wirkung der Antisyphilitika erscheint *F.* nicht erwiesen, weil es einem echten parasitiziden Mittel gegenüber keinen Locus minoris resistentiae geben würde. Wo die Erkrankung, wie bei der Lues, im Sinne der Ausheilung besonders von territorialen Verhältnissen abhängt, kann die Wirkung dieser Mittel nur eine stimulierende sein, die Heilung aber hängt von den lokalen Verhältnissen und von der Abwehrfähigkeit des Gewebes ab. *L. Pulvermacher*-Berlin.

*Wolff*-Metz: **Über einen nur der Lues eigentümlichen Farbenton der gesamten Hautdecke.** D. W. Bd. 65, 37.

Verf. betont, daß auch außerhalb der luetischen Hautstellen an der gesamten Hautdecke, sobald erst einmal die Initialsklerose einige Zeit unbehandelt geblieben — und danach für die ganze Zeit, die die Lues unbehandelt bleibt —, die Haut eine Nuance annimmt, die man als Terracottafarbe bezeichnen kann. Man sieht diese Farbe z. B. auch an der gesamten Hautdecke bei Müttern, welche ohne eigene Syphilide luetische Früchte tragen resp. geboren haben. Bei früh einsetzender Behandlung schwindet der Ton allmählich, aber ganz normal scheint er nie zu werden. Als Ursache können nur Veränderungen des Blutrots der Gefäße der oberflächlichen und tieferen Hautgefäße in Betracht kommen, aber ob dieselben auf Rechnung des Hämoglobins oder auf Anhäufung von Plasmazellen in den Gefäßwänden kommen, ist zweifelhaft. *Arthur Alexander*-Berlin.

*J. Östreicher*-Berlin: **Ein Versagen der Wassermannschen Reaktion.** D. m. W. 1917. No. 26.

Verf. berichtet über negativen Ausfall der W.-R. bei zwei Fällen von tubero-serpiginösem Syphilid im Gesicht und am Oberschenkel. In beiden Fällen war die Anamnese negativ. Durch Jod-Natrium-Behandlung gehen die Erscheinungen zurück, und nach einer antisyphilitischen Kur waren die Affektionen völlig abgeheilt Verf. erklärt das Versagen der W.-R. in solchen Fällen damit, daß es sich hier um eine leichte Infektion handele, bei der nur eine geringe Menge des Virus in den Körper eindringe, die nicht genüge, im Blute soviel Toxine zu bilden, um die W.-R. positiv zu machen, wohl aber früher oder später Hautaffektionen hervorrufen könne. Wird auch diese Erklärung des Verf.s keine allgemeine Zustimmung finden, so muß

Digitized by Google

man sich doch der Ansicht *Östreichers* anschließen, daß das klinische Bild in allererster Linie Beachtung und Bewertung verdient. (Ref.)

*F. Hell*-Kiel.

*Noehte*-Halle: **Über Stimmgabelprüfung, ein diagnostisches Hilfsmittel für die Erkennung viszeraler Lues.** D. m. W. 1917. No. 39.

*N.* hat gefunden, daß die isolierte Verkürzung der Kopfknochenleitung ohne andere Gehörschädigungen, geprüft mit Stimmgabel A, sich in 62 pCt. Fällen von viszeraler Lues findet. Und zwar sind die doppelseitigen Stimmgabelverkürzungen meist schwerere Fälle als die einseitigen und verbinden sich leichter mit anderen Zeichen von Lues des Zentralnervensystems. Die innere Verwandtschaft dieser Erscheinungen mit den tabischen Symptomen legt den Schluß nahe, daß die isolierte Herabsetzung der Kopfknochenleitung ein Symptom der Tabes dorsalis ist.

*F. Hell*-Kiel.

*Max Herz:* **Über akuten Gelenkrheumatismus und luetische Aortitis.** W. kl. W. 1916. No. 23.

Das Zusammentreffen zweier nicht seltener Krankheiten bei einem Individuum ist möglich. Das häufige Zusammentreffen überschreitet die Grenze bloß statistischer Wahrscheinlichkeit und fordert zu Nachforschungen auf. 6,5 pCt. der von *H.* beobachteten 552 herzkranken Luetiker wiesen in ihrer Anamnese Gelenkrheumatismus auf. Einige Krankengeschichten zeigen die diagnostischen Schwierigkeiten solcher Fälle, in denen man eine Kombination von luetischer Aorteninsuffizienz mit einem Klappenfehler rheumatischer Herkunft annehmen will. 13 Fälle wiesen in der Anamnese akuten Gelenkrheumatismus und Lues auf, wobei der Befund einer Aortitis entsprach. In einem Drittel folgte der Gelenkrheumatismus der syphilitischen Infektion, so daß „der direkte ätiologische Zusammenhang in Erwägung gezogen werden muß". In 6 Fällen wurden am Gefäßsystem keine für Lues charakteristischen Erscheinungen nachgewiesen, während die rheumatische Endocarditis an den Klappen sich durch die charakteristischen Geräusche der Mitralinsuffizienz resp. -stenose charakterisierte. In zwei Fällen beobachtete Verf. eine rheumatische Aortitis, eine Aorteninsuffizienz mit einem rheumatischen Mitralfehler. Erkrankungen der Aorta, besonders Aorteninsuffizienz, die in ihrer Anamnese einen Gelenkrheumatismus aufweisen, schließen die Annahme der an sich immer wahrscheinlichen syphilitischen Entstehung nicht aus, selbst wenn die für die rheumatische Endocarditis charakteristischen Veränderungen an der Mitralklappe nachweisbar sind.

*L. Pulvermacher*-Berlin.

*M. v. Zeißl:* **Bericht der ersten Abteilung für Haut- und Geschlechtskranke des Kaiser-Franz-Joseph-Ambulatoriums und Jubiläumsspitales in Wien.** W. m. W. 1917. No. 26.

Angaben über die während der Jahre 1915 und 1916 an Haut- und Geschlechtskrankheiten im Jubiläumsspital und Ambulatorium behandelten Patienten. Auffallend ist die Abnahme des weichen Schankers (seit 1878). *v. Z.* sah in den Jahren 1915 und 1916 bei Weibern überhaupt kein Ulcus molle. Die Beeinflussung von Psoriasis durch Tuberkulin hält Autor nur dann für möglich, wenn es heftiges Fieber hervorruft. Die Häufigkeit der Skabieskranken wird betont. Heilung erfolgte ambulatorisch fast immer mit Naphtholsalbe (Naphthol 12,00, Sulf. praecipitati 40,00, Saponis



Digitized by Google

viridis Vaselini optimi aa 25,00). Bei Kindern in geringeren Dosen, je ein Drittel in 3 Tagen, am 4. Tage ein Bad. Salbenbehandlungen sind zurzeit durch das nicht genügend gereinigte Vaseline erschwert. Gegen die Gonokkeninfektion wird prophylaktisch Protargolgelatine eingeträufelt, oder Protargolglycerin. Gegen Gonorrhoe wird mit Choleval Gutes erzielt. Innerlich wurden Santosalpillen gegeben (Santalol 0,30, Natr. sal. 0,30, Magn. carb. 0,44 per Pille). Die Vaccinetherapie wurde mit Erfolg in geeigneten Fällen angewendet. Bezüglich der Syphilisbehandlung wurde möglichst Salvarsan gegeben, namentlich Neosalvarsan. Bei frühzeitiger Behandlung gelang es, das Auftreten von Allgemeinerscheinungen zu verhindern. Unter 31 bisher abortiv behandelten Fällen traten 29 mal keine Erscheinungen auf in der Beobachtungszeit von 4—5 Jahren. Bezüglich der *Wassermann*schen Reaktion wird Anwendung auch für die Lumbalflüssigkeit gewünscht. In fast allen Fällen von Paralyse und Tabes wurde positiver Wassermann gefunden. Eine Besserung wurde hier weder durch Quecksilber noch durch Salvarsan noch durch Jod erzielt. Von neuen Jodpräparaten wurde erfolgreich Alival angewendet.

Bezüglich der Ätiologie der Paralyse und der Tabes steht Verf. auf dem Standpunkt, daß, wenn auch der Wassermann positiv ausfällt (besonders der Lumbalflüssigkeit), so doch nicht erwiesen erscheint, daß die Krankheiten einzig und allein durch die Spirochaeta pallida erzeugt werden. Bedeutsamkeit anderer Momente: geistige Anstrengungen, Alkoholmißbrauch, hochgradige Nervenerregungen und endlich das auslösende Moment sind von Bedeutung. Hierfür spricht besonders die Verschlechterung durch die antiluetische Behandlung bei der progressiven Paralyse, während die Injektion von Tuberkulin Stillstand, in vielen Fällen fast Heilung schafft. Unangenehme Nebenwirkungen wurden weder bei Salvarsan noch bei Neosalvarsan gesehen, keinerlei Erscheinungen von Arsenvergiftung. Salvarsan vermag im Gegensatz zur präventiven Quecksilberbehandlung dauernde Heilung zu erzielen. Wenn die ersten Allgemeinerscheinungen der Syphilis durch Salvarsan zum Verschwinden gebracht worden sind, so soll bei positivem Wassermann eine Quecksilber-Jod-Behandlung folgen. Wenn 1—2 Jahre nach der Infektion die *Wassermann*sche Reaktion positiv ist und keine Allgemeinerscheinungen an Haut und Schleimhaut zu beobachten sind, ist es nicht notwendig, noch weiter zu behandeln, da die Erfahrung dafür spricht, daß ein Mensch, der in der Zeit, ehe man Salvarsan und den Wassermann kannte, durch 2 Jahre von Erscheinungen der Syphilis frei bleibt, als gesund betrachtet werden kann. Erst die Zukunft wird entscheiden, ob die positive *Wassermann*sche Reaktion jahrelang nach der Infektion auf das Vorhandensein von Spirochäten zu beziehen ist. Die syphilitisch Kranken wurden kombiniert behandelt, und zwar mit intramuskulären Injektionen von Salvarsan. Wenn nach der ersten Injektion die *Wassermann*sche Reaktion noch positiv blieb, ließ *v. Z.* nach 14 Tagen noch eine zweite folgen, und während der folgenden 14 Tage, damit sich keine Infiltrate bilden können, statt der Hg-Injektionen täglich 4 g graue Salbe einreiben. In diesem Sinne wird abwechselnd mit Quecksilber, Salvarsan und Jodnatrium weiter behandelt, bis der Wassermann negativ ist. 2 Jahre hindurch wird der Kranke wöchentlich einmal untersucht und beim Auftreten eines Rezidivs eine neue Hg-Salvarsan-Kur gegeben. Tritt kein Rezidiv auf, so wird jeden Monat eine Wassermann-Reaktion angestellt,

Digitized by Google

und bleibt er in den ersten 1—2 Jahren negativ, so wird doch zur Vorsicht eine neue Quecksilber-Jod-Salvarsanbehandlung durchgeführt. Ist der Patient 2 Jahre nach der ersten Behandlung ohne Rezidiv geblieben, so hält ihn *v. Z.* für gesund und läßt ihn nur dann eine zweite Kur durchmachen, wenn er heiraten will. Während der Gravidität läßt *v. Z.* von früher luetische Frauen sowie während der Gravidität luetisch gewordene energisch behandeln und erzielte dadurch gesunde Früchte. Hereditär Luetische sollen von der Mutter gestillt werden und während dieser Zeit energisch behandelt werden. Hierbei sah *v. Z.* durch Salvarsan gute Wirkungen. Luetiker müssen solange antiluetisch behandelt werden, wenn sie allgemeine Erscheinungen haben, solange diese bestehen. Besserung von syphilitischen Herzaffektionen und Aortenerkrankungen sah *v. Z.* durch eine spezifische Behandlung nicht. Für Zirkulationsapparatserkrankungen scheint besonders Labilität des Betreffenden mitzusprechen.

*L. Pulvermacher*-Berlin.

*Chable:* **Über die Verlängerung der Unterschenkel bei Syphilis congenita tarda.** Korresp.-Bl. f. Schweizer Ärzte. 1916. No. 24.

Verf. beschreibt zwei diesbezügliche Fälle. Literaturangaben.

*L. Pulvermacher*-Berlin.

*M. Pfaundler*-München: **Zur Organisation der Fürsorge bei kongenitaler Lues im ersten Kindesalter.** M. m. W. 1917. No. 17 u. 18.

Die Grundlagen für die Abwehr der kongenitalen Lues werden in München voraussichtlich verbessert durch die beabsichtigte Neuregelung des Kostkinderwesens und Neuvorschriften über die Bekämpfung übertragbarer Geschlechtskrankheiten. Die erste Aufgabe der Abwehr ist die möglichst frühzeitige Erforschung der kongenitalen Lues. Das beste Mittel hierzu wäre die ständige ärztliche Überwachung (1—2 mal wöchentlich) in den ersten 8—12 Lebenswochen. Wegen der dadurch zu sehr gesteigerten Kosten wird eine nichtärztliche Hilfe nicht zu umgehen sein. Als solche kommen die Hebammen und besondere besoldete Organe öffentlicher Behörden in Betracht. Bei der Überwachung der Kinder empfiehlt es sich, das Material in luesverdächtige und luesunverdächtige zu sichten. Der Verdachtmeldung hat die ärztliche Untersuchung zu folgen. Die Überwachung darf sich aber nicht nur auf die Fürsorgekinder beschränken, sondern soll alle Neugeborenen erfassen. Bei festgestellter kongenitaler Lues erwächst der Fürsorge eine dreifache Aufgabe: 1. Anzeige des Erkrankungsfalles durch den Arzt, 2. Warnung der Umgebung durch den Arzt bezüglich der Ansteckungsgefahr, 3. event. behördliche Anordnung der Behandlung, wobei jedoch zu beachten ist, daß eine zwangsweise Krankenhauseinweisung rechtlich nicht gestützt werden kann. Die Ansteckungsgefahr ist bei der kongenitalen Lues eine geringe, die Resultate der Krankenhausbehandlung sind nicht besser als die der ambulanten Kuren. Die konsequent durchgeführte chronisch-intermittierende Behandlung kann stattfinden a) in der Familie (Achtsamkeit, Verständnis, Wohlstand), b) in besonders geeigneten Kostorten, c) in privaten oder öffentlichen Ambulatorien, d) in geeigneter Anstalt, wobei wegen der Gefahr des Hospitalismus der kongenital luetischen Säuglinge der eigentliche Spitalsaufenthalt möglichst kurz zu bemessen wäre und während der behandlungsfreien Zeit die Unterbringung der Kinder in besonderen Pflegestätten etwa nach dem Muster



Digitized by Google

der Welanderheime anzustreben ist. In diesen letzteren Heimen verbringen die kongenital-luetischen Kinder die 3—4 ersten Lebensjahre.

*Becker*-Frankfurt a. M.

*Werther*-Dresden: **Die Kontagiosität der kongenitalen Lues.** M. m. W. 1918. No. 3.

Mitteilung von 10 sehr interessanten Fällen, in denen sich die Übertragung der Lues vom kongenital erkrankten Kind auf die Umgebung, meist Pflegepersonal, nachweisen ließ. *Becker*-Frankfurt a. M.

*Therapie.*

*A. Menzer*-Bochum: **Zur Bekämpfung der Geschlechtskrankheiten.** D. m. W. 1917. No. 29.

*M.* führt gegen *Reiter* einen ausführlichen Prioritätsstreit über die diagnostische Einspritzung von Gonokokkenvaccine. Er verwirft die Gonorrhoebehandlung, welche den Ausfluß rasch zu unterdrücken sucht, ohne tatsächlich alle Gonokokken zu töten. Seine Therapie ist: Bettruhe, Diät, heiße Sitzbäder und *Janet*sche Spülungen. Dabei versiegt der Ausfluß nur langsam, aber die Kranken sind dann restlos geheilt. Bei der Lues wendet *M.* neben der Neosalvarsanbehandlung (Gesamtmenge 3—4 g) und mäßigen Dosen von Jod-Natrium physikalische Heilmethoden (zweimal wöchentlich Heißluft- oder elektrische Schwitzbäder) an. *M.* gibt anscheinend kein Quecksilber. Er hebt hervor, daß er über Dauererfolge naturgemäß Mitteilungen nicht machen könne. *F. Hell*-Kiel.

*R. Doerr:* **Die Salubritätskommissionen.** W. kl. W. 1917. No. 25.

Im Verlauf seines Vortrages kommt Verf. auch auf die Bekämpfung der venerischen Infektionen zu sprechen. Dank der sorgfältig durchgeführten Maßnahmen sind die Zugangsziffern an Geschlechtskrankheiten heute bei der Armee im Felde prozentual nur mehr ein Drittel der entsprechenden Zahlen des Hinterlandes, obowohl die Armeestatistik die im Hinterlande erworbenen, aber im Armeebereiche spitalsbedürftig werdenden Infektionen mitzählt, und obwohl infolge ungenauer Rapporte derzeit nicht nur die frischen Ansteckungen, sondern auch die Rezidive eingerechnet werden müssen, was das Bild ungünstiger gestaltet. Nicht bei der Zivilbevölkerung, sondern bei der Armee muß der Hebel angesetzt werden, um der sozialen Bedeutung des Problems gerecht zu werden.

*L. Pulvermacher*-Berlin.

## Personalien.

Professor *Erich Hoffmann* in *Bonn* ist zum *ordentlichen* Professor ernannt worden. Damit ist ein Ziel erreicht, das seinem Vorgänger *Doutrelepont* trotz seiner hervorragenden Verdienste versagt geblieben war. Möge nunmehr für das in seiner allgemeinen und volksgesundheitlichen Bedeutung noch immer unterschätzte Fach der Dermatologie die Gleichstellung mit der Augenheilkunde und den andern großen Spezialfächern bald folgen. In diesem Sinne zu wirken, ist als die vornehmste Aufgabe der Fachordinarii, wie sie jetzt in Berlin, Breslau, Frankfurt und Bonn vorhanden sind, anzusehen, besonders seitdem in Österreich und in der Schweiz auch jüngere Fachvertreter ordentliche Professoren geworden sind. Vivant sequentes et sequantur omnes!

Digitized by Google

## Originalarbeiten.

### VI.

(Aus dem Festungslazarett Kiel-Ravensberg. [Chefarzt: Marine-Oberstabsarzt Dr. *Gennerich*].)

# Weitere Beiträge zur Reinfectio syphilitica.

Von

Mar.-Ob.-St.-A. Dr. GENNERICH und Mar.-St.-A. Dr. ZIMMERN.

In einer Arbeit über Sklerosenbildung bei salvarsanbehandelten Syphilitikern (Reinfectio? Sclerosis ex residuo? Derm. Ztschr., Bd. 23, H. 7) kommt *R. Müller* zu der Schlußfolgerung, daß man mit der Beurteilung von Reinfektionen sehr vorsichtig sein müsse, eine Annahme, der man nur beipflichten kann und der auch *Altmann* Ausdruck gibt, wenn er auf die Notwendigkeit einer strengeren Kritik bei der Diagnose Reinfectio hinweist, aber auch vor dem Gegenteil warnt, nun jeden Fall von Reinfectio als Superinfektion oder Solitärsekundäraffekt zu deuten.

Es sei dies ebenso willkürlich wie die Diagnose Reinfektion bei einer großen Anzahl zu kurz und ungenügend behandelter Fälle der neueren Literatur, wo das Vorliegen von Rezidiven viel wahrscheinlicher ist.

*Altmann* meint dann weiter: „Und dann warum auf einmal diese Häufung von Superinfektionen und Solitärsekundäraffekten in der Salvarsanzeit? Und gerade bei den Autoren, bei denen infolge einer besonders energischen Behandlung die Heilung der Syphilis am wahrscheinlichsten ist?“

Dies berührt unserer Ansicht nach den springenden Punkt bei unserer Auseinandersetzung mit der *Finger*schen Klinik. Die Fälle des Kieler Marinematerials und der Wiener Klinik sind in keiner Weise in Parallele zu setzen, da das Behandlungsmaß ein so grundverschiedenes ist.

Daß eventuell auch nach einer nach unseren Ansichten absolut ungenügenden Behandlung Reinfektionen auftreten können, soll keineswegs bestritten werden, z. B. halten wir in *Müllers* Fall 17



Digitized by Google

das Vorliegen einer Reinfektion für möglich, wenn auch die Dosis 2 mal 0,5 Salvarsan intravenös und 6 Hg *reichlich wenig* ist, aber immerhin ausnahmsweise vielleicht gerade noch genügen kann, bei einem frühprimären Fall nicht nur die Generalisation des Virus zu verhindern, sondern ihn auch der Abortivheilung zuzuführen.

In allen anderen Fällen kommt eine Reinfectio nicht in Frage, sondern es handelt sich um Reinduratio oder chancriforme Papel mit nachfolgender Generalisation oder um klinische Rezidive.

Es ist doch völlig ausgeschlossen, daß z. B. im Falle 26, wo am 5. XI. 10 noch Spirochäten nachgewiesen werden und die Sklerose dann spontan überhäutet, die Lues ohne eine weitere Behandlung ausgeheilt sein soll.

*Müllers* „Reinfektionen" sind, wie ja auch seine Anführungsstriche zeigen sollen, Infektionen des Körpers ex residuo in der alten Narbe, die unter dem Bilde einer Neuinfektion, bzw. einer rechten Infektion verlaufen, eine Feststellung, die bei seinen Fällen völlig berechtigt ist und von uns auch in keiner Weise bestritten werden soll. Daß es zu diesen Residuen kommt, daß in loco des alten Affekts noch Spirochätennester liegen geblieben sind, ist bei der geringen Dosierung, bei der das Salvarsan gar nicht bis an die letzten Spirochäten vordringen kann, bzw. bei einer nicht erfolgten oder nicht möglichen Exzision des Schankers ganz erklärlich. Daß eine in unserem Sinne genügende Behandlung die Spirochäten in der Sklerose zu erreichen und zu vernichten imstande ist, zeigen u. a. die Untersuchungen von *Habermann* (Derm. Ztschr., 1915), der in *E. Hoffmanns* Klinik 8 Primäraffekte nach einem durchschnittlichen Behandlungsmaß von 5—6 intravenösen Salvarsaninjektionen zu 0,4 *Altsalvarsan* und einer reichlichen Schmier- oder Spritzkur exzidiert hat und in keinem Falle, weder im Dunkelfeld noch im Schnitt noch im Tierversuch Spirochäten nachweisen konnte. Das Gegenteil zeigen die zwei von *Fischl* (Wien. klin. Woch., 1916) veröffentlichten Fälle, der einen positiven Spirochätenbefund im Dunkelfeld, in Lewaditischnitten und in Tierversuchen nach einer allerdings ganz unzulänglichen *Neosalvarsan*- und Quecksilberbehandlung notwendigerweise erheben mußte.

Ein ähnlicher positiver Befund dürfte wohl bei den meisten *Müller*schen Fällen zu erheben sein und damit finden auch seine zahlreichen Fälle von Reerosio, chancriformer Papel und „Reinfectio" die einfachste Erklärung.

Daß durch eine nach heutigen Ansichten nicht ausreichende Behandlung das Auftreten von Pseudoprimäraffekten und chankriformen Papeln sehr begünstigt wird, zeigen die im Anschluß an

Digitized by Google

*E. Hoffmanns* und *Thalmanns* Arbeiten veröffentlichten 4 Fälle von *Frieboes* (Derm. Ztschr., 1911), bei denen der Pseudoprimäraffekt in 2 Fällen nach Hg-Behandlung im Primärstadium auftrat, und zwar nach 0,76 Calomel bzw. 1,2 Hg. sal., in den beiden anderen Fällen nach je einmal 0,3 Salvarsan intravenös bzw. einer intramuskulären Injektion.

Als Reinduratio anzusprechende Fälle sind in unserem Material nur in ganz verschwindend kleiner Zahl vorgekommen und dies hauptsächlich nur in der ersten Periode der schwächsten Behandlung bzw. bei Fällen, die an anderer Stelle ungenügend oder zu schwach vorbehandelt waren. So. z. B. unser Fall 2 (Schüller) und die beiden folgenden:

**Reinduration I.**

Erste Infektion Ende November 1911. Zugang 26. XII. 1911 Krankenhaus Tetschen a. d. Elbe. P.-A. auf dem äußeren Vorhautblatt, Leistendrüsen, S.-R. nicht angestellt. Keine Allgemeinerscheinungen. Behandlung: Zwei intramuskuläre Salvarsaninjektionen und 6 Asurolspritzen. Sommer 1913 S.-R. —.

Suspekter Verkehr Ende September 1915. Zugang 15. X. 1915. P.-A. auf dem Vorhautblatt in der alten Narbe, Spirochätenbefund +, Leistendrüsen, keine Allgemeinerscheinungen. S.-R. —. Es wird mit Aufnahme der Kur bis zum Positivwerden der S.-R. gewartet. 4. XI. 1915 S.-R. +, allgemeine Drüsenschwellung. S.-R. bleibt bis 2. XII. +, bis 31. XII. fraglich, dann dauernd negativ.

Es ist kurz nach der fraglichen zweiten Infektion ein spirochätenhaltiges Ulcus in der alten Narbe aufgetreten, die negative S.-R. wird nach 4 wöchentlicher Beobachtung, also gut 6 Wochen nach der fraglichen Infektion, positiv und braucht zum Negativwerden unter der sofort einsetzenden Behandlung 8 Wochen, also reichlich lange. Bei der gänzlich ungenügenden Vorbehandlung — außerdem ist das Alter der Lues nicht mehr mit Sicherheit festzustellen — ist eine Reinduration, wenn auch nach 4 Jahren, wahrscheinlicher als eine Reinfektion.

**Reinduration II.**

Infektion Frühjahr 1912. Zugang städtisches Krankenhaus Dresden Juli 1912. P.-A. in der Kranzfurche oben Mitte, Exanthem, S.-R. +.

Behandlung: Juli bis September 1912 5 Salvarsaninjektionen und 14 Kalomelspritzen. Sommer 1913 5 Salvarsaninjektionen und 14 Kalomelspritzen. Provokatorische Salvarsaninjektion und Lumbalpunktion. Negativ 19. IX. 1915 Lazarett Ravensberg. 20. I. 1916 S.-R. —.

Nach suspektem Verkehr Ende Dezember 1916, Zugang Lazarett Libau Anfang Februar 1917. Mitten in der alten weichen, fast markstückgroßen mit Substanzverlust auf die Eichel übergreifenden Narbe erbsengroße Induration mit positivem Spirochätenbefund, Leistendrüsen, S.-R. +, Schmierkur. 24. IV. 1917 S.-R. —.



Digitized by Google

Die beiden Kuren waren bei der sekundären Lues, zumal sie in zu großen Abständen erfolgten, nicht imstande, die letzten Spirochätenreste in dem sehr großen Schanker (Narbe) zu vernichten. Das Infiltrat muß sehr ausgeprägt gewesen sein, so daß auch die Provokation 1915 erfolglos blieb. Der angegebene Verkehr dürfte als mechanischer Auslösungsfaktor in Frage kommen.

Daß in dem *Müller*schen Material eine so große Anzahl Fälle vorkommen, die als Infektionen ex residuo ihre unzweideutige Erklärung finden, braucht nicht weiter wunder zu nehmen, wenn die Klinik noch 1913 und 1914 im Gegensatz zu den meisten anderen Kliniken auf dem Standpunkt steht, eine Syphilis mit einer Kur aus 2—3 Salvarsaninjektionen und einigen Quecksilberspritzer irgendwie beeinflussen zu können.

Nach unseren Erfahrungen, die wohl die meisten Autoren teilen, muß eine derart unzulängliche Behandlung auf die Entwicklung des Virus in der ungünstigsten Weise einwirken und einer schweren Liquorinfektion, dem Auftreten von Meningorezidiven und überhaupt der Nervensyphilis Tür und Tor öffnen.

In den Einleitungssätzen seiner Arbeit sagt *Müller:* Sind die unter dem Bilde einer Neuinfektion auftretenden luetischen Affektionen — wenigstens die der Mehrzahl — als Reinfektionen aufzufassen, dann wird jene Kur als die richtigste zu gelten haben, nach deren Anwendung sie durchschnittlich am häufigsten auftreten, sind jedoch die als Reinfektionen imponierenden Bilder nur Rezidive besonderer Art, dann war jene Anwendungsart bzw. Dosierung des Salvarsans, in deren Gefolge sie sich besonders häufig finden, als nicht völlig genügend zu erachten.

Aus diesen Äußerungen kann man nach Durchsicht des veröffentlichten Wiener und Kieler Materials zwei Schlüsse ziehen:

Daß erstens das *Müller*sche Behandlungsmaß als nicht völlig genügend zu erachten ist, denn alle seine als Reinfektionen imponierenden Bilder sind eben nur Rezidive besonderer Art, mag man sie nun so oder so, als chancriforme Papel, als Reerosio oder als „Reinfectio" bezeichnen. Zweitens, daß unsere um so viel mal energischere Kur, als die richtigste zu gelten hat, da bei uns die unter dem Bilde einer Neuinfektion auftretenden luetischen Affektionen in der großen Mehrzahl als echte Reinfektionen aufzufassen sind unter Zugrundelage der von *Müller* in seinen Schlußsätzen aufgestellten Bedingungen, allerdings mit gewissen Einschränkungen, besonders in Bezug auf den Einwand über denselben Lymphbezirk, ein Punkt, der noch weiter unten zu erörtern sein wird.

Digitized by Google

Und um nun nochmals auf den oben erwähnten springenden Punkt im Unterschied der Resultate beider Kliniken zurückzukommen, muß man, wenn man überhaupt Vergleiche ziehen will, für die Brüche einen Generalnenner haben und dieser dürfte wohl das Behandlungsmaß und die Beobachtungsdauer sein. Solange wir diesen Generalnenner nicht finden, und er dürfte wohl auch nicht so leicht zu finden sein, halten wir, wie gesagt, die ganze Auseinandersetzung über diesen Punkt vorläufig für zwecklos.

Für uns besteht dieser Generalnenner in einer Beobachtungsdauer von 1—8 Jahren an etwa 8000 Einzelfällen, wobei jedes Infektionsalter in vielen Dutzenden von Fällen vertreten ist. — Bei sekundären Fällen haben wir jede besondere Art einer Einzelbeobachtung zur Verfügung, z. B. die Dauer der positiven S.-R. unter der Kur, das Verhalten des Liquors usw., also ein sehr reichliches Material, woran wir das notwendige Behandlungsmaß bis auf die einzelne Salvarsaninjektion genau feststellen können, die einzige Einschränkung liegt in den Rezidiven, auf die wir bei Sekundärfällen im Maximum auf 6 pCt., bei Primärfällen im Maximum auf 0 bis 3 pCt. zu rechnen haben. Natürlich hat sich die Kenntnis des Behandlungsmaßes erst allmählich in den ersten 2—3 Behandlungsjahren heranbilden können. Durch die fortgesetzten klinischen und serologischen Beobachtungen über einwandfrei verlaufene Fälle, wie auch durch die Beobachtungen über die Rezidive bildete sich allmählich die Erfahrung über das den einzelnen Stadien zukommende Behandlungsmaß heraus. Aber gerade dadurch, daß wir gezwungen waren, unsere Rezidive wieder selbst zu behandeln und im Interesse des Dienstes zu besseren Dauerergebnissen zu gelangen, waren wir in der Lage auch alle jene Beobachtungen kennen zu lernen, die *Müller* an seinem geringer behandelten Material gesammelt hat. Alle die Fragen, auf die *Müller* in seiner Arbeit eingeht, haben auch uns auf das Eingehendste beschäftigt und waren auch eigentlich der Hauptanlaß, uns mit den biologischen Verhältnissen der Syphilisinfektion, wie sie uns unter dem verschiedenen Behandlungsmaß entgegentritt, zu befassen.

Noch niemals waren wir in so glücklicher Lage, die Massenverschiebung der Spirochäten im menschlichen Körper so eingehend zu verfolgen, wie bei der Salvarsanbehandlung der frischen Stadien. Sie waren uns die ersten Wegweiser, um in das bisherige Dunkel des Syphilisverlaufes einzudringen, dann bei der weiteren Verfolgung des Problems uns fernerhin ein guter Lehrmeister zum Verständnis des biologischen Syphilisverlaufes in den früher mit

Digitized by Google

Quecksilber oder gar nicht behandelten Fällen und schließlich auch in den älteren Luesstadien, die neuerdings der modernen Therapie teilhaftig geworden waren. Über dieses Thema hat *Gennerich* in Bonn eingehend berichtet[1]). Jedenfalls sind wir der Überzeugung, daß die biologische Auffassung des Luesverlaufes für seine Klärung von allerhöchster Bedeutung ist.

*Müller* sagt, die Reerosionen bzw. Reindurationen treten an der Stelle des ersten Affekts auf, und zwar etwa 6 Wochen nach einer Salvarsaninjektion. Diese Injektion ist wohl imstande, eine anfängliche Heilung zu bewirken, jedoch bleiben Spirochäten in der Narbe liegen und eine Generalisierung des Virus wird solange hintenangehalten, als noch genügend Salvarsan sich im Körper befindet. Erst wenn genügend Salvarsan aus dem Körper eliminiert ist, werden die verschiedenen Keime wieder aggressiv und bewirken eine Neuausbreitung mit entsprechendem (Erstlings)-Exanthem. In den Fällen, wo die Generalisierung längere Zeit unterbleibt, soll das neuauftretende Infiltrat die noch vorhandenen Reste der Spirochäten solange im Schach halten, daß die Epithelisierung eintritt und die Generalisierung des Virus hinausgeschoben wird.

Zu einer derartigen Reerosio, d. h. zu einem Aufbrechen des überhäuteten Schankers mit nachweisbaren Spirochäten sind die Vorbedingungen gegeben, wenn bei einem primären oder sekundären Fall ein Behandlungsmaß angewendet wird, das die sich entwickelnde Allgemeinausbreitung mehr schädigt, als das in dem Primäraffekt enthaltene Virus. Die von dem Schanker ausgehende Allgemeindurchseuchung des Körpers wird gehindert, der Spirochätenstrom wird sozusagen schon an der Quelle abgefangen, durch das geringe bzw. unzureichende Behandlungsmaß gelingt es aber nicht, die Quelle völlig zu verstopfen. Sobald nun die Nachwirkung der Behandlung aufhört, muß bei dieser biologischen Sachlage die wiederkehrende Expansionsneigung des Erregers sich zunächst und in deutlichster Weise an der Quelle, d. h. an den noch im Primäraffekt enthaltenen Spirochäten äußern.

Ist die Behandlung sehr gering gewesen, z. B. eine einzige niedrige Salvarsandosis bei schon positiver oder kurz vor dem Umschlag stehender Serumreaktion, so wird man eine allgemeine Durchseuchung in den wenigsten Fällen aufhalten können, es wird aber auch das Auftreten einer Reerosio sehr unwahrscheinlich sein, da die Vorbedingung, der Expansionsdrang der in loco

[1]) Arbeit erscheint demnächst.

Digitized by Google

resistierenden Spirochäten, nunmehr fehlt. Bestand die Behandlung z. B. aus zwei Injektionen, ja selbst einer in großer Dosis, so waren diese, natürlich entsprechend dem Alter der Infektion, vielleicht gerade noch imstande, zwar die Allgemeindurchseuchung zu verhindern, reichten aber nicht hin, das durch den Wall des Infiltrates geschützte Hauptspirochätennest im Schanker zu erreichen. Wird aber mit 3 und mehr Injektionen und außerdem noch mit dem Messer dem Herd zu Leib gegangen, d. h. wird ein der Lage des Falles entsprechendes ausreichendes Behandlungsmaß angewandt, so ist die Abortivheilung mit Sicherheit zu erreichen und das Auftreten einer Reerosio ist völlig ausgeschlossen.

Daß die Reerosionen fast alle in den ersten zwei Monaten eintreten, ist nach dem eben Gesagten ganz erklärlich. Eine Menge von 0,4 bis 1,0 Salvarsan, wie sie *Müller* in ein bis zwei Dosen gegeben hat, hemmt bzw. verhindert zwar die Allgemeindurchseuchung des Körpers. Das Spirochätennest im Körper aber macht gewissermaßen eine neue Inkubationszeit durch und 4 bis 6 Wochen später ist die Erosion und mit ihr der positive Spirochätenbefund da. Der Rezidivstamm braucht zu seiner Erholung eine dem vorhergegangenen Behandlungsmaß entsprechende Zeit. Keinesfalls kommt im Körper noch kreisendes Salvarsan für die Hemmung der Expansion in Frage, wie *Müller* annimmt. Bei den 5 in Frage kommenden Fällen von Reerosio *Müllers* (1, 2, 3, 24, 25) beträgt das Durchschnittsintervall zwischen erstem und zweitem Affekt 1—2 Monate.

*Müller* hält die Deutung der relativ raschen spontanen Abheilung der Reerosio für schwierig. Reerosio ist ein Monoherd, dessen Erscheinungen in dem Augenblick, wo eine Allgemeindurchseuchung eingetreten ist, naturgemäß zurückgehen müssen. Hier sehen wir einen Vorgang, der mit der spontanen Rückbildung der Neurorezidive in Parallele zu setzen ist.

Ein apoplektiformes Neurorezidiv z. B. tritt nur auf, wenn die Allgemeindurchseuchung hochgradig eingeschränkt ist und daher kein Gegengewicht gegen die virulenter gebliebene meningeale Syphilis mehr bildet. Die hier weniger geschädigten Spirochäten nehmen eine intensivere lokale Entwicklung und führen zu den klinischen Ausfallserscheinungen. Aber wie häufig hat man beobachten können, daß auch ohne eine weitere spezifische Behandlung die lästigen nervösen Allgemeinerscheinungen zurückgingen, nachdem durch die Expansionsneigung der Spirochäten eine zweite Überschwemmung bzw. Allgemeindurchseuchung stattgefunden hat.

Digitized by Google

Die von *Müller* für die Reerosio angeführten biologischen Verhältnisse treffen z. B. auf einen unserer Fälle No. 267 zu.

Infektion Anfang Juni 1911. Zugang 28. VI. 1911. P.-A. Vorhautinnenblatt. Leistendrüsen Spirochäten +. S.-R. —. Behandlung: Bis 31. VII. 1911 3 Salvarsaninjektionen und 3 Kalomelspritzen.

Ab 11. X. 1911 Erosion an der Stelle des ersten P.-A. Spirochäten +. S.-R. —. Leistendrüsen, keine Allgemeinerscheinungen.

13. X. 1911 bis 24. III. 1912 9 Salvarsaninjektionen und 9 Kalomelspritzen.

S.-R. dauernd negativ, zuletzt November 1915.

Hier handelt es sich um eine Lues I, die durch eine kleine Kalomelkur und 3 Salvarsaninjektionen in ihrer Allgemeindurchseuchung beeinträchtigt war, während das angewandte Behandlungsmaß zur Beseitigung der Spirochäten im P.-A. absolut noch nicht ausreichte. Die Folge hiervon mußte sein, daß die im P. A. nun weniger getroffenen Spirochäten zunächst ihre Virulenz wieder betätigten und ein Monorezidiv auslösten, das mit seinem Auftreten nachgelassen hätte, wenn es zu einer Allgemeindurchseuchung gekommen wäre. Die Behandlung setzte aber natürlich rechtzeitig ein, so daß eine Wiederkehr der Allgemeinlues verhindert wurde.

Unter schankriformen Papeln versteht *Müller* Monorezidive von sklerosiformen Charakter, die in der Nähe der ersten Narbe auftreten, aber kein Exanthem nach der für die zweite Inkubation typischen Zeit darbieten. Immerhin konnte in einem Fall (14) ein Exanthem beobachtet werden, aber es trat in einem anderen Zeitintervall auf. Bezüglich der S.-R. ist zu bemerken, daß beim ersten Affekt in der Regel schon der Wassermann positiv oder noch negativ war.

*Müller* faßt die schankriforme Papel nicht als Neuinfektion, sondern als eigenartige Rezidive auf und führt als Beweis an, daß man erstens annehmen müßte, daß bei Primärfällen mit negativer S.-R. mehr endgültige Heilungen festzustellen sein müßten, als bei denen mit positiver S.-R., während tatsächlich gerade das Gegenteil der Fall ist; zweitens, daß in der Mehrzahl der Fälle das Intervall zwischen Abschluß der ersten Behandlung und dem Auftreten der zweiten Affektion weniger als ein Jahr betragen habe.

Diese Ansicht *Müllers* deckt sich völlig mit der unserigen, da in keinem der angeführten Fälle durch die Therapie eine Sterilisierung des Körpers durch die unzulängliche Behandlung erwartet oder erreicht werden konnte und man einem klinischen Rezidiv im ersten Jahre mit Sicherheit entgegensehen durfte. Daß sich dieses klinische Rezidiv innerhalb der entsprechenden Zeit, und

Digitized by Google

zwar gerade als schankriforme Papel bzw. Monorezidiv gezeigt hat, dürfte in der Verhältnissen des einzelnen Falles begründet sein.

Wir halten die chankriforme Papel für möglich, wenn in einem Fall von Frühsyphilis ein Behandlungsmaß zur Anwendung kam, das erfahrungsgemäß zur Sterilisation dieses Stadiums nicht ausreicht. Je weniger es dem notwendigen Behandlungsmaß entspricht, um so eher liegt auch die Möglichkeit vor, daß sich noch Spirochäten in der Haut, dem Hauptausbreitungsgebiet der Frühlues, der Vernichtung entziehen und eine, dem ausgedehnten Rückgang der Allgemeininfektion entsprechende außerordentlich starke, zunächst lokale Entwicklungstendenz aufweisen, wie wir sie in den *Bettmann*schen Riesenpapeln oder in *Hoffmanns* und *Frieboes'* Pseudoprimäraffekten mit einer Lokalisation an der Schulter oder Arm sehen können.

Dem von *Müller* erwähnten anamnestischen Moment, d. h. der Angabe des Patienten über einen der zweiten Affektion zeitlich vorausgegangenen Verkehr zu wenig Wert beizulegen, halten wir nicht für berechtigt. Bei den Fällen mit ungenügender Vorbehandlung wird diesem behaupteten Verkehr sicher nur eine gewisse dynamische Rolle, nur ein gewisses Irritationsmoment zuzuschreiben sein, wenigstens in den Fällen, in denen die chankriforme Papel am Penis auftritt. Bei anderer Lokalisation, z. B. bei den Fällen von *E. Hoffmann*, *Bettmann* und *Friboes* mag eine andere äußere Einwirkung mit gespielt haben und an den entsprechenden Stellen, die als eine Art locus minoris resistentiae aufzufassen sein dürften, die dort in der Haut der Behandlung entgangenen Spirochäten zu klinischen Erscheinungen, in diesen Fällen also zu einem Monorezidiv bzw. einer chankriformen Papel provoziert haben.

Unserem schärferen Behandlungsmaß entsprechend ist daher auch die Zahl von Fällen mit schankriformen Papeln, die wir aufweisen können, eine äußerst geringe, immerhin seien aber einige einschlägige Fälle hier mitgeteilt. Zwei von ihnen sind an anderer Stelle vorbehandelt, der dritte hat aus äußeren Gründen nur eine sehr geringe Behandlung durchgemacht.

**Schankriforme Papel.**

Im Juli 1913 Schanker, Sitz nicht bekannt. In Hamburg in Privatbehandlung, 2 Salvarsaninjektionen und 10 Quecksilberspritzen.

I. Zugang 10. IX. 1914 mit makulösem Exanthem, Papeln am Skrotum, Plaques auf den Tonsillen und Ikterus (Leber vergrößert). S.-R. +, ein Schanker ist nicht festzustellen.

Behandlung: 14. IX. bis 2. XI. 1914 5 Salvarsaninjektionen und



Digitized by Google

14 Kalomelspritzen. S.-R. ab 30. IX. negativ. Im Januar 1915 noch drei Salvarsaninjektionen.

II. Zugang 24. X. 1917 nach einem suspekten Verkehr am 23. IX. 1917 mit zwei indurierten Ulzerationen am Vorhautinnenblatt, geschwollenen Leistendrüsen und positiver S.-R. Liquor regelrecht, S.-R. am 22. XI. +.

**Schankriforme Papel.**

Infektion 23. III. 1914, Zugang Lazarett Kiel 1. V. 1914. P.-A. in der Kranzfurche, Spirochätenbefund +, Leistendrüsen, keine Allgemeinerscheinungen. S.-R. —, beobachtet bis März 1915.

Behandlung: 6 Salvarsaninjektionen.

Im August 1915 nach suspektem Verkehr, Geschwür am Bändchen, das unter Salbenverband heilte. Im November 1915 brach das Geschwür wieder auf, heilte aber angeblich ohne Behandlung.

Zugang 18. II. 1916 mit einem harten überhäuteten P.-A. am Bändchen. Spirochäten nicht festzustellen, Papeln am Skrotum und Plaques auf den Tonsillen. S.-R. +. Trotz der nun sofort einsetzenden Salvarsan-Kalomelkur ist S.-R. am 11. IX. 1916 noch stark positiv, ebenso bei einer Lumbalpunktion am 11. X. 1916 der Liquor.

**Schankriforme Papel.**

I. Infektion Anfang April 1915, Zugang 28. April 1915. P.-A. am Bändchen. Spirochätenbefund +, Leistendrüsen, keine Allgemeinerscheinungen. S.-R. dauernd negativ.

Behandlung: 4 Salvarsaninjektionen und 8 Kalomelspritzen Mai 1915.

II. Infektion 2. XII. 1915, Zugang 24. I. 1916. P.-A. auf der Vorhaut außen oben, Spirochätenbefund +, Leistendrüsen, keine Allgemeinerscheinungen. S.-R. +. Alte Narbe weich. Patient macht dann von Januar bis März eine Kur von 8 Salvarsan und 16 Kalomel. Der unter dieser Behandlung in 3 Wochen negativ gewordene Wassermann ist aber schon im Juli wieder positiv. Neue Kur von 6 Salvarsan und 13 Kalomel. Im März 1917 S.-R. immer noch positiv.

Das hartnäckige Positivbleiben während eines Jahres unter einer so energischen Behandlung spricht dafür, daß das Bild nicht als Reinfektion, sondern als schankriforme Papel aufzufassen ist, wenn es auch zuerst als Reinfectio imponieren konnte.

*Müller* hält es für auffallend und nicht ohne weiteres zu erklären, warum bei den schankriformen Papeln nicht nach der gewohnten Zeit eine sichtbare Generalisation auftritt. Bei 11 seiner Fälle 5—9, 11, 13, 15, 16, 22 I und 25 III, hat die Therapie sofort eingesetzt, womit natürlich die Möglichkeit, eine Generalisation zu beobachten, wegfiel, nur in einem Fall 13 wurde 6 Wochen gewartet.

Bei 4 anderen Fällen ist aber eine Generalisation zutage getreten, bei 2 Fällen bestanden gleichzeitig mit der zweiten Sklerose Sekundärerscheinungen, im Falle 10 zahlreiche lentikuläre Papeln an der Penishaut, im Fall 12 starke nächtliche Kopfschmerzen,

Digitized by Google

die wohl von einem sekundären Prozeß an den Meningen herrühren. In den beiden anderen Fällen kamen die Allgemeinerscheinungen später als üblich zum Ausbruch, nämlich nach 3 ¼ bis 4 Monaten, in Fall 14 in Gestalt eines papulösen Exanthems, bei Fall 22 II in Form lentikulärer Papeln. Daß die gewohnte Zeit hier etwas größer ist, findet darin seine Erklärung, daß bei Fall 14 zwei Salvarsaninjektionen, bei 22 II 10 Hg-Spritzen den Ausbruch der sichtbaren Generalisation verzögerten.

Wir betonen im Gegensatz zu *Müller*, daß wir dem sogenannten Erstlingsexanthem und dem eventuellen Zeitpunkt seines Auftretens keine so große Bedeutung beilegen, da es uns gerade in der Marinepraxis, besonders an Bord, wo man in der Lage ist, seine Patienten nach einem fraglichen Ulcus täglich auf das Auftreten eines Exanthems zu kontrollieren, schon mehrfach vorgekommen ist, daß das erwartete Erstlingsexanthem nicht auftrat und die dann positiv gewordene, mehr oder weniger schwer zu beseitigende S.-R. Art und Alter der Infektion deutlich bewies. Eine Generalisation braucht nicht klinische Erscheinungen aufzuweisen, es genügt eine S.-R. von genügender Härte und Länge unter einer intensiven Kur.

Wir möchten an einem Fall, der zurzeit im Lazarett ist, nochmals unsere Auffassung betonen. In einem Schiffslazarett kommt ein Mann mit einem suspekten Ulcus in Zugang, Spirochäten sind niemals festzustellen, nur Leistendrüsenschwellung; da aus dienstlichen Gründen eine Ausschiffung nicht möglich war, wurde der Mann regelmäßig beobachtet und über Monate hinaus war kein Exanthem festzustellen. S.-R. wurde positiv und blieb es auch unter der nun bei uns erfolgenden Kur außerordentlich lange Zeit. In diesem Fall ist also die Allgemeinspirochätose aufgetreten, hat aber nicht zu Reaktionserscheinungen geführt. Daß sie aber zustande gekommen ist, sehen wir nicht nur an der nun folgenden Behandlung, sondern auch ganz eindeutig daran, daß der reichlichen ubiquitären Ausstreuung der Spirochäten in diesem Stadium entsprechend sich an den Körperöffnungen (Mund und After) Irritationserscheinungen geltend machten (Papeln und Plaques). Wir möchten ganz besonders betonen, daß wir diese Effloreszenzen, denen kein Exanthem voranging, keineswegs als reaktive Erscheinungen geschweige denn als Monorezidive ansprechen, sondern in ihnen lediglich Reizerscheinungen erblicken.

*Müller* sagt, er glaube bezüglich der Fälle *Gennerichs* genau wie bei seinen das Urteil abgeben zu dürfen, es könne sich wohl um Reinfektionen handeln, *der Beweis dafür sei jedoch nicht er-*



Digitized by Google

*bracht.* Er stellt nun *Gennerichs* Resultate zusammen, um sie kritisch zu zergliedern.

Bei unseren bis dahin veröffentlichten Resultaten sind nur die Fälle bis einschließlich März 1913, also bis zum Schluß der 3. Behandlungsperiode berücksichtigt.

Bis 1. III. 1918 haben wir in dem von uns zugänglichen Marinematerial 54 weitere Reinfektionen feststellen können, davon 35 aus eigenem Material, d. h. Fälle, die nach der ersten wie nach der zweiten Infektion in Wik oder Ravensberg behandelt wurden, und 19 Fälle aus dem übrigen Marinematerial, d. h. Leute, die teils nur bei der ersten, teils nur bei der zweiten Infektion von uns behandelt waren, ferner einige, die bei beiden Malen in anderen Marinelazaretten behandelt worden waren, in der Zwischen- oder Folgezeit aber von uns untersucht oder nachbehandelt worden sind.

Wir bringen die neuen 54 Fälle einschließlich der früher veröffentlichten in Form einer Tabelle und anschließend die kurzen Krankengeschichten.

**Reinfektion 18.** (Fall No. 311.)

*I. Infektion* 16 VII. 1911. Zugang 18. VIII. 1911. P.-A. Mitte des oberen inneren Vorhautblattes. Spirochätenbefund +. Leistendrüsen, keine Allgemeinerscheinungen. S.-R. dauernd negativ.

Behandlung: 19. VIII. bis 17. IX. 1911 4 Salvarsaninjektionen und 9 Kalomelspritzen. S.-R. dauernd negativ.

6. XI. 1913: Provokatorische Salvarsaninjektion. S.-R. bleibt —. 11. XI. 1913: Liquorbefund normal.

*II. Infektion* 2. VIII. 1915. Zugang 28. VIII. 1915 Lazarett Wilhelmshaven. P.-A. in der Kranzfurche rechts unten. Spirochätenbefund +, Leistendrüsen, keine Allgemeinerscheinungen. S.-R. —, bleibt auch unter der nun einsetzenden Kur negativ.

Lumbalpunktionnen: 5. XI. 1915 und 1. III. 1916 normaler Befund.

**Reinfektion 19** (Fall No. 472).

*I. Infektion* Weihnachten 1911. Zugang 1. II. 1912. P.-A. am Penisschaft Mitte oben. Spirochätenbefund +, Leistendrüsen, keine Allgemeinerscheinungen. S.-R. —. Behandlung: P.-A. exzidiert, vom 1. II. bis 20. III. 1912 6 Salvarsaninjektionen und 9 Kalomelspritzen. S.-R. dauernd negativ. 8. II. 1913 provokatorische Salvarsaninjektion, S.-R. bleibt negativ. 9. IV. 1913 Lumbalpunktion. Liquor normal.

*II. Infektion* etwa Anfang Februar 1914. Zugang 28. IV. 1914. P.-A. am Vorhautinnenblatt. Spirochätenbefund +. Exanthem. S.-R. +. Am 9. II. 1914 S.-R. negativ. Patient hatte damals das Auftreten eines neuen Schankers verschwiegen. Alte Narbe weich. Liquor am 29. IV. 1914 normal.

**Reinfektion 20** (Fall No. 734).

*I. Infektion* Juli 1912. Zugang 17. X. 1912. P.-A. Penisschaftunterseite. Spirochätenbefund +. S.-R. —. 19. X. 1912 S.-R. +, dann tritt ein makulöses Exanthem auf.

Digitized by Google

| | Behandlungsperiode | | | | | | | | | |
|---|---|---|---|---|---|---|---|---|---|---|
| | I Juli 1910 bis März 1911 | | II März 1911 bis März 1912 | | III März 1912 bis März 1913 | | IV März 1913 bis März 1914 | | V März 1914 bis März 1918 | |
| Behandelte Primärfälle . | 39 | | 73 | | 92 | | 92 | | — | |
| Ohne Rezidiv . . . . | 34 | | 65 | | 89 | | 92 | | — | |
| Davon Reinfektionen . . | 8 | *1, 2, 3, 8, 9,* 17, 29, 48 | 10 | *4, 5, 6, 7, 12, 13,* 18, 31a, 33, 50 | 3 | *15,* 19, 22 | 3 | 24, 25, 26 | 15 | 28, 31b, 36, 41, 42, 43, 56, 60, 62, 63, 64, 65, 67, 69, 70 |
| Diesem Behandlungsmaß entsprechend . . . . | | | 2 | 45, 53 | 6 | 30, 35, 38, 39, 40, 44 | 4 | 51, 52, 55, 66 | 6 | 47, 54, 57, 58, 59, 68 |
| Behandelte Sekundärfälle | | | 77 | | 70 | | 72 | | | |
| Ohne Rezidiv . . . . | | | 67 | | 66 | | 65 | | | |
| Davon Reinfektionen . . | | | 3 | *10, 11, 14* | 3 | 16, 20, 21 | 3 | 23, 37, 49 | 2 | 27, 61 |
| Diesem Behandlungsmaß entsprechend . . . . | | | | | 2 | 34, 46 | 1 | 32 | | |

Digitized by Google

Behandlung: 17. X. 1912 bis 4. I. 1913 10 Salvarsaninjektionen und 16 Kalomelspritzen. 24. IV. bis 7. VI. 1913 5 Salvarsaninjektionen.

Lumbalpunktionen: 22. XI. 1912 und 2. V. 1913. Liquor normal.

*II. Infektion* 20. VI. 1914. Zugang 7. VIII. 1914. P.-A. auf der Eichel und dem Vorhautinnenblatt. Spirochätenbefund +. Leistendrüsen, keine Allgemeinerscheinungen. S.-R. +, wird unter der nun einsetzenden Kur vom 28. VIII. ab negativ.

**Reinfektion 21** (Fall No. 805).

*I. Infektion* etwa Anfang November 1912. Zugang 24. XII. 1912. P.-A. am Penisschaft und auf der Symphysengegend. Spirochätenbefund und S.-R. +, nach einigen Tagen Exanthem. S.-R. ab 25. I. 1913 negativ.

Patient macht bis November 1913 mehrere Kuren, erhält im ganzen 20 Salvarsaninjektionen und 32 Kalomelspritzen. Lumbalpunktionen mit normalem Liquorbefund: 30. XII. 1912, 12. II. 1913, 4. IV. 1913, 24. IX. 1913. Wassermann-Kontrolle vierteljährlich bis 10. VII. 1916 dauernd negativ.

II. *Infektion* 23. VI. 1916. Zugang 3. VIII. 1916. Inneres Vorhautblatt 3 P.-A. Spirochätenbefund +, Leistendrüsen, keine Allgemeinerscheinungen. S.-R. vom 3. VIII. bis 15. VIII. fraglich, dann dauernd negativ.

**Reinfektion 22** (Fall No. 788).

*I. Infektion* Mitte November 1912. Zugang 15. XII. 1912. Je ein P.-A. an der Vorhautfalte rechts und in der Kranzfurche links. Spirochätenbefund +. Leistendrüsen, keine Allgemeinerscheinungen. S.-R. —. Ein P.-A. exzidiert.

Behandlung: 16. XII. 1912 bis 13. I. 1913 6 Salvarsaninjektionen und 15 Kalomelspritzen. 25. II. und 11. III. 1913 je eine Salvarsaninjektion. Liquor: 20. XII. 1912 normal. 29. I. 1914 provokatorische Salvarsaninjektion. S.-R. bleibt negativ. 11. II. 1914. Liquor normal.

*II. Infektion* 27. III. 1914. Zugang 8. IV. 1914. P.-A. auf der Vorhaut links vom Bändchen, ½ cm entfernt von der alten weichen Narbe. Spirochätenbefund +. Ganz geringe Leistendrüsen, keine Allgemeinerscheinungen. S.-R. —, bleibt auch unter der Kur negativ.

Lumbalpunktion 15. IV. und 10. VI. 1914, Liquor normal.

**Reinfektion 23** (Fall No. 967).

*I. Infektion* Mitte Mai 1913. Zugang 10. VIII. 1913. P.-A. Vorhautinnenblatt links. Makulöses Exanthem. S.-R. +.

Behandlung: 10. VIII. 1913 bis Februar 1914 16 Salvarsaninjektionen und 23 Kalomelspritzen.

Lumbalpunktion 13. VIII. und 12. IX. 1913. Liquor normal. Wassermann-Kontrolle vierteljährlich bis 15. V. 1916 immer negativ. 1. VI. 1916 Heiratserlaubnis.

*II. Infektion* 17. VI. 1916. Zugang 24. VII. 1916 im Lazarett Wilhelmshaven. P.-A. in der Kranzfurche. Spirochätenbefund +. Leistendrüsen, S.-R. ?, dann +. Wird unter der Kur schnell negativ.

Digitized by Google

**Reinfektion 24** (Fall No. 981).

*I. Infektion* 28. VI. 1913. Zugang 15. VIII. 1913. P.-A. am Penisschaft Unterseite, Spirochätenbefund +, Leistendrüsen, keine Allgemeinerscheinungen, S.-R. —, vom 20. bis 24. VIII. 1913 +, dann dauernd negativ.

Behandlung: 15. VIII. bis 20. XII. 1913 12 Salvarsaninjektionen und 15 Kalomelspritzen. S.-R. bleibt negativ bis November 1915.

*II. Infektion* etwa Anfang Februar 1916. Zugang 25. IV. 1916 Rostock (Privatbehandlung). P.-A. am Bändchen. Spirochätenbefund +. Exanthem. S.-R. +. Alte Narbe weich.

**Reinfektion 25** (Fall No. 1076).

*I. Infektion* Anfang November 1913. Zugang 25. XI. 1913. 3 P.-A. am Vorhautinnenblatt. Spirochätenbefund +. Leistendrüsen, keine Allgemeinerscheinungen. S.-R. —.

Behandlung: 25. XI. 1913 bis 7. II. 1914 10 Salvarsaninjektionen und 15 Kalomelspritzen.

Lumbalpunktion: 22. XI. 1913, 11. II. 1914, 1. III. 1916 normal. S.-R. bleibt unter dauernder Kontrolle negativ bis 26. IV. 1916.

*II. Infektion* 29. V. 1916. Zugang 12. VII. 1916. P.-A. in der Kranzfurche, Leistendrüsen, keine Allgemeinerscheinungen Spirochätenbefund +, S.-R fraglich bis 17 VII., dann dauernd negativ.

**Reinfektion 26** (Fall No. 1147).

*I. Infektion* Januar 1914. Zugang 14. II. 1914. An der Kranzfurche rechts 3 P.-A. Spirochätenbefund +. Leistendrüsen, keine Allgemeinerscheinungen. S.-R. dauernd negativ. P.-A. exzidiert.

Lumbalpunktion 4. und 25. III. 1914. Liquor normal.

Behandlung: 7 Salvarsaninjektionen und 5 Kalomelspritzen bis 21. III. 1914.

*II. Infektion* Dezember 1915. Zugang 7. I. 1916 Lazarett Libau. P.-A. Kranzfurche links. Spirochätenbefund +. Alte Narbe weich, Leistendrüsen, keine Allgemeinerscheinungen, S.-R. —, 14. I. 1916 S.-R. + unter Behandlung. Lumbalpunktion: Lazarett Ravensberg 3. II. 1916. Liquor normal.

**Reinfektion 27.**

*I. Infektion* März 1914. Zugang Anfang Juni 1914. P.-A. an der Kranzfurche rechts. Exanthem. S.-R. +.

Behandlung: Juni 1914 4 Salvarsaninjektionen und 4 Hg. Salicyl-Spritzen, Oktober 1914 bis Mai 1915 14 Salvarsaninjektionen und 26 Hg Salicylspritzen.

Lumbalpunktion und S. R. 5. XI. 1915 negativ.

*II. Infektion* 6. VI. 1916. Zugang 17. VII. 1916. P.-A. an der Vorhaut links, Spirochätenbefund +, Leistendrüsen, keine Allgemeinerscheinungen. S.-R. —.

**Reinfektion 28** (Fall No. 2941).

*I. Infektion* Ende Mai 1915. Zugang 26. VI. 1915. In der Kranzfurche oben P.-A. Spirochätenbefund +, Leistendrüsen, keine Allgemeinerscheinungen. S.-R. dauernd negativ.

Digitized by Google

Behandlung: 28. VI. bis 22. VII. 4 Salvarsaninjektionen und 15 Kalomelspritzen.

Lumbalpunktion: 17. XI. 1915, Liquor normal.

*II. Infektion* Mitte Mai 1916. Bemerkte Anfang Juni Geschwür. S.-R. 8. VI. 1916 negativ. Zugang erst 29. VI. P.-A. am inneren Vorhautblatt. Spirochätenbefund +. Leistendrüsen, keine Allgemeinerscheinungen. S.-R. vom 29. VI. bis 14. VII. 1916 fraglich, dann dauernd negativ.

**Reinfektion 29** (Fall No. 114).

*I. Infektion* 22. XI. 1910. Zugang 20. XII. 1910. P.-A. Vorhautinnenblatt. Spirochätenbefund +. Leistendrüsen, keine Allgemeinerscheinungen. S.-R. —, 29. XII. 1910 +, dann dauernd negativ.

Behandlung: 21. XII. 1910 bis 14. I. 1911 3 intravenöse und 2 intramuskuläre Salvarsaninjektionen und 7 Kalomelspritzen. Je eine provokatorische Salvarsaninjektion 24. VI. 1911 und 26. II. 1912.

Lumbalpunktion 23. IX. 1912 normal. 24. IX. 1913 S.-R. —.

*II. Infektion* Anfang Oktober 1913. Zugang 11. II. 1914 mit überhäutetem P.-A. auf der Eichel. Spirochätenbefund —, Papeln und Angina specifica. S.-R. +.

Lumbalpunktion 11. II. 1914 normal.

**Reinfektion 30** (Fall No. 2020).

*I. Infektion* 24. II. 1915. Zugang 19. III. 1915 Lazarett Wilhelmshaven. P.-A. in der Kranzfurche rechts. Spirochätenbefund +, Leistendrüsen, keine Allgemeinerscheinungen. S.-R. dauernd negativ.

Behandlung: 19. III. bis 7. V. 1915 6 Salvarsaninjektionen und 14 Kalomelspritzen.

*II. Infektion* 20. VIII. 1915. Zugang 7. X. 1915. P.-A. am inneren Vorhautblatt. Spirochätenbefund +. Leistendrüsen, keine Algemeinerscheinungen. S.-R. —. Vom 11. bis 25. X. S.-R. +, dann dauernd negativ.

Lumbalpunktion: 17. XI. 1915, normaler Liquor.

**Reinfektion 31** (Fall No. 310).

*I. Infektion* Mitte Juli 1911. Zugang 19. VIII. 1911. P.-A. in der Kranzfurche oben rechts. Spirochätenbefund +. Außer Leistendrüsen, keine Allgemeinerscheinungen. S.-R. dauernd —.

Behandlung: 19. VIII. 1911 bis 13. IX. 1911 3 Salvarsaninjektionen und 6 Kalomelspritzen. S.-R. negativ bis zuletzt 22. IX. 1912.

*II. Infektion* 19. X. 1915. Zugang 25. XI. 1915. P.-A. am Bändchen. Spirochätenbefund +. Geringe Leistendrüsen ohne Allgemeinerscheinungen. S.-R. ?, unter der nun folgenden Behandlung ab 8. XII. 1915 negativ, bleibt unter dauernder Kontrolle negativ bis 22. IX. 1916.

*III. Infektion* 18. X. 1917. Zugang 12. XI. 1917. P.-A. am Vorhautinnenblatt links oben. Alte Narben weich. Spirochätenbefund +, geringe Leistendrüsen, keine Allgemeinerscheinungen. S.-R. 13. XI. —, +; 17. XI. —, (+), 24. XI. —. P.-A. exzidiert.

Digitized by Google

**Reinfektion 32** (Fall No. 4115).

*I. Infektion* Oktober 1915. Zugang Anfang Dezember 1915 Lazarett Cuxhaven. P.-A. in der Kranzfurche rechts, Spirochätenbefund +, Exanthem.

Behandlung: 2. XII. 1915 bis 2. II. 1916 Lazarett Cuxhaven 12 Salvarsaninjektionen und 15 Kalomelspritzen. März/April 1916 Lazarett Hamburg: 6 Neosalvarsaninjektionen, 3 Kalomelspritzen, 3 Mercinolspritzen. August/September 1916 Lazarett Cuxhaven: 10 Salvarsaninjektionen und 10 Hg. Sal.-Spritzen.

Lumbalpunktion 8. X. 1916, Liquor normal. S.-R. nach der ersten Kur dauernd negativ.

*II. Infektion* Ende Juni 1917. Zugang 4. VIII. 1917. P.-A. am Vorhautinnenblatt. Alte Narbe weich. Spirochätenbefund +, Leistendrüsen, keine Allgemeinerscheinungen. S.-R. +, wird unter Behandlung ab 11. IX. negativ.

**Reinfektion 33** (Fall No. 2546).

*I. Infektion* April 1915. Zugang 15. V. 1915. P.-A. am Bändchen links, Spirochätenbefund +, Leistendrüsen, keine Allgemeinerscheinungen. S.-R. einmal fraglich, dann negativ.

Behandlung: 15. V. bis Ende Juni 1915 4 Salvarsaninjektionen und 10 Kalomelspritzen.

*II. Infektion* 21. I. 1916. Zugang 26. II. 1916. In der Kranzfurche und auf dem Vorhautinnenblatt oben je ein P.-A. Spirochätenbefund +. Leistendrüsen, keine Allgemeinerscheinungen. S.-R. —, bleibt dauernd negativ.

Lumbalpunktion: 1. III. 1916, Liquor normal.

**Reinfektion 34** (Fall No. 2551).

*I. Infektion* Mai 1912. Zugang Lazarett Tsingtau. P.-A. an der Vorhaut oben außen. Exanthem. S.-R. +.

September 1912 zwei intramuskuläre Salvarsaninjektionen und acht Kalomelspritzen in Tsingtau. Dezember 1913, März 1914 und Juni 1914 je eine Kur, zusammen 18 Salvarsaninjektionen und 22 Kalomelspritzen im Lazarett Wik. S.-R. immer negativ.

*II. Infektion* Dezember 1915. Zugang 10. I. 1916 Lazarett Mürwik. P.-A. auf der Eichel rechts. Spirochätenbefund +, S.-R. fraglich, später dauernd negativ.

Lumbalpunktion: 1. III. 1916, Liquor normal.

**Reinfektion 35** (Fall No. 3045).

*I. Infektion* Mitte November 1912. Zugang Lazarett Wilhelmshaven 1. I. 1913. P.-A. Vorhautinnenblatt an der Kranzfurche. Spirochätenbefund +. Leistendrüsen, keine Allgemeinerscheinungen. S.-R. —.

Behandlung: 8 Salvarsaninjektionen und 8 Kalomelspritzen. Vierteljährliche Wassermannkontrolle dauernd negativ bis August 1916.

*II. Infektion* 10. VII. 1916. Zugang 9. VIII. 1916. P.-A. am Vorhautinnenblatt neben der alten Narbe. Spirochätenbefund +. Leistendrüsen, keine Allgemeinerscheinungen, S.-R. —, bleibt dauernd negativ.

Lumbalpunktion 9. VIII. 1916, Liquor normal.

Digitized by Google

**Reinfektion 36** (Fall No. 2987).

*I. Infektion* 21. V. 1915. Zugang 29. VI. 1915. P.-A. am Penisrücken rechts, Spirochätenbefund +, Leistendrüsen, keine Allgemeinerscheinungen, S. R. —, 1. VII. S. R. ?, dann negativ.

Behandlung: 29. VI. bis 3. VIII. 1915 6 Salvarsaninjektionen, 2 Kalomel und 10 Hg. sal. Spritzen, ab November 1915 an Bord 5 Mercinolspritzen. S. R. stets —, letzte Untersuchung Mai 1916.

*II. Infektion* 28. VI. 1916. Zugang 19. VII. 1916. P. A. Vorhautinnenblatt neben dem Bändchen rechts. Spirochätenbefund +. Alte Narbe weich, Leistendrüse rechts, keine Allgemeinerscheinungen. S.-R. dauernd negativ.

**Reinfektion 37** (Fall No. 2012).

*I. Infektion* Anfang November 1912. Zugang 5. I. 1913. P.-A. in der Kranzfurche rechts neben dem Bändchen, am Penisschaft rechts drei kleine Ulcera, Spirochätenbefund +, Leistendrüsen, Exanthem, S.-R. +.

Behandlung: Vom 5. I. bis 17. VII. 1913 16 Salvarsaninjektionen und 15 Kalomelspritzen. Da Salvarsan schlecht vertragen wird — Cyanose —, nur kleine Dosen 0,1, höchstens 0,2, im ganzen 2.8 g.

Lumbalpunktion: 10. I., 9. IV., 30. VII., 5. XI. 1913. Liquor normal und S.-R. immer negativ.

*II. Infektion* November 1913. Zugang 11. I. 1914. Überhäutete harte Narbe am Bändchen links, Leistendrüsen. S.-R. —. 6. II. 1914 Lumbalpunktion. Liquor normal.

Behandlung setzt ein, 12. II. 1914 Auftreten eines Exanthems, S. R. +, ab 26. II. 1914 dauernd negativ.

**Reinfetion 38.**

*I. Infektion* 2. III. 1914. Zugang 23. III. 1914 Lazarett Sonderburg. Auf der Unter- und Oberseite des Penisschaftes je ein P. A. Spirochätenbefund +, Leistendrüsen, keine Allgemeinerscheinungen. S. R. negativ unter dauernder Kontrolle, letzte 30. VI. 1915.

Behandlung: 6 Salvarsaninjektionen und 12 Kalomelspritzen.

*II. Infektion* 4. IX. 1915. Zugang 4. X. 1915 Lazarett Libau. Auf dem Vorhautaußenblatt oben P. A. Spirochätenbefund +. Leistendrüsen, keine Allgemeinerscheinungen. S. R. nicht angestellt. Behandlung aufgenommen. S. R. 19. X. 1915 +.

**Reinfektion 39.**

*I. Infektion* Anfang März 1914. Zugang 9. IV. 1914 Lazarett Sonderburg. P. A. in der Kranzfurche rechts vom Bändchen. Spirochätenbefund +. Leistendrüsen, keine Allgemeinerscheinungen. S. R. —.

Behandlung: 7 Salvarsaninjektionen und 9 Kalomelspritzen. S. R. bleibt dauernd negativ bis zuletzt 30. VI. 1915.

*II. Infektion* 1. X. 1915. Zugang 13. X. 1915 Lazarett Libau. P. A. auf dem Bändchen, Spirochätenbefund +, alte Narbe weich, Leistendrüsen, keine Allgemeinerscheinungen. Serumreaktion nicht angestellt. Nach dem klinischen Befund und dem weiteren Verlauf — Patient erhielt in Armee-lazaretten in Memel und Insterburg im ganzen 4 Salvarsaninjektionen und Mercinol, S. R. bis Mitte 1917 negativ — ist anzunehmen, daß die S. R. bei der Aufnahme negativ war.

Digitized by Google

**Reinfektion 40.**

*I. Infektion* Ende Juni 1914. Zugang Anfang August Lazarett Wilhelmshaven. Je ein P.-A. am inneren Vorhautblatt rechts und am Bändchen. Spirochätenbefund +, Leistendrüsen, keine Allgemeinerscheinungen. S.-R. —.

*II. Infektion* 6. XII. 1915. Zugang 4. I. 1916 Lazarettschiff „Schleswig" Libau. P.-A. am inneren Vorhautblatt links, alte Narbe weich, Spirochätenbefund +. Leistendrüsen, keine Allgemeinerscheinungen. Serumreaktion nicht angestellt. Schmierkur von 140 g. S.-R. 28. III. 1916 Lazarett Ravensberg negativ. Salvarsan-Kalomelkur. S.-R. bleibt dauernd negativ.

**Reinfektion 41** (Fall No. 1792).

*I. Infektion* Juli 1915. Zugang 28. VIII. 1915. P.-A. an der Harnröhrenmündung, Spirochätenbefund +, Leistendrüsen, keine Allgemeinerscheinungen, S. R. dauernd negativ.

Behandlung: September/Oktober 1915 7 Salvarsaninjektionen, 9 Kalomelspritzen.

*II. Infektion* 9. VIII. 1916. Zugang 16. IX. 1916. Am Vorhautinnenblatt knorpelhartes Ulcus, Spirochätenbefund —, da im Lazarett Wilhelmshaven mit einer Salvarsaninjektion am 26. VIII. vorbehandelt. Leistendrüsen, S.-R. —, wird positiv am 5. X. Behandlung setzt ein, S.-R. ab 25. X. wieder negativ.

Lumbalpunktion 11. X. Liquor normal.

**Reinfektion 42** (Fall No. 2279).

*I. Infektion* 25. XII. 1915. Zugang 4. I. 1916. Rechts und links vom Bändchen je ein P.-A. Spirochätenbefund +, Leistendrüsen, keine Allgemeinerscheinungen. S.-R. bleibt dauernd negativ.

Behandlung: Vom 4. I. bis 22. I. 1916 9 Salvarsaninjektionen, 5 Kalomelspritzen und 3 Wochen Schmierkur.

*II. Infektion* 30. IX. 1916. Zugang 21. X. 1916. P.-A. in der Kranzfurche oben links, Spirochätenbefund +, Leistendrüsen, keine Allgemeinerscheinungen. S.-R. bleibt dauernd negativ.

**Reinfektion 43** (Fall No. 1606).

*I. Infektion* etwa April 1915. Zugang 7. VII. 1915. P.-A. am Penisschaft Mitte links. Spirochätenbefund +. Angina specifica.

Behandlung: 8 Salvarsaninjektionen und 18 Kalomelspritzen. 31. V. 1916 eine provokatorische Salvarsaninjektion. S.-R. bleibt negativ.

*II. Infektion* Ende Oktober 1916. Zugang 16. XII. 1916. P.-A. am Penisschaft links neben der alten weichen Narbe. Spirochätenbefund +, Leistendrüsen, keine Allgemeinerscheinungen. S.-R. fraglich, wird unter der Kur ab 21. XII. positiv bis 4. I. 1917, dann dauernd negativ.

**Reinfektion 44** (Fall No. 2725).

*I. Infektion* 15. IX. 1915. Zugang 5. X. 1915 Lazarett Wilhelmshaven. P.-A. Vorhautaußenblatt vorn oben, Spirochätenbefund +, Leistendrüsen, keine Allgemeinerscheinungen. S.-R. dauernd negativ, zuletzt Februar 1916.

Digitized by Google

Behandlung: Oktober/November 1915 6 Salvarsaninjektionen, 10 Hg.-Sal.-Spritzen.

*II. Injektion* 2. III. 1916. Zugang 19. IV. 1916. P.-A. in der Kranzfurche links, Spirochätenbefund +, Leistendrüsen, keine Allgemeinerscheinungen. S. R. +. Unter Behandlung S. R. ab 13. V. dauernd negativ.

Lumbalpunktion 3. V. 1916. Liquor normal.

**Reinfektion 45** (Fall No. 1737).

*I. Infektion* Anfang Februar 1912. Zugang Lazarett Wilhelmshaven 23. III. 1912. P. A. in der Kranzfurche oben rechts. Spirochäten +. Leistendrüsen, keine Allgemeinerscheinungen. S. R. +.

Behandlung: Vom 23. III. bis 15. V. 1912 5 Salvarsaninjektionen zu 0,6 und 8 Kalomelspritzen.

*II. Infektion* Mitte Januar 1916. Zugang 22. II. 1916. P. A. in der Kranzfurche oben Mitte neben der alten Narbe, Spirochäten +, Leistendrüsen, keine Allgemeinerscheinungen. S. R. —, nach Aufnahme der Kur S. R. am 7. III. positiv, dann schnell negativ.

**Reinfektion 46** (Fall No. 1769).

*I. Infektion* November 1912. Zugang Lazarett Kiel (*Rost*) 14. III. 1913. P. A. im Sulcus. Makulöses Exanthem. S. R. +.

Lumbalpunktion 20. III. 1913: 23 Zellen, sonst ohne Besonderheiten.

Behandlung: März/April 1913 6 Salvarsaninjektionen und 12 Kalomelspritzen. Juni 1913 6 Salvarsaninjektionen und 10 Kalomelspritzen. S. R. ab 24. IV. 1913 dauernd negativ, unter Kontrolle bis zuletzt 6. XII. 1916 negativ.

*II. Infektion* Anfang Februar 1917. Zugang 21. III. 1817. P. A. oben auf dem Vorhautaußenblatt. Spirochäten +. Leistendrüsen, keine Allgemeinerscheinungen. S. R. ?, wird dann unter der Kur schnell negativ.

**Reinfektion 47** (Fall No. 1315).

*I. Infektion* 20. VII. 1914. Zugang 8. VIII. 1914. P. A. auf der Eichel rechts, Spirochätenbefund +, Leistendrüsen, keine Allgemeinerscheinungen. S. R. —.

Behandlung: August/September 1914 6 Salvarsaninjektionen und 4 Kalomelspritzen.

*II. Infektion* Januar 1917. Zugang 30. V. 17. Lazarett Wilhelmshaven. Am Penisrücken links stark indurierte Narbe, alte Narbe weich, Exanthem, Papeln. S. R. +.

**Reinfektion 48.**

*I. Infektion* 23. XII. 1910. Zugang 5. I. 1911. P. A. im Sulcus rechts am Bändchen. Spirochäten +. Leistendrüsen, keine Allgemeinerscheinungen. S. R. dauernd negativ.

Behandlung: 1. II. 1911 0,4 Salvarsan intravenös, 3. II. 1911 0,6 Salvarsan intramuskulär und 10 Kalomelspritzen. S. R. dauernd negativ, kontrolliert bis Anfang 1914.

*II. Infektion* Ende August 1914. Zugang Lazarett Wilhelmshaven. 8. IX. 1914. P. A. im Sulcus oben rechts, kleine Leistendrüse rechts, Spirochätenbefund positiv, keine Allgemeinerscheinungen. S. R. nicht angestellt.

Digitized by Google

Behandlung: 7 Salvarsaninjektion n, 7 Kalomelspritzen und zwei Wochen Schmierkur. Bei Entlassung S. R. —. 23. IX. 1917 provoziert, S. R. —, Liquor normal.

**Reinfektion 49** (Fall No. 952).

*I. Infektion* etwa Mai 1913. Zugang 26. VII. 1913. P. A. am Bändchen links, Spirochätenbefund +, Papeln. S.-R. +.

Behandlung: Bis 28. VIII. 1913 6 Salvarsaninjektionen und 10 Kalomelspritzen. Nachkur: Oktober/November 1913 3 Salvarsaninjektionen.

*II. Infektion* 5. XI. 1916. Zugang 7. I. 1917 Lazarett Wilhelmshaven. P.-A. am inneren Vorhautblatt rechts oben. Spirochätenbefund +. Leistendrüsen, keine Allgemeinerscheinungen. S.-R. +.

**Reinfektion 50** (Fall No. 432).

*I. Infektion* Ende Oktober 1911. Zugang 12. XII. 1911. P.-A. in der Kranzfurche rechts. Spirochätenbefund +. Leistendrüsen, keine Allgemeinerscheinungen. S.-R. bis 30. XII. +, dann dauernd negativ.

Behandlung: 7 Salvarsaninjektionen und 10 Kalomelspritzen.

13. VIII. 1913 provokatorische Salvarsaninjektion. S.-R. und Liquorbefund negativ. Weitere vierteljährliche Blutproben immer negativ.

*II. Infektion* 2. VI. 1917. Zugang 9. VII. 1917. Am Vorhautinnenblatt rechts und links vom Bändchen je ein P.-A. Spirochätenbefund +, Leistendrüsen, keine Allgemeinerscheinungen. S.-R. +, wird unter Behandlung ab 16. VII. negativ.

**Reinfektion 51.**

*I. Infektion* Anfang April 1915. Zugang Lazarett Libau Mitte Mai 1915. P.-A. an der Vorhaut oben. Spirochätenbefund +. Keine Allgemeinerscheinungen. S.-R. nicht angestellt.

Behandlung: 8 Salvarsaninjektionen und 12 Kalomelspritzen.

*II. Infektion* Anfang Juni 1917. Zugang 12. VII. 1917. P.-A. am Penisschaft rechts. Spirochätenbefund +. Leistendrüsen, keine Allgemeinerscheinungen. S.-R. ?, 20. VII. S.-R. +, 4. VIII. S.-R. — (unter der Kur).

**Reinfektion 52** (Fall No. 2082).

*I. Infektion* 28. XII. 1913. Zugang Lazarett Kiel (*Rost*) 6. II. 1914. Rings in der Kranzfurche 7 kleine P.-A. Spirochätenbefund +, Leistendrüsen, keine Allgemeinerscheinungen. S.-R. dauernd negativ. Lumbalpunktion 15. II. 1914, Liquor normal.

Behandlung: 6 Salvarsaninjektionen und 11 Kalomelspritzen. Vierteljährliche Blutproben immer negativ, letzte März 1917.

*II. Infektion* Mitte Mai 1917. Zugang 11. VII. 1917. P.-A. auf der Eichel oben. Spirochätenbefund +, alte Narben ohne Besonderheiten. Leistendrüsen, S.-R. +, ? bis 28. VII., dann negativ.

**Reinfektion 53** (Fall No. 2298).

*I. Infektion* 5. X. 1913. Zugang 26. X. 1913, Schiffslazarett S. M. S. „Vineta" (Westindien). P.-A. in der Kranzfurche, Spirochätenbefund +, Leistendrüsen, keine Allgemeinerscheinungen. S.-R. nicht angestellt.

Digitized by Google

Behandlung: Vom 8. XI. bis 9. XII. 1913 5 Salvarsaninjektionen, eine Hg. sal.-Spritze. Blutproben von April 1914 ab immer negativ.

*II. Infektion* Mitte November 1915. Zugang 31. XII. 1915. P.-A. Vorhautinnenblatt. Spirochätenbefund +, Leistendrüsen, keine Allgemeinerscheinungen, alte Narbe weich. S.-R. +.

Lumbalpunktion: Liquor normal am 31. XII. 1915. S.-R. wird unter Kur schnell negativ.

**Reinfektion 54** (Fall No. 1274).

*I. Infektion* Anfang März 1916. Zugang 17. IV. 1916 Lazarett Cuxhaven. P.-A. am Vorhautinnenblatt links vom Bändchen. Spirochätenbefund +. Am Glied vereinzelte Papeln. S.-R. +.

Behandlung: 17. IV. bis 13. VI. 1916 11 Salvarsaninjektionen und 15 Spritzen Hg. sal. S.-R. ab Juli 1916 negativ. Lazarett Ravensberg 22. VIII. bis 4. XI. 1916 9 Salvarsaninjektionen und 15 Kalomelspritzen.

*II. Infektion* Anfang Januar 1917. Patient kommt, ohne das neue Ulcus zu erwähnen, am 15. I. 1917 und 23. I. 1917 zur Blutentnahme. S.-R. —. 5. II. 1917 Zugang mit P.-A. im Sulcus oben, Spirochätenbefund +. Leistendrüsen, keine Allgemeinerscheinungen. S.-R. bleibt unter der nun folgenden Kur negativ.

**Reinfektion 55.**

*I. Infektion* April 1913. Zugang Lazarett Wilhelmshaven Mai 1913. P.-A. am Bändchen. Spirochätenbefund +. S.-R. —. Leistendrüsen. Keine Allgemeinerscheinungen.

Behandlung: 8 Salvarsaninjektionen und 8 Kalomelspritzen. S.-R. unter dauernder Kontrolle blieb negativ bis Herbst 1917.

*II. Infektion* 13. IX. 1917. Bemerkt Mitte Oktober P.-A. am Penisschaft Mitte oben. 27. XI. S.-R. +, verschweigt das Vorhandensein eines neuen Ulcus. 5. XII. tritt ein Exanthem auf. 19. XII. Zugang. P.-A. Spirochäten +, makulöses Exanthem, Papeln am Skrotum.

**Reinfektion 56.**

*I. Infektion* September 1916. Zugang Oktober. Je ein P.-A. am Vorhautinnenblatt oben rechts und links. Spirochätenbefund +. S.-R. dauernd negativ.

Behandlung: 8 Salvarsaninjektionen, 15 Kalomelspritzen.

*II. Infektion* Ende Oktober 1917. Bißwunde an der Unterlippe rechts, kurz nach dem Verkehr. Anfang Dezember Geschwür an der Unterlippe, dann starke Drüsenschwellung am rechten Unterkieferwinkel. 3. I. 1918 offene Stellen auf der Eichel.

Zugang 12. I. 1918 Lazarett Wilhelmshaven. P.-A. auf der Unterlippe. Spirochäten +, lentikuläre Papeln auf der Eichel.

Behandlung: 0,1 Hg. sal. Am 14. I. tritt ein makulöses Exanthem auf. Alte Narbe weich.

**Reinfektion 57.**

*I. Infektion* Ende November 1916. Zugang Lazarett Wilhelmshaven. 13. I. 1917. Je ein P.-A. im Sulcus rechts und links. Spirochäten +. Leistendrüsen. S.-R. nicht angestellt.

Digitized by Google

Behandlung: 6 Salvarsaninjektionen und 12 Spritzen Hg. sal. S.-R. immer negativ, letzte 1. XI. 1917!

*II. Infektion* 27. XI. 1917. Zugang 16. I. 1918. Zwei P.-A. an der Unterseite des Penisschaftes. Spirochäten +, S.-R. +. Leistendrüsen.

**Reinfektion 58.**

*I. Infektion* Mitte August 1917. Zugang 2. IX. 1917 Lazarett Libau. P.-A. an der Harnröhrenmündung. Spirochäten +. S.-R. —. Mäßige Leistendrüsen.

Behandlung: 7 Salvarsaninjektionen und 12 Spritzen Hg. sal. S.-R. dauernd negativ, letzte Ende November.

*II. Infektion* 15. I. 1918. Zugang 1. II. 1918 Lazarett Wilhelmshaven. P.-A. am Bändchen, alte Narbe weich, Spirochäten +, S.-R. —, ganz geringe Leistendrüsen.

**Reinfektion 59.**

*I. Infektion* Januar 1917. Zugang Lazarett Mürwik 14. II. 1917. P.-A. Vorhautinnenblatt oben. Spirochätenbefund +. Leistendrüsen. S.-R. fraglich. Keine Allgemeinerscheinungen.

Behandlung: 5 Salvarsaninjektionen, 9 Kalomel- und 2 Hg. sal.-Spritzen. Juni bis August 1917 6 Salvarsaninjektionen und 12 Kalomelspritzen.

*II. Infektion* September 1917. Zugang 1. X. 1917. P.-A. links vom Bändchen. Spirochätenbefund +. Alte Narbe weich. S.-R. —. Leistendrüsen, keine Allgemeinerscheinungen. S.-R. bleibt unter der nun folgenden Kur negativ.

**Reinfektion 60.**

*I. Infektion* Anfang August 1917. Zugang 15. IX. 1917. P.-A. im Sulcus oben. Spirochäten +. Leistendrüsen, keine Allgemeinerscheinungen. S.-R. + ?, 27. IX. +, dann negativ.

Behandlung bis 20. XI.: 8 Salvarsaninjektionen und 13 Kalomelspritzen.

*II. Infektion* Ende Dezember 1917. Zugang 19. I. 1918. P.-A. Vorhautinnenblatt links vom Bändchen. Alte Narbe ohne Besonderheiten. Spirochäten +. Leistendrüsen, keine Allgemeinerscheinungen. S.-R. —, 27. 1. +, wird unter der Kur schnell negativ.

**Reinfektion 61.**

*I. Infektion* Februar 1914. Zugang Mai 1914 Schiffslazarett „König Albert", Südamerika. P.-A. am Bändchen, makulöses Exanthem. 4 Wochen Schmierkur bis Mitte Juni. 9. VII. bis 6. VIII. 1914 6 Salvarsaninjektionen und 10 Kalomelspritzen. Lumbalpunktion regelrecht. Dauernde Wassermann-Kontrolle bis Ende 1917 alle 3 Monate, immer negativ.

*II. Infektion* Mitte Dezember 1917. Zugang 25. I. 1918. Am Vorhautinnenblatt 2 Ulcera mixta. Spirochäten nicht mehr nachzuweisen, vorbehandelt, entzündliche Bubonen beiderseits, keine Allgemeinerscheinungen. S.-R. —, 30. I. S.-R. ?, 2. II. S.-R. +. Bubonen inzidiert. 8. II. Lumbalpunktion regelrecht.

Digitized by Google

**Reinfektion 62.**

*I. Infektion* 23. VII. 1914. Zugang 4. IX. 1914. P.-A. im Sulcus rechts neben dem Bändchen. Spirochätenbefund +, S.-R. +. Leistendrüsen, keine Allgemeinerscheinungen.

Behandlung: 6 Salvarsaninjektionen, 15 Kalomelspritzen. Wassermann-Kontrolle alle 3 Monate, immer negativ, letzte Mai 1917.

*II. Infektion* 31. VII. 1917. Zugang 27. VIII. 1917 Lazarett Wilhelmshaven. P.-A. an der Vorhautumschlagfalte oben. Spirochäten +, Leistendrüsen, keine Allgemeinerscheinungen. S.-R. —, 3. IX. S.-R. +, 10. IX. S.-R. ?, dann dauernd negativ.

**Reinfektion 63** (Fall No. 169 a).

*I. Infektion* Anfang August 1915. Zugang 2. IX. 1915. P.-A. im Sulcus rechts. Spirochäten +. Leistendrüsen, keine Allgemeinerscheinungen. S.-R. dauernd negativ.

Behandlung: Vom 2. IX. bis 18. XI. 1915 11 Salvarsaninjektionen und 17 Kalomelspritzen. S.-R. immer negativ, zuletzt Juli 1917.

*II. Infektion* 11. XI. 1917. Zugang Lazarett Libau 23. XII. 1917. P.-A. im Sulcus oben. Leistendrüsen, keine Allgemeinerscheinungen. Spirochäten +. S.-R. 29. XII. 1917 +, unter Behandlung ab 8. I. 1918 dauernd negativ.

**Reinfektion 64.**

*I. Infektion* 19. VIII. 1914. Zugang 4. IX. 1914 Lazarett Wilhelmshaven. P.-A. Vorhautinnenblatt. Spirochäten +. Leistendrüsen, keine Allgemeinerscheinungen. Wassermann nicht angestellt.

Behandlung: Vom 4. IX. bis 8. X. 1914 5 Salvarsaninjektionen, 2 Kalomelspritzen und 3 Wochen Schmierkur. S.-R. in dauernder Kontrolle — letzte 20. III. 1916 — immer negativ.

*II. Infektion* Ende März 1916. Zugang 10. IV. 1916 Lazarett Libau. P.-A. im Sulcus rechts neben dem Bändchen. Spirochäten +. Leistendrüsen, keine Allgemeinerscheinungen. S.-R., bleibt auch unter der Kur negativ.

**Reinfektion 65.**

*I. Infektion* Anfang August 1915. Zugang 11. IX. 1915. P.-A. Vorhautinnenblatt oben. Spirochäten +. Leistensdrüsen, keine Allgemeinerscheinungen. S.-R. vom 23. bis 30. IX. positive Schwankung.

Behandlung: Vom 14. IX. bis 11. X. 1915 und 24. bis 31. I. 1916 8 Salvarsaninjektionen und 15 Kalomelspritzen. S.-R. unter dauernder Kontrolle — letzte September 1917 — immer negativ.

*II. Infektion* Anfang Oktober 1917. Zugang 8. XI. 1917 im Lazarett Libau. P.-A. am Vorhautinnenblatt in der alten Narbe, je ein P.-A. rechts und links vom Bändchen. Spirochäten +. Leistendrüsen, keine Allgemeinerscheinungen. S.-R. 13. XI. +, unter der Behandlung ab 27. XI. dauernd negativ.

**Reinfektion 66.**

*I. Infektion* Anfang November 1913. Zugang 17. XII. 1913 Lazarett Wilhelmshaven. P.-A. Sulcus oben rechts. Spirochäten +. Leistendrüsen, keine Allgemeinerscheinungen. S.-R. +.

Digitized by Google

Behandlung: 7 Salvarsaninjektionen und 8 Kalomelspritzen bis 9. II. 1914.

Dezember 1914 wegen Ulcus molle Lazarett Ravensberg. S.-R. dauernd negativ.

*II. Infektion* Mitte Dezember 1917. Zugang 26. I. 1918. P.-A. am inneren Vorhautblatt. Spirochäten +. Leistendrüsen, keine Allgemeinerscheinungen. S.-R. —, 6. II. 1918 S.-R. +, ab 16. II. 1918 negativ.

**Reinfektion 67.**

*I. Infektion* 1. II. 1916. Zugang 23. II. 1916. 2 P.-A im Sulcus. Spirochäten +. Leistendrüsen, keine Allgemeinerscheinungen. S.-R. —.

Behandlung: 7 Salvarsaninjektionen und 15 Kalomelspritzen. S.-R. Anfang Januar 1917 —.

*II. Infektion* 7. VII. 1917. Zugang Marine-Lazarett Hamburg 28. VII. 1917. An der Vorhaut rechts P.-A. Spirochäten +. Leistendrüsen, keine Allgemeinerscheinungen. S.-R. —. Alte Narbe weich. S.-R. bleibt auch unter der Kur —.

**Reinfektion 68.**

*I. Infektion* Anfang Februar 1916. Zugang Mitte März 1916. Lazarett Wilhelmshaven. P.-A. auf der Vorhaut. Spirochäten +, Leistendrüsen. Keine Allgemeinerscheinungen. S.-R. nicht angestellt.

Behandlung: 5 Salvarsaninjektionen, Schmierkur von 6 Wochen. S.-R. dauernd negativ, zuletzt Dezember 1917.

*II. Infektion* 22. XII. 1917. Zugang 22. II. 1918. Zahlreiche P.-A. im Sulcus, Spirochäten +. Leistendrüsen. Keine Allgemeinerscheinungen. S.-R. +.

**Reinfektion 69.**

*I. Infektion* 14. VIII. 1915. Zugang 30. IX. 1915. P.-A. am Bändchen, Spirochäten +, Leistendrüsen, keine Allgemeinerscheinungen. S.-R. +. Ab 25 X. ? Ab 1. XI. —.

Behandlung: 12 Salvarsaninjektionen, 4 Kalomelspritzen. S.-R. 3. VII. 1916 negativ.

*II. Infektion* Anfang Dezember 1917. Zugang 28. II. 1918. Überhäuteter P.-A. am Peinsschaft oben, alte Narbe weich. Papeln und Exanthem.

**Reinfektion 70.**

*I. Infektion* Ende Mai 1917. Zugang 29. VI. 1917. P.-A. an der Unterseite des Schaftes, Spirochäten +. Leistendrüsen, keine Allgemeinerscheinungen. S.-R. —.

Behandlung: 8 Salvarsaninjektionen und 14 Kalomelspritzen. S.-R. dauernd negativ.

*II. Infektion* Ende Dezember 1917. Zugang 7. II. 1918. Ulcus mixtum auf der Eichel, Spirochäten — (vorbehandelt), Leistendrüsen, keine Allgemeinerscheinungen. S.-R. —, ab 15. II. +.

Leider sind wir zurzeit noch nicht ganz imstande, den ersten Einwand *Müllers*, daß aus der Zeit, wo am schärfsten behandelt worden sei, nur eine Reinfektion stamme, zahlenmäßig voll zu entkräften.



Digitized by Google

Die Patienten, die in der Periode III (März 1912 bis März 1913) und in der Periode IV (März 1913 bis März 1914), also aus der Zeit, wo die schärfere Behandlung einsetzte, aus einer Zeit, aus der man, wie *Müller* mit Recht annimmt, die meisten Reinfektionen vermuten sollte, sind durch die Kriegsverhältnisse im großen und ganzen unserer Nachbeobachtung wenigstens zurzeit völlig entzogen, da von den 162 in der dritten und 164 in der vierten Periode behandelten Fällen der weitaus größte Teil, wenn er sich eine zweite Infektion zuzieht, nicht mehr im Lazarett Wik oder Ravensberg zugeht, sondern in den verschiedensten Marine- und Armeelazaretten der Nordseeküste, Kurlands und Flanderns. Die Reinfektionen kommen daher meist nur durch Zufall zu unserer Kenntnis, z. B., wenn der Mann aus irgendeinem Grunde seinem Kieler Stamm-Marineteil zurücküberwiesen wird und uns dann zur Nachbeobachtung zugeht.

Nun haben wir aber jetzt aus der strittigen III. Periode aus der nach *Müllers* und auch nach unserer Ansicht die meisten Reinfektionen zu erwarten sind, über 13 neue Fälle zu berichten, darunter zwar nur 5 aus eigenem Material, aber weitere 8, die bei ihrer ersten Infektion anderswo behandelt worden sind, und ein unserer Periode III und damit unseren Prinzipien entsprechendes Behandlungsmaß dort erhalten haben. Ein diesen Verhältnissen zahlenmäßig entsprechendes Reinfektionsmaterial ist sicherlich anderen Lazaretten zugegangen, nur bisher noch nicht zu unserer Kenntnis gelangt.

Unsere in der III. Periode hier behandelten Fälle sind, wenn sie an Hand der Kriegsverhältnisse überhaupt die Möglichkeit einer zweiten Infektion hatten, in andere Lazarette aufgenommen worden. Diese Möglichkeit selbst ist aber bei der schärferen Überwachung an Bord, der geringeren Urlaubszeit, der durchgreifenden Assanierung der Prostitution, wenigstens in dem Marine-Okkupationsgebiet und im Bereiche einzelner Festungen natürlich viel geringer, als in einer Hafen- und Garnisonstadt wie Kiel in Friedenszeiten.

Wir sind nun jetzt in der Lage gewesen, aus den in den genannten Lazaretten vorhandenen Krankengeschichten einiges Material liefern zu können, um die Einwände *Müllers* auch in diesem Punkte zahlenmäßig entkräften zu können.

Der zweite Einwand *Müllers* bezüglich des Intervalles zwischen den Affektionen, daß von 7 Reinfektionen 6 innerhalb 1½ jähriger Beobachtungszeit aufgetreten seien, obwohl die Beobachtungsdauer bei den meisten 2½ Jahre betragen habe, wird am einfachsten

Digitized by Google

durch die Tatsache widerlegt, daß von vier aus dieser Behandlungsperiode stammenden, jetzt neu mitgeteilten Fällen, bei einem zwar die II. Infektion nach 9½ Monaten eintrat (Fall 33), bei zweien aber (Fall 18, 31 a) nach 4 Jahren, bei dem letzten (Fall 50) nach 5 Jahren und 7 Monaten. Das Durchschnittsintervall beträgt bei unseren ersten Fällen 17 Monate, bei den letzten 56 aber rund 30 Monate. Der Patient richtet sich eben bei der Erwerbung seiner zweiten Lues nicht nach dem vom Arzte aus theoretischen Gesichtspunkten vielleicht erhofften Zeitpunkt.

Die ganze Beweisführung *Müllers* wird stark durch einen Druckfehler in der Übersichtstabelle der Dauerbeobachtungen (Münch. med. Woch., 1914, No. 10) beeinträchtigt, wo die angegebene Zahl von 3 Reinfektionen bei frischen Sekundärfällen nicht unter Periode III, sondern unter die Periode II gehört; diese Fälle 10, 11, 14 sind in derselben Wochenschrift 1913, No. 44, mitgeteilt.

*Müller* sagt: Von 157 „geheilten" Fällen, bei denen die Behandlung erst im Sekundär- oder Tertiärstadium begann, zeigt in der ersten und zweiten Behandlungsperiode kein einziger (*tatsächlich drei*) Neuinfektion, gegenüber 12 (*tatsächlich elf*) „Reinfektionen" bei 112 Fällen, die schon im Primärstadium in Behandlung traten. Erst in der dritten Behandlungsperiode, dem Zeitpunkt der stärksten Behandlung stellte sich bei 3 (1914 *tatsächlich bei keinem Fall, jetzt allerdings bei dreien*) von 66 „Geheilten" des Sekundärstadiums „Reinfektion" ein, gegenüber einer einzigen (*jetzt drei*) „Reinfektion" bei 92 im Primärstadium behandelten Fällen, d. h. ein Prozentverhältnis der Reinfektionen von 4,5 zu 1,1, eine fraglos erhebliche Differenz.

Aber schon jetzt hat sich durch die uns neu bekannt gewordenen Fälle das Verhältnis verschoben, besonders wenn man die Fälle der IV. Periode, in der das Behandlungsmaß der III. fortgesetzt wurde, mit einbezieht.

Wir sehen nämlich dann bei 131 Sekundärfällen 6 Reinfektionen, gegen 6 bei 181 Primärfällen, also ein Prozentverhältnis von 4,5 zu 3,3.

Der scheinbare Beweis, den *Müller* mit den Worten führt, „warum die Neuinfektionen bei möglichst starker Behandlung des Primärstadiums zu größerer Ausnahme geworden seien, mitsamt der „einleuchtenden Erklärung" läßt sich durch die Spalten IV und V der Tabelle einwandfrei widerlegen.

Hier stehen 5 Reinfektionen bei Sekundärfällen, 18 Reinfektionen bei Primärfällen gegenüber!



Digitized by Google

Zum Schlusse möchten wir unsere Ansichten über die Anerkennung von Reinfektionen hier nochmals kurz zusammenfassen:

An erster Stelle muß gefordert werden, daß der Fall bei der ersten Infektion ein seinem Stadium entsprechendes Behandlungsmaß erhalten haben muß, wie es sich nach unseren über achtjährigen Dauerbeobachtungen als ausreichend erwiesen hat.

Durch den allmählichen Ausbau unserer Therapie während der Friedenszeit, wo es in den ersten Jahren gelang, uns stets über den Eintritt etwaiger Mißerfolge und ihrer Ursachen genau zu unterrichten, hat sich bei uns die Erkenntnis des im Einzelfall notwendigen Behandlungsmaßes so befestigt, daß Fehlschläge der Therapie, wie wir in unserer bisherigen Berichterstattung nachweisen konnten und durch die spätere wieder nachweisen werden, zu den größten Seltenheiten gehören. Dies konnte selbstredend nur dadurch erreicht werden, daß wir uns nicht nur über das Verhalten der Serumreaktion, aus der wir das Ansprechen der Fälle auf die spezifische Therapie ersehen konnten, wenn wir zweimal wöchentlich nachprüften, sondern auch über das Verhalten der meningealen Infektion anfänglich durch häufige, später durch Liquorkontrollen in dem am geeignetsten erscheinenden Zeitpunkt unterrichteten.

Es wird also einmal das dem Stadium entsprechende Standardbehandlungsmaß verlangt und zum anderen auch in dem in Frage kommenden Falle selbst ein klinisch serologisch und auch im Liquor festgestellter einwandfreier Verlauf bis zum Eintritt der Reinfektion. Wenn das Intervall in einem Falle 5 Jahre, in anderen wenige Monate dauert, worauf der Arzt natürlich keinen Einfluß hat, so kommt das als irgendwie ausschlaggebend keineswegs in Frage, weil uns ja die Maße der Dauerbeobachtungen einen ganz bestimmten Anhalt für die größtmögliche Zuverlässigkeit des angewandten Behandlungsmaßes gibt. Jedenfalls möchten wir nach den genannten Feststellungen keinen Anlaß nehmen, der *Müller*schen Ansicht, die dem kurzen Intervall ein so erhebliches Mißtrauen entgegen bringt, zu folgen.

Ferner kommt es uns für die Anerkennung der Reinfektion darauf an, daß der Fall während des ganzen Intervalls nicht nur einen in jeder Hinsicht einwandfreien Verlauf genommen hat, sondern auch bei der Neuinfektion sämtliche Kriterien einer frischen Infektion beim Zugehen, wie auch unter der neuen Behandlung darbietet.

Digitized by Google

Wir erwarten z. B., daß die Serumreaktion in Primär- und Sekundärfällen nicht länger positiv bleibt, wie wir es bei dem Alter des betreffenden Falls gewohnheitsmäßig gefunden haben. Daß der Eintritt der klinischen Erscheinungen bei Sekundärfällen dem Infektionsalter entspricht, daß bei Primärfällen der Spirochätennachweis gelingt, sind natürlich selbstverständliche Forderungen.

Wir können uns auf keinen Fall mit der Ansicht befreunden, daß der neue Primäraffekt vom Lymphbezirk des früheren Primäraffekt ausgeschlossen sein soll. Diese Forderung hat unseres Erachtens nach bei den von uns ausgeübtem Behandlungsmaß keinerlei Berechtigung. Damit stimmt auch überein, daß in Kliniken, wo ein unserer Behandlung entsprechendes Behandlungsmaß angewandt wird, wie z. B. in der *Hoffmannschen Klinik*, in exzidierten Schankernarben keine Spirochäten gefunden werden. Auch möchten wir annehmen, daß der Sitz des Schankers sehr häufig durch die anatomische Anlage des Penis (Größe der Eichel, Bildung der Vorhaut, seitliche Abweichung des erigierten Penis) bestimmt wird und daß es daher naheliegend ist, daß sich der neue Schanker nicht selten in der Nähe der früheren Stelle finden wird.

Ferner sei bemerkt, daß die Erfahrungen, welche sich aus der großen Zahl der Reinfektionen über die Zuverlässigkeit unseres Behandlungsmaßes ergeben, auch bis heute noch in vollem Einklange stehen zu den Ergebnissen unserer nunmehr über achtjährigen Dauerbeobachtungen, über die wir bereits verschiedentlich berichtet haben und über die wir bald nach Kriegsende eine neue Zusammenstellung folgen lassen werden. Die Zahl der Rückfälle ist so minimal geblieben, daß sie für die praktische Bewertung gar nicht ins Gewicht fällt.

Daß für alle Luesfälle in den *frischen Stadien* die Möglichkeit geschaffen werden muß, zu einer geeigneten Zeit, ca. 1 Jahr nach der Behandlung, wenigstens einmal den Liquor zu kontrollieren, betonen wir besonders im Hinblick auf die *Hübner*sche Zusammenstellung, zu der wir noch bemerken wollen, daß mit *Salvarsanbehandeln noch nicht die Heilung der Syphilis bedeutet. Will man die Lues heilen, so kommt es eben darauf an, daß auch ein wirklich erprobtes und dem Stadium des Falles entsprechendes Behandlungsmaß zur Durchführung gelangt.*

Daß dieses nicht ganz leicht ist, und wie *E. Hoffmann* auf der letzten Dermatologenversammlung in Bonn besonders betonte, einer besonderen Hingabe und Fortbildung des Arztes bedarf, kann auch unseres Erachtens nach nie genugsam hervorgehoben werden.

Digitized by Google

Ohne Berücksichtigung dieser Forderung wird die ganze großzügige Organisation zur Bekämpfung der Syphilis keineswegs zu dem Erfolge führen, den man von ihr erhoffen könnte.

*Nachtrag:* Seit Abschluß der Arbeit sind noch 3 weitere Reinfektionen zugegangen, von denen Nr. 71 und 73 durch das Alter und die Behandlung der ersten Infektion bemerkenswert sind.

**Reinfektion 71.**

*I. Infektion* Mai 1912, Tsingtau, Ende Juli 1912. P.-A. am Glied und Exanthem. Es waren 3 Primäraffekte vorhanden, einer auf der Eichel und zwei am Gliedschaft. Behandlung: Juli-August 1912 6 Salvarsaninjektionen und 14 Kalomelinjektionen auf S. M. S. Scharnhorst.

S.-R. am 3. VIII. 1916 + + + +, Liquor normal. Allgemeine Drüsenschwellung. Sonst Latenz. Am 24. IX. 1916 S.-R. + + + +.

Behandlung: vom 14. VIII. bis 22. X. 1916 6 Salvarsan- und 15 Kalomelinjektionen; vom 10. XII. bis 28. XII. 1916 3 Salvarsaninjektionen; vom 8. III. bis 7. VIII. 1917 7 Salvarsan- und 12 Merkoidinjektionen; vom 18. X. bis 26. XI. 1917 7 Salvarsaninjektionen.

S.-R. vom 17. XII. 1917 bis 18. III. 1918 dauernd negativ.

*II. Infektion* Dezember 1917. Am 17. I. flaches Ulcus auf dem Glied nahe der Kranzfurche. Spirochätenbefund +.

Behandlung im Marine-Lazarett Danzig vom 1. II. bis 8. III. mit 5 Salvarsan- und 7 Kalomel- und 4 Hg-Salicyl-Injektionen. W.-R. 14. I. 1918 — —, 14. IV. + +.

**Reinfektion 72.**

*I. Infektion* 22. I. 1917. Zugang am 12. II. 1917 mit gut erbsengroßem P.-A. am inneren Vorhautblatt rechts oben. Spirochätenbefund +. S.-R. 13. II. 1917 ∓ ∓, 17. II. + +, 20. II. ∓ +, 24. II. + +, 28. II. ∓ ±, 6. III. 1917 bis 18. I. 1918 —.

Behandlung: 13. II. bis 15. III. 6 Salvarsaninjektionen. 15. II. bis 29. V. 12 Kalomelinjektionen 29. V. bis 23. VI. 1917 5 Salvarsaninjektionen.

*II. Infektion* am 2. IV. 1918. Zugang am 7. V. 1918 mit kirschgroßem, frischem P.-A. am äußeren Vorhautblatt oben in der Mitte. Spirochätenbefund +. Leistendrüsen indolent geschwollen. Kein Exanthem. S.-R. am 7. V. und 12. V. 1918 + +.

**Reinfektion 73.**

*I. Infektion* unbekannt. Patient erkrankte 1912 an Lues cerebri, deretwegen er in einer Kieler Klinik von Dezember 1912 bis Juni 1914 mit 5 Salvarsan-Kalomelkuren behandelt wurde (jede Kur 5—6 Salvarsaninjektionen und 10 Kalomelinjektionen).

Im August 1915 wurde Patient im Fest.-Laz. Ravensberg untersucht. Die linke Pupille war doppelt so groß als die rechte, war entrundet. Die Lichtreaktionen waren beiderseits träge, links mehr als rechts. Die Sehnenreflexe an Armen und Beinen waren gesteigert. Sensibilität o. B. Die Liquorkontrolle ergab außer mäßiger Pleozytose (L 37) nur noch gesteigerte

Digitized by Google

Eiweißwerte. W.-R. war negativ. Die Liquor wurde unter 4 endolumbalen Behandlungen völlig normal. Außerdem machte Patient in Flensburg-Mürwik noch 3 planmäßige Salvarsan-Kalomelkuren von August 1915 bis Frühjahr 1917 durch. S.-R. dauernd negativ.

*II. Infektion*: Im Frühjahr 1918 mehreremale verdächtiger Verkehr in Wilhelmshaven. Am 10. IV. 1918 Ulcera an der Vorhaut und indolente Leistendrüsen. Spirochätenbefund beim Spezialarzt in Wilhelmshaven +. S.-R. am 8. V. 1918 in Kiel + + + +. Steht in Behandlung seit 10. IV. 1918.

---

## VII.

(Aus der dermatologischen Universitätsklinik in Kopenhagen. [Direktor: Prof. Dr. *C. Rasch*].)

# Über die Histologie und Pathogenese des Lichen ruber planus.

Von

Dr. PAAVO PIRILÄ.

(Hierzu Taf. I—II.)

Die Ätiologie und Pathogenese des Lichen ruber planus sind wie die so mancher anderen Hautkrankheiten noch vollkommen unklar. *Kaposi* (11), der diese Erkrankung in zahlreichen Untersuchungen beschrieben hat, war der Ansicht, daß es sich hier um eine ganz spezifische Ernährungsstörung und eine besondere Art von degenerativer Metamorphose des Entzündungsproduktes, der Auswanderungs- und Proliferationszellen der Cutis und Epidermis handelte. Nach ihm haben sich manche andere bekannte Forscher mit derselben Frage beschäftigt, aber nach wie vor ist sie ein ungelöstes Rätsel. Was wir klinisch von dieser Krankheit wissen, ist noch so unbestimmt, daß es Deutungen sowohl nach der einen als nach der anderen Richtung gestattet; auch auf Grund der mikroskopischen Befunde hat man keine genügende Antwort auf die Frage finden können. Die verschiedenen Autoren sind nicht darüber einig, wie das histologische Bild der Lichenefloreszenzen aufzufassen sei, und selbst über die Natur der Infiltratzellen, d. h. ob sie und in welchem Maße sie vom Blute ausgewanderte Elemente oder Bindegewebszellen oder deren Derivate sind, wogt noch heute der Streit. Darum habe ich es gewagt, die Frage wieder aufzu-

Digitized by Google

nehmen, und den Verlauf des Krankheitsprozesses in den Lichen-ruber-planus-Knötchen von so frühem Beginn wie möglich zu verfolgen versucht. Um dabei den Charakter der Infiltratzellen bestimmen zu können, habe ich verschiedene in den letzten Zeiten zur Anwendung gekommene zytologische Methoden verwendet.

Das Untersuchungsmaterial entstammt der dermatologischen Universitätsklinik zu Kopenhagen und wurde mir vom Direktor Prof. Dr. *C. Rasch* gütigst zur Verfügung gestellt. In den letzten Jahren wurde oft bei der Ankunft von Lichen-ruber-Patienten eine Hauteffloreszenz für die mikroskopische Untersuchung exzidiert. Für die Exzision, welche man unter Anwendung der Chloräthylanästhesie weit ins gesunde Gewebe hinein ausführte, wurde eine Papel erwählt, welche von Kratzeffekten oder anderen sekundären Veränderungen frei war. Die meisten der früher exzidierten Effloreszenzen waren voll entwickelte größere Lichenpapeln; in einigen waren mikroskopisch schon Resorption des Infiltrates und Neubildung des Bindegewebes zu sehen. Darum habe ich in den letzten Zeiten ganz junge, eben sichtbare Effloreszenzen exzidiert.

In früheren Fällen wurden als Fixierungsmittel absoluter Alkohol, 10 proz. Formol und bisweilen Sublimat angewendet, später habe ich Sublimattrichloressigsäure, *Zenkersche Lösung* und Zenker-Formol [nach *Helly* (7)] verwendet. Die fixierten Stücke wurden dann in gewöhnlicher Weise in Alkohol gehärtet und in Paraffin eingebettet.

Was die alkoholfixierten Präparate betrifft, so hat die feinere Plasmastruktur gewöhnlich etwas gelitten, so daß man diese Präparate für Zentriolenfärbung nicht anwenden kann. In formolfixierten und besonders in Sublimattrichloressigsäure- und Zenkerpräparaten kommt dagegen das Mikrozentrum und die Plasmastruktur bei Eisenhämatoxylinfärbung nach *Heidenhain* ganz deutlich zum Vorschein, in Zenker-Formolpräparaten können die granulierten Leukozyten oft sehr schön dargestellt werden.

Außer den obengenannten Färbungen habe ich zahlreiche andere Färbungsmethoden angewendet, für die Darstellung der verschiedenen Gewebselemente der Haut besonders die von *Unna* (18) empfohlenen Methoden.

**Fall 1.** (P. — No. 2261/17.) J. J., 43 jähriger Schmied. Vor 1½ Mon. wurde Patient wegen Scabies behandelt, und der Ausschlag und das Jucken verschwanden. Bald darauf begann die jetzige Krankheit. Beim poliklinischen Besuche am 1. X. 1917 wies Patient zahlreiche, teils disseminierte, teils in ganz kleinen Gruppen geordnete flache Papeln mit glänzender Oberfläche auf. Auf dem Rücken waren die Knötchen stellenweise in größeren

Digitized by Google

Plaques gruppiert. An der Schleimhaut der linken Wange deutliche Papeln, ebenso am Penis. In den inneren Organen keine nachweisbaren Störungen.

1. X. Exzision von drei ganz kleinen, eben sichtbaren, auf dem Rumpfe gelegenen Papeln. Fixierung in Sublimattrichloressigsäure und in Zenker-Formol. Als Patient sich 3 Tage später einstellte, waren zahlreiche neue, ganz kleine Papeln zu beobachten.

**Fall 2.** V. R., 20jähriger Kuhhirt. Die Mutter leidet an Psoriasis. Patient war früher gesund; die Krankheit begann als kleine Knötchen am Rumpfe und an beiden Armen. Aufnahmebefund 13. IX. 1917: Die Hautaffektion ist auf den Rumpf, in geringerem Grade auf die Arme und die vordere Seite des linken Beines lokalisiert. Am Rumpfe finden sich reichliche, disseminierte, sehr kleine bis stecknadelkopfgroße, braunrötliche flache, etwas glänzende Papeln. An manchen Stellen sind die Papeln in größeren Gruppen geordnet oder bilden lange Streifen oder Flecken von wechselnder Größe. An dem Rande der letztgenannten finden sich auch kleine Knötchen. Stellenweise ist an den größeren Papeln eine feine Abschuppung zu beobachten. Auf der medialen und volaren Fläche der Arme ein beginnendes kleinpapulöses Exanthem. An den Schleimhäuten der beiden Wangen netzförmig angeordnete weiße kleine Streifen. Coronal-, Axillar- und Inguinaldrüsen etwas angeschwollen. Die inneren Organe ohne krankhaften Befund. Harn normal. Behandlung: Laktovegetabilische Diät. Sol. arsenic. Fowleri in steigenden Dosen. 21. IX. 1917 wurden 2 stecknadelkopfgroße Papeln von dem rechten Unterarme exzidiert. Fixierung: Sublimattrichloressigsäure und *Zenker*sche Lösung.

In dem in dem ersten Falle exzidierten Hautstück, wo makroskopisch drei ganz kleine, eben sichtbare bis stecknadelkopfgroße Papeln zu sehen waren, wurden mikroskopisch in Serienschnitten zwischen diesen noch zwei jüngere beginnende Papeln gefunden (Fig. 1 und 2 **auf Taf. I—II**). Wie aus den Figuren hervorgeht, war im Bereiche von drei bis vier Papillen in der Umgebung der Kapillaren und besonders des oberflächlichen subkutanen Gefäßnetzes kleinzellige Infiltration zu beobachten. Die Lumina dieser Gefäße waren etwas dilatiert, und die Endothelzellen stark angeschollen. Einige von den Endothelzellen wiesen deutliche degenerative Veränderungen auf (Fig. 3 und 4 **auf Taf. I—II**).. Das Zellplasma war trübe geworden und die äußeren Umrisse der Zelle nicht deutlich hervortretend, der Kern strukturlos und oft etwas geschrumpft. Das umgebende Bindegewebe war ödematös, aber keine erwähnenswerte Zellinfiltration war zu beobachten, nur einzelne angeschwollene Bindegewebszellen wurden da angetroffen. Die Papillarkörper waren stark angeschwollen und die interspinalen Räume des Stratum Malpighi erweitert; in der Epidermis waren keine Wanderzellen zu sehen.

In den größeren Papeln werden viel weiter vorgeschrittene Veränderungen gefunden. Die Effloreszenzen umfassen schon 10 bis

Digitized by Google

15 Papillen. Die Infiltration ist ganz dicht und diffus, besonders die Wandungen und die nächste Umgebung der oberflächlichen subpapillaren Gefäße sind so dicht mit kleinen runden Zellen, welche einen chromatinreichen Kern und sehr spärliches Plasma haben, infiltriert, daß die Gefäßkonturen ganz verwischt sind. Aber auch bis weit in die Umgebung der Effloreszenzen hinein beobachtet man eine geringe Infiltration in der Nähe der Papillarkapillaren und der etwas größeren Gefäße (Fig. 7 und 8 **auf Taf. I—II**). In den zentralen Teilen der Papeln sind einige Kapillaren ganz und gar verödet (Fig. 5 **auf Taf. I—II**) und auch in etwas größeren Gefäßen finden wir stellenweise bedeutende Veränderungen. Die Fig. 6 zeigt ein kleines Gefäß (Fall 1) aus dem Randteil einer verhältnismäßig jungen Papel; das Endothel ist gewuchert und in einer der Zellen ist eine Mitose zu sehen. In einigen anderen Gefäßen können deutliche degenerative Veränderungen nachgewiesen werden (Fig. 5 **auf Taf. I—II**). Die Lumina der erhaltenen Kapillaren sind dilatiert und reichlich blutgefüllt, aber der Inhalt besteht hauptsächlich aus roten Blutkörperchen; nur verhältnismäßig wenig Lymphozyten und polynukleäre Leukozyten werden in den Gefäßen angetroffen. An einigen Stellen, allerdings sehr selten, sieht man jedoch diese Zellen in deutlicher Randstellung oder sogar in Durchwanderungsfiguren. Stellenweise ist besonders in den Papillarkörpern um die Kapillaren herum reichliches Ödem zu beobachten, so daß die Gefäße in weiten leeren Lakunen zu liegen scheinen.

Auch die Lymphspalten und -gefäße sind stark dilatiert. In letzteren fand ich an einigen Stellen fibrinöse Massen und einzelne Lymphozyten.

In den dicht infiltrierten zentralen Teilen werden auch weiter ins Gewebe hinein kleine Rundzellen von demselben Typus angetroffen wie in der Nähe der Gefäße; außerdem sehen wir einige seltene, etwas größere Zellen mit reichlicherem Plasma und chromatinreichem, ovalem oder nierenförmigem Kern. In Sublimattrichloressigsäure fixierten und mit Eisenhämatoxylin nach *Heidenhain* gefärbten Präparaten kann man in diesen Zellen ein Mikrozentrum antreffen, welches 2—3 ganz nahe aneinander liegende grobe Zentriolen enthält. Hier und da kommen einzelne seltene polynukleäre Leukozyten vor, die beinahe ohne Ausnahme in mehr oder weniger weit fortgeschrittenem Degenerationszustand sind. Die Kernlappen haben sich von einander losgetrennt, das Zellplasma ist teilweise zerfallen, so daß die Umrisse undeutlich sind.

Ein Teil der in der Umgebung der Gefäße liegenden Rund-

Digitized by Google

zellen entstammt wahrscheinlich den schon früher im Gewebe befindlichen lymphoiden Zellen. Es finden sich jedoch, allerdings nur in geringer Menge, auch hämatogene, während des Infiltrationsprozesses aus dem Blute ausgewanderte Elemente.

Der weitaus größte Teil der Infiltrationszellen in diesen frühen Stadien besteht aus Bindegewebszellen. Im Bereiche der ganzen Effloreszenz sehen wir zahlreiche angeschwollene Fibroblasten mit großen chromatinarmen Kern und schwach basophilen Plasma, das oft deutliche Ausläufer oder eine eckige Form hat. An den am dichtesten infiltrierten Stellen haben einige von diesen Zellen eine ganz abgerundete Form angenommen, und es scheint, als ob der Kern auch chromatinreicher geworden wäre. Dann ist es schwer zu entscheiden, ob es sich um Lymphoidzellen oder um Fibroblasten handelt. In den Präparaten, wo das Mikrozentrum dargestellt ist, sehen wir oft in dem Plasma letzterer Zellen einen scharf begrenzten hellen Hof, wo sich zwei bis drei verhältnismäßig weit voneinander gelegene kleine Zentriolen finden. In den Randteilen des Infiltrats sind die angeschwollenen Fibroblasten im allgemeinen größer, haben oft 2—3 Kerne und lange Ausläufer, welche man von der einen Zelle zu der anderen verfolgen kann.

Mastzellen wurden in diesen Papeln, besonders in den peripheren Teilen reichlich gefunden; am zahlreichsten scheinen sie in der Umgebung der Gefäße und der Haarfollikel vorzukommen.

In manchen Infiltratzellen werden deutliche degenerative Veränderungen beobachtet. Der oft unregelmäßige Kern ist ganz strukturlos geworden, und das Plasma ist stark vakuolisiert, teilweise schon zerfallen. Diese Zellen, von denen die meisten verzweigte, fibroblastenähnliche Zellen sind, enthalten oft, besonders bei Fall 1, teils feine amorphe, teils runde regelmäßige gröbere Körnchen. In ungefärbten Präparaten kommen diese Gebilde als gelbliche Punkte zum Vorschein; sie ergeben keine Eisenreaktion und werden durch Behandlung mit Wasserstoffsuperoxyd nicht gebleicht. Bei Färbung mit Karbolfuchsin und Differenzierung mit konzentrierter wässeriger Tanninlösung behalten diese Körner ihre rote Farbe bei; sie sind wahrscheinlich als eisenfreie Abkömmlinge des Blutfarbstoffs aufzufassen. In der nächsten Umgebung der Kapillaren kommen sie an einigen Stellen sehr reichlich vor (Fig. 3 und 4), und stellenweise kann man in den mehr oder weniger alterierten Endothelzellen und auch frei im Bindegewebe ähnliche Körnchen oder Körnchenhaufen finden. Außerdem wurden hier und da im Gewebe in der Nähe der Gefäße kleine, teils amorphe,

Digitized by Google

teils kristallinische Körnchenhaufen angetroffen, welche eine deutliche Eisenreaktion zeigten.

Die Epidermis ist verdickt, was teils von der Vermehrung der Zellen, teils von dem reichlichen Ödem des Stratum Malpighi abhängig ist. Die interspinalen Räume sind stark erweitert und in den tieferen Schichten der Epidermis finden sich zahlreiche Wanderzellen, die beinahe ausschließlich aus Lymphozyten bestehen. Infolge der dichten Infiltration der tieferen Epidermisschichten ist keine scharfe Grenze zwischen der Epidermis und der Kutis zu sehen und in dem kutanen Infiltrat werden einzelne mehr oder weniger degenerierte Epidermiszellen oder kleine Gruppen davon angetroffen. Die Epidermisleisten sind schmäler und kürzer geworden, stellenweise ganz verschwunden (Fig. 7 und 8). Die Zellen des Stratum Malpighi sind angeschwollen und manche von ihnen stark degeneriert; stellenweise kommen einzelne seltene Mitosen in dieser Zellenschicht vor. In einer von diesen Papeln (Fig. 8) war es in der Mitte der Efflorescenz schon zu einer Abhebung der Epidermis von der Kutis gekommen, was wahrscheinlich von den weit vorgeschrittenen degenerativen Veränderungen der tiefen Epidermisschichten und der entsprechenden Teile der Kutis verursacht war. In dem Zwischenraum fanden sich Fibrinfäden und einige Lymphozyten. Das Stratum granulosum war stark verdickt, stellenweise 6—8reihig geworden. Auch die Hornschicht war im allgemeinen dicker als normal und von lockerem gitterartigem Bau; in der Mitte der Papel fand sich eine stark hypertrophierte Partie (Fig. 7 und 8).

**Fall 3.** 27jähriger Maschinist. Früher keine Hautkrankheiten. Akquiriert im Dezember 1916 Syphilis. Februar 1917 Exanthem, W. R. schwach positiv. Behandlung: Schmierkur a 5,0. Nach 7 Einreibungen eine Dermatitis, weshalb die Schmierkur unterbrochen wurde; erhielt 13 Injektionen von Hg. benzoic. a 0,03 und Sublimat 0,60 innerlich. Neosalvarsan 0,6 5mal. Darauf hat Patient Pilul. Ricordii eingenommen. Seit 10 Tagen keine antiluetische Behandlung. W. R. negativ.

Ungefähr vor 2 Monaten bekam Patient im Gesicht einen Ausschlag, der sich schnell über den ganzen Körper verbreitete. Zu Anfang zeigte das Exanthem, das aus unregelmäßigen gelblich-roten mit Schuppen bedeckten Flecken bestand, große Ähnlichkeiten mit Pityriasis rosea. Aber etwas später wurden an einigen Stellen, besonders auf den Schultern und stellenweise am Rumpf kleine flache, blaurote, polygonale Papeln mit mattglänzender Oberfläche beobachtet. In der letzten Zeit hat man auch an der Schleimhaut der Wangen kleine, teils zusammenfließende grauweiße Papeln gefunden. 19. IX. 1917. Exzision einer Papel vom Abdomen. Fixierung in absolutem Alkohol und 10proz. Formol. Das formolfixierte Stück wurde nach *Levaditi* mit Lapis imprägniert.

Digitized by Google

**Fall 4.** V. R., 19 jähriger Koch. In hereditärer Beziehung nichts von Interesse. Patient ist im allgemeinen gesund gewesen. Vor 2 Monaten bekam er am linken Unterarm einen Ausschlag, der sich schnell über den ganzen Körper verbreitete. Patient besuchte einen Arzt; Karbolsalbe und innerlich Medizin wurden verordnet, aber ohne Erfolg. Aufnahmebefund am 13. IV. 1912: Starker Knochenbau. Ernährungszustand gut. In den Brust- und Abdominalorganen keine Veränderungen. Harn klar, frei von Eiweiß und Zucker. An den Streckseiten der Arme, auf dem Rücken, an den Nates und den Oberbeinen teils große konfluierende Plaques, wo die Hautfurchen stark hervortreten und sich flache, etwas glänzende Fazetten gebildet haben. An den Rändern dieser Plaques und anderswo an den angegriffenen Stellen zahlreiche typische, sehr kleine bis linsengroße Lichenpapeln. An der Schleimhaut der Wangen grauweiße, teilweise konfluierende Papeln. Starkes Jucken. Am Halse, in den Axillen und den Inguinalbeugen kleine angeschwollene Drüsen. 16. VIII. 1912 Exzision einer Papel von der Beugeseite des linken Unterarms. Fixierung: Absol. Alkohol und 10 proz. Formol.

**Fall 5.** R. S., 59 jähriger Tischler. Patient hat früher keine Hautkrankheiten gehabt und ist im allgemeinen gesund gewesen. Im Frühjahr bemerkte er am rechten Unterarm einige rote Flecke, und seitdem hat sich der Ausschlag allmählich ausgebreitet. Der Patient besuchte einen Arzt, welcher Salbe verordnete; die Krankheit wurde aber noch schlimmer. Aufnahmebefund am 10. XI.: Kräftiger Körperbau. In den inneren Organen keine Störungen. Harn klar, frei von Albumin und Zucker. Keine Temperatursteigerung. An der Flexorseite der Extremitäten, besonders an den Unterarmen, dem unteren Teil der Oberbeine und am Penis zahlreiche polymorphe, teilweise konfluierende, rotviolette Papeln; einige haben eine flache glänzende Oberfläche, andere sind mit feinen Schuppen bedeckt. An den Schleimhäuten keine Veränderungen. Inguinal- und Axillardrüsen bedeutend angeschwollen. 13. XI. Exzision einer Papel vom linken Oberbein. Fixierung: Absol. Alkohol und Sublimat.

Alle diese Papeln weisen ganz gleichartige histologische Veränderungen auf, sie sind wahrscheinlich in dem höchsten Stadium des Infiltratprozesses exzidiert geworden.

Das Infiltrat ist sehr dicht, vollständig diffus; es umfaßt die oberflächlichen Teile der Kutis und ist gegen die tieferen Schichten ganz scharf begrenzt.

Die Veränderungen der Blutgefäße ähneln in der Hauptsache denen der früheren Fälle, aber sind noch weiter vorgeschritten. In den zentralen Teilen scheinen mehrere Kapillaren ganz zerstört. Die meisten Gefäße sind dilatiert und blutgefüllt, stellenweise sehen wir in den Lumina mehr Lymphozyten und Leukozyten als in den früheren Stadien; auch Durchwanderungsfiguren dieser Zellen kommen vor, jedoch nur selten.

Die Lymphspalten und -gefäße sind beträchtlich erweitert und in den Lumina fanden sich einzelne wenige Lymphozyten.

Digitized by Google

In dem Infiltrate sind die Lymphoidzellen viel reichlicher vertreten als früher. Die meisten von diesen Zellen sind typische kleine Lymphozyten, aber es kommen auch einige größere Zellen vor mit länglichem, ovalem oder nierenförmigem Kern und reichlicherem Plasma, wo ein typisches Lymphoizellenmikrozentrum zu sehen ist. In den Fällen 4 und 5 fand ich einzelne, sehr kleine einkernige Plasmazellen, weder in diesen noch in den früheren Fällen fand ich Mitosen der Lymphoidzellen.

Die polynukleären Leukozyten kommen reichlicher vor als in den früheren Stadien, und man kann ganz wohlerhaltene Exemplare antreffen, was auch darauf deutet, daß die Auswanderung schneller vor sich geht als früher. Die meisten von den Leukozyten sind neutrophil granuliert, aber die eosinophilen Leukozyten sind jedoch verhältnismäßig zahlreich vertreten.

Der vielleicht größte Teil der Infiltratzellen besteht aus Fibroblasten. In den dicht infiltrierten Teilen werden oft ganz kleine abgerundete oder eckige Formen angetroffen. In den peripheren Teilen und stellenweise in den Papillarkörpern sehen wir größere, mit Ausläufern und oft mit mehreren Kernen versehene Zellen. Durch die Mikrozentrumfärbung ist es meistens möglich, auch die abgerundeten Bindegewebszellen, welche eine täuschende Ähnlichkeit mit den Lymphoidzellen aufweisen können, von letzteren zu unterscheiden.

Auch in diesen Fällen weisen zahlreiche Infiltratzellen degenerative Veränderungen auf; der Kern ist strukturlos geworden, das Plasma stark vakuolisiert oder in Zerfall begriffen. In einigen Zellen finden sich amorphe Pigmentkörnchen, aber so reichliche und so große runde Hämatoidinkörnchen wie bei Fall 1 habe ich in diesen späteren Fällen nicht gefunden.

Im Bereiche des Infiltrats ist das kollagene Gewebe größtenteils verschwunden. Besonders in der Mitte der Papeln an der Epidermisgrenze sind die Bindegewebsbündel stark verändert, teilweise in homogene Schollen verwandelt, welche sich mit basischen Farbstoffen färben. Auch das elastische Gewebe ist etwas vermindert und an einigen Stellen können wir Fragmentierung und Zerfall der elastischen Fasern beobachten.

Die tieferen Epidermisschichten sind stellenweise ganz verschwunden, so daß vom Stratum Malpighi nur 1—2 Zellreihen zurückgeblieben sind. An der Stelle der früheren Reteschichten bildet die Epidermis oft nur kleine spitze, in die Kutis hineinragende Ecken. In dem oberflächlichen Teil des kutanen Infiltrats finden sich einzelne Epidermiszellen oder kleine Gruppen davon. In den

Digitized by Google

erweiterten Interspinalräumen finden sich reichliche Wanderzellen, hauptsächlich Lymphozyten und einige polynukleäre Leukozyten. Stellenweise werden in den Zellen des Stratum Malpighi Mitosen angetroffen. Das Stratum granulosum ist stark hypertrophisch, und die Hornschicht ist auch etwas verdickt und im allgemeinen sehr dicht und homogen. In den Follikelmündungen, aber oft auch an deren Stellen finden sich in der Hornschicht ganz scharf begrenzte, konzentrisch geschichtete, tief eindringende Verdickungen. An entsprechenden Stellen ist das Stratum granulosum auch am mächtigsten entwickelt. Wenn eine solche Hornperle von ihrer Unterlage abfällt, ist an der Oberfläche der Papel eine Vertiefung zu sehen.

**Fall 6.** (Lb. No. 57.) F. J., 29 jährige Kaufmannsfrau. Patientin leidet seit der Kindheit an einem Herzfehler und bekommt bei Anstrengung leicht Atemnot. In der Familie der Patientin keine Hautkrankheiten. Im Mai 1911 bemerkte sie Ausschlag und Jucken am Rumpfe und den Beinen. Wurde erst mit Zinkpaste und etwas später mit Naphtolsalbe behandelt, aber ohne Erfolg. Aufnahmebefund am 3. I. 1912: Am Rumpfe und den Extremitäten zahlreiche Papeln von Stecknadelkopf- bis Erbsengröße, reichlich Exkoriationen nach Kratzen und stellenweise diffuse unregelmäßige Pigmentation. An der Schleimhaut des Mundes keine Veränderungen. In der rechten Axilla eine haselnußgroße, in den Inguinalbeugen kleine, eben palpierbare Lymphdrüsen. Die Lungen und Abdominalorgane ohne krankhaften Befund. Bei Auskultation des Herzens ein leichtes diastolisches Sausen. Harn frei von Albumin und Zucker. Behandlung: Laktovegetabilische Diät. Zinkpaste + ½ proz. Menthol. 10. I. wurde von der medialen Seite des rechten Kniegelenks eine erbsengroße Papel für die mikroskopische Untersuchung exzidiert. Fixierung: Absol. Alkohol und 10 proz. Formol.

**Fall 7.** (2143/14.) O. J., 52 jährige Arbeiterfrau. Seit ½ Jahre leidet die Patientin an Ausschlag. Beim poliklinischen Besuche am 19. X. 1914: Am rechten Oberbein zwei etwa pfenniggroße, zwei kleinere infiltrierte blaurötliche Plaques, welche mit reichlichen festhaftenden Schuppen bedeckt sind; an Rändern dieser Flecke finden sich kleine isolierte Papeln. An beiden Armen kleine blaurötliche Knötchen. Harn frei von Albumin und Zucker. Patientin wurde mit Zinkpaste + ½ Menthol und mit Teerpaste behandelt. 23. XI. Exzision einer Effloreszenz von dem einen Oberbein. Fixierung: Absol. Alkohol und 10 proz. Formol.

In dem noch verhältnismäßig dichten und diffusen Infiltrate sehen wir zahlreiche, wahrscheinlich zum Teil neugebildete Kapillaren, welche von dem subpapillaren Gefäßnetz in die Papillarkörper führen. Die Endothelzellen der Gefäße sind noch angeschwollen, aber scheinen wohl erhalten zu sein. In der Umgebung der Gefäße finden wir keine erwähnenswerte seröse Exsudation wie in den früheren Stadien.

Das Infiltrat besteht hauptsächlich aus Lymphozyten und angeschwollenen Bindegewebszellen. Einige sehr seltene kleine

Digitized by Google

Plasmazellen werden hier und da angetroffen. Riesenzellen habe ich weder in diesen noch in früheren Fällen gesehen. Die Anzahl der polynukleären Leukozyten ist etwas vermindert; stellenweise findet man jedoch einzelne Exemplare. Den größten Teil der Infiltratzellen bilden ohne Zweifel teils erhaltene, teils degenerierende Fibroblasten.

Zwischen den Zellen des Infiltrats beobachtet man schon feinere oder dickere, gutgefärbte, neugebildete Bindegewebsfasern oder -bündel, die miteinander anastomosierend, ein netzförmiges Gerüst bilden, in dessen Maschen die Infiltratzellen liegen.

Die Veränderungen der Epidermis sind in der Hauptsache dieselben wie in den früher beschriebenen Fällen.

Die pathologischen Veränderungen der Lichen-ruber-planus-Effloreszenzen sind von vielen Autoren so ausführlich beschrieben worden, daß ich hier nicht in die Einzelheiten dieser Frage eingehen werde. Ich will nur auf Grund der oben beschriebenen Beobachtungen einige kurze Reflexionen über den Beginn und die Pathogenese dieser Krankheit anstellen.

Nach der älteren Anschauung begann der pathologische Prozeß der Lichenknötchen in der Epidermis. So handelte es sich nach *Auspitz* (1) um eine Parakeratose, die in den Haarfollikeln ihren Ausgangspunkt hatte. Die meisten späteren Autoren sind der Ansicht, daß die Krankheit primär in der Kutis oder im Stratum subpapillare in Form von Gefäßdilatation und perivaskulärer Zelleninfiltration beginne.

So meint *Köbner* (2), daß die ersten Veränderungen in einer Gefäßerweiterung und Zellinfiltration in den oberflächlichen Kutisschichten bestehen und auch *Caspary* (2) sieht in einer perivaskulären Zellansammlung in den obersten Teilen des Coriums das erste Leiden der beginnenden Krankheit. Nach *Török* (18) und *Lukasiewicz* (13) findet man erst Gefäßdilatation und Infiltration in der Gegend des oberflächlichen subpapillären Gefäßnetzes, und dann wird allmählich die Umgebung der papillaren Kapillarschlingen infiltriert. *Joseph* (10) ist der Ansicht, daß die Erkrankung der subpapillaren Gefäße als das Primäre und der Ausgangspunkt der Krankheit aufzufassen ist; dazu gesellt sich eine Exsudation, die zum Zerfall der tieferen Epidermisschichten, zur Abhebung der Epidermis von der Kutis und zur Infiltration der Papillarkörper führt. *Jarisch* (9) hat ebenso als erste Veränderungen die Erweiterung der Kapillaren in der Gegend des subpapillaren Gefäßnetzes oder in den Papillarkörpern und eine Rundzelleninfiltration um diese Gefäße herum beschrieben. In beginnenden, makro-

Digitized by Google

skopisch noch nicht sichtbaren Effloreszenzen hat *Ehrmann* (4) Infiltration und Ödem des Papillarkörpers im Bereich von 1 bis 3 Papillen und eine geringe Verdickung des Stratum Malpighi gefunden. *Pinkus* (15) berichtet, daß er in einem sehr kleinen, klinisch nicht wahrnehmbaren Knötchen perivaskuläre Zellansammlung in den Papillarkörpern und auf einen ganz kleinen Bezirk beschränkte Zelleninfiltration der tiefsten Epidermisschichten gesehen hat. Nach *Riecke* (16) besteht die erste pathologische Manifestation in einer mäßigen, allmählich erheblicher werdenden Dilatation der Gefäße der subpapillaren und papillaren Schicht im Bereiche einiger weniger Papillen. Ebenso gibt *Dalla Favera* (3) an, daß die Veränderungen der Gefäße sehr frühzeitig auftreten und vielleicht die ersten sind, welche auf der Bildfläche erscheinen.

In den allerjüngsten von mir untersuchten, makroskopisch unsichtbaren Papeln, wo nur wenige Papillen befallen waren, fand ich in der Umgebung des subkutanen Gefäßnetzes und der Papillarkapillaren kleinzellige Infiltration. Die Endothelzellen dieser Gefäße waren beträchtlich angeschwollen, und einige von ihnen wiesen deutliche degenerative Veränderungen auf (Fall 1, Fig. 4). Der Kern war etwas geschrumpft, strukturlos, das Zellplasma war trübe geworden und die äußeren Umrisse der Zelle nicht deutlich markiert. Die Lumina der Gefäße waren etwas dilatiert, mäßig blutgefüllt und die Lymphspalten weit klaffend. In dem umgebenden ödematösen Bindegewebe war keine erwähnenswerte Zellinfiltration zu sehen, nur einzelne angeschwollene Bindegewebszellen wurden da angetroffen (Fig. 1 und 2). Wahrscheinlich infolge des reichlichen Ödems waren die Papillarkörper beträchtlich verbreitert und abgerundet und die interspinalen Räume der tiefen Epidermisschichten erweitert.

In etwas größeren Papeln findet man die nächste Umgebung der Gefäße so dicht mit Rundzellen infiltriert, daß die Gefäßkonturen ganz verwischt sind (Fig. 7 und 8). Zugleich ist die seröse Exsudation so reichlich geworden, daß die Gefäße stellenweise in breiten, leeren Hohlräumen zu liegen scheinen, ganz wie es *Fordyce* (6) in seinen Fällen beschrieben hat.

Was die Natur der die Gefäße umgebenden Rundzellen betrifft, so ist es wahrscheinlich, daß sie, wie *Dalla Favera* (3) meint, nicht während des Krankheitsprozesses ausgewanderte Elemente sind, sondern zum größten Teil als schon früher im Gewebe befindliche Wanderzellen aufzufassen sind. Die Lumina der Kapillaren sind stark dilatiert, aber der Inhalt derselben besteht hauptsächlich aus roten Blutkörperchen; nur einzelne Lymphozyten und



Digitized by Google

polynukleäre Leukozyten werden in den Gefäßen angetroffen. Auswanderungsfiguren habe ich in diesem frühen Stadium nicht gefunden. Es scheint, als ob sich in den jungen Lichenefflores-zenzen kein solches Agens findet, welches die weißen Blutkörperchen in positiv chemotaktischer Richtung beeinflussen könnte.

Die sich weiter ins Gewebe hineingefindenden, ganz zahlreichen Infiltratzellen sind größtenteils angeschwollene Fibroblasten. Der Kern ist groß, chromatinarm, oval oder länglich und abgeplattet, oft mit tiefen Einkerbungen versehen und enthält 1—2 große Nukleolen. Das Zellplasma ist ganz reichlich, gewöhnlich etwas basophil. Die Form dieser Zellen ist sehr wechselnd. Man sieht einige Zellen mit langen Ausläufern, welche man von der einen Zelle zu der anderen verfolgen kann, andere Zellen, die eine eckige oder mehr abgerundete Form haben; bisweilen sind die äußeren Umrisse nicht deutlich sichtbar. Die abgerundeten Bindegewebs-zellen weisen oft so täuschend große Ähnlichkeiten mit den größeren Lymphoidzellen auf, daß man nur durch Zentriolenfärbung diese beiden Zellarten voneinander unterscheiden kann. In dem Mikrozentrum der Fibroblasten finden wir in einem scharf begrenzten, hellen Hof einige sehr feine, verhältnismäßig weit voneinander gelegene Zentriolen, in den Lymphoidzellen dagegen sind die Zentriolen grob und liegen ganz nahe aneinander. Stellenweise, besonders in den Randteilen des Infiltrats finden wir sehr große mit 2—4 Kernen und langen Ausläufern versehene Bindegewebszellen.

Daß jedoch schon in diesen frühen Stadien eine geringe Auswanderung der weißen Blutkörperchen stattfindet, kann man daraus schließen, daß hier und da in dem Infiltrate einige, wenn auch ganz seltene polynukleäre Leukozyten angetroffen werden. Die meisten von diesen Zellen sind stark degeneriert; die Kernlappen haben sich von einander losgetrennt, sind homogene Schollen geworden; das Zellplasma ist teilweise zerfallen, so daß die Granula zerstreut in der Umgebung der Kernlappen liegen. Etwas reichlicher findet man Lymphozyten auch weiter von den Gefäßen entfernt in dem kutanen Infiltrat und in den tiefen Epidermisschichten.

In größeren und voll entwickelten Effloreszenzen sind die degenerativen Veränderungen viel weiter vorgeschritten. In den zentralen Teilen der Papel sind mehrere Kapillaren ganz und gar verödet. Besonders *Unna* (19) hat auf diesen langsam stattfindenden Gewebszerfall aufmerksam gemacht. Nach seiner Beschreibung ist die Ursache dieser Veränderungen in dem reichlichen, allmählich zunehmenden Ödem zu suchen. Nach Resorption der degenerierenden und zerfallenen Gewebsbestandteile kommt es erst zur

Digitized by Google

Bildung von zahlreichen Lymphspalten an der Epidermisgrenze und schließlich zur Abhebung der Epidermis von der Kutis. Auch nach *Joseph* (10) sind die Infiltration der Papillarkörper und der Zerfall des Rete sekundäre Erscheinungen, welche von der Erkrankung der Gefäße verusacht sind.

In diesen voll entwickelten Papeln sind die Lymphozyten und die polynukleären Leukozyten viel reichlicher vertreten als in den früheren Stadien. Der vielleicht größte Teil der Infiltratzellen besteht nach wie vor aus Bindegewebszellen, aber sowohl in den tiefen Epidermisschichten als auch in dem Derma finden sich zahlreiche typische Lymphozyten, mit chromatinreichem Kern und sehr spärlichem Plasma. Auch einzelne größere Lymphoidzellen mit ovalem oder nierenförmigem Kern und verhältnismäßig reichlichem Plasma werden hier und da besonders an der Kutis-Epidermisgrenze angetroffen. Weder in den jüngeren noch in diesen älteren Fällen habe ich Mitosen in den Lymphoidzellen finden können.

Nach den Angaben der meisten Autoren werden den Lichenplanus-Effloreszenzen keine progressiven Entwicklungsformen der Lymphoidzellen beobachtet. Man findet höchstens einzelne kleine einkernige Plasmazellen, welche im Gewebe zerstreut liegen. Der Befund von Riesenzellen ist von einigen Autoren beschrieben worden (*Ledermann* u. A.). *Sabourand* (17) hat solche von epidermoidalem Ursprung gefunden. Ich habe in meinen Fällen vergebens nach ihnen gefahndet. Es scheint, als ob in den Lichenplanus-Papeln kein Agens zu finden ist, das die Lymphoidzellen zu reaktiver Wucherung anregen könnte.

Wie schon oben erwähnt, sind die polynukleären Leukozyten in den großen Knötchen reichlicher vertreten als in den frühen Stadien. Sie kommen jedoch nur einzeln oder in sehr kleinen Gruppen vor und manche von ihnen weisen degenerative Veränderungen auf. Der größte Teil der gelapptkernigen Leukozyten ist neutrophil gekörnt; eosinophile Leukozyten sieht man aber verhältnismäßig oft.

Wie aus den Untersuchungen mehrerer bekannter Forscher (*Maximow* (14), *Helly* (8), *Heidenreich* (21)) hervorgeht, sind die polynukleären Leukozyten ganz leicht zerfallende Elemente, und in dem Licheninfiltrate, wo die Zellenexsudation wahrscheinlich oft sehr langsam vonstatten geht, verschwinden sie bald. Auf diese Weise kann man erklären, warum verschiedene Autoren zu ganz entgegengesetzten Resultaten gekommen sind. Nach *Pinkus*



Digitized by Google

(15) gehört die Infiltration der tiefen Epidermis mit den polynukleären Leukozyten zu den „sichersten Charakteristika" des Lichen ruber; *Sabourand* (17) hat diese Zellen nur „ausnahmsweise" gefunden.

Das reichliche Vorkommen der hämatogenen Zellen in den größeren voll entwickelten Lichenknötchen hängt wahrscheinlich von den weiter vorgeschrittenen degenerativen Veränderungen ab. Durch die in größerer Menge entstandenen Zerfallsprodukte werden die polynukleären Leukozyten und die Lymphoidzellen ganz wie bei Entzündungsprozessen anderer Art zur Auswanderung angeregt.

Bei Fall 1, der ein ganz akuter und unbehandelter Fall war, fand ich sowohl in den größeren als auch in den kleinsten Papeln, wo nur 3—4 Papillen befallen waren, sehr reichlich, größtenteils verhältnismäßig grobe, runde Körnchen. Diese Körnchen lagen gewöhnlich in der nächsten Umgebung der alterierten Kapillaren (Fig. 4), meistens in großen verzweigten Zellen, teils in ganz runden plasmareichen Zellen und auch in Endothelzellen. Manche von den Körnchen enthaltenden Zellen weisen deutliche degenerative Veränderungen auf; und stellenweise wurden ähnliche Körnchen oder Körnchenhaufen auch im Bindegewebe zerstreut angetroffen, wo sie wahrscheinlich nach dem Zerfall der Zelle zurückgeblieben waren. Sowohl die Lagerung der Körnchen als auch das mikrochemische und tinktorielle Verhalten derselben deuteten darauf, daß sie dem Blute entstammten und wahrscheinlich als eisenfreie Derivate des Hämoglobins aufzufassen waren.

Ein solches reichliches Vorkommen des Blutpigments in den jüngsten beginnenden Stadien ist in der Literatur nicht beschrieben worden. *Ehrmann* (5), der sich durch seine eingehenden Studien über die Pigmentverhältnisse der Haut große und bleibende Verdienste erworben hat, schreibt: Wenn man die Entwicklung und Involution der Papel histologisch verfolgt, so findet man, daß in den jungen Papeln, auch wenn sie auf früher pigmentierter Haut gesessen haben, kein Pigment in der veränderten Epidermis sitzt, dagegen findet man hier und da in Papillarkörpern eine Pigmentzelle. Bei älter werdenden Papeln vermehren sich das Pigment und die Pigmentzellen im Papillarkörper unmittelbar unter der Epidermis, ohne daß noch die Epidermis selbst pigmentiert erscheint. Erst wenn die Papeln sich abzuflachen beginnen und die Veränderungen im Zurückgehen begriffen sind, tritt das in dem Papillarkörper gestaute Pigment in die Epidermis ein.

Digitized by Google

*Pinkus* (15) berichtet, daß in einem ganz jungen Lichenknötchen einzelne der Bindegewebszellen mittelgrobkörniges Pigment führten, ohne die Art des Pigments näher zu beschreiben.

Daß es in älteren Fällen, wo schon beträchtliche Gefäßveränderungen vorkommen, zum Austritt des Blutfarbstoffes oder der roten Blutkörperchen aus den Gefäßen kommt, kann leicht erklärt werden; aber der Umstand, daß in den jüngsten Stadien, wo in dem Gewebe nur ganz geringfügige Veränderungen beobachtet werden, eine reichliche Anhäufung des dem Blute entstammenden Pigments stattfindet, scheint auf eine sehr frühzeitige Alteration der Gefäßwände zu deuten.

Wenn wir die Erkrankung der Gefäße als das Primäre ansehen, dann könnten wir die anderen Krankheitserscheinungen als sekundäre Folgen auffassen. Infolge der Alteration der Papillarkapillaren kommt es erst zu einer allmählichen serösen Exsudation. Durch das Ödem werden die in der Umgebung der Gefäße befindlichen kleinen Rundzellen und die Bindegewebszellen mobilisiert. Beim Fortschreiten der Krankheit und Zunehmen der Exsudation treten beträchtliche Zirkulations- und Ernährungsstörungen ein, die zu reichlichen degenerativen Veränderungen und stellenweise zum Zerfall des Gewebes führen. Durch die Zerfallsprodukte werden die weißen Blutkörperchen zur Auswanderung angeregt, und die Anzahl der hämatogenen Elemente in dem Infiltrate nimmt zu. Wenn die entstandenen Zerfallsprodukte allmählich von den dilatierten Lymphgefäßen abgeführt werden, entsteht durch Reizung in den Lymphdrüsen eine Drüsenanschwellung, wie sie bei dieser Krankheit beobachtet wird.

## Zusammenfassung.

In beginnenden Papeln finden wir Anschwellung, stellenweise degenerative Veränderungen des Endothels und Dilatation der Papillarkapillaren und des oberflächlichen subpapillaren Gefäßnetzes und geringe Zelleninfiltration um dieselben herum; zugleich wird schon sehr frühzeitig Ödem in den Papillarkörpern und in den tiefen Schichten der Epidermis beobachtet.

Beim Zunehmen des Ödems schwellen die im umgebenden Gewebe befindlichen Bindegewebszellen an und in jungen Effloreszenzen besteht das Infiltrat größtenteils aus Fibroblasten; nur die nächste Umgebung der Gefäße ist sehr dicht mit kleinen lymphozytähnlichen Zellen infiltriert.

Später, wenn in der Effloreszenz schon reichliche degenerative Veränderungen zu beobachten sind, kann es zur schnelleren Aus-

Digitized by Google

wanderung der weißen Blutkörperchen kommen, und in den vollentwickelten Knötchen besteht das Infiltrat hauptsächlich aus zwei Arten von Zellen, nämlich angeschwollenen Bindegewebszellen und Lymphozyten. Auch polynukleäre Leukozyten werden angetroffen, aber nur einzeln oder in kleinen Gruppen. Letztere Zellen scheinen sehr schnell in dem Infiltrate zu zerfallen.

In den Lichen-planus-Effloreszenzen werden im allgemeinen keine progressiven Entwicklungsformen der Lymphoidzellen, keine reaktive Wucherung dieser Zellen gefunden. In dem mikroskopischen Bilde herrschen vielmehr die reichlichen, langsam stattfindenden degenerativen Veränderungen vor, welche, nach primärer Gefäßerkrankung, wahrscheinlich als sekundäre Erscheinungen infolge der gestörten Zirkulations- und Ernährungsverhältnisse aufzufassen sind.

*Literaturverzeichnis.*


1. *Auspitz, H.*, System der Hautkrankheiten. Wien 1881.
2. *Caspary, J.*, Über Lichen ruber. Vierteljahrsschr. f. Derm. 1888. S. 159.
3. *Dalla Favera*, Contributo allo studio istologico della papula del lichen planus con speciale reguardo al lichen delle mucose. Giornale italiano delle malattie Veneree e della Pelle. 1909. Vol. L. p. 360.
4. *Ehrmann, S.*, Zur vergleichenden Anatomie der Lichenoiden und der Lichenformen. Beitr. z. Arch. f. Derm. u. Syph. Festschr. für *Neumann*.
5. Derselbe, Die Pigmentanomalien. Mračeks Handbuch der Hautkrankheiten. Bd. II. S. 750.
6. *Fordyce, J. A.*, The lichen group of skin diseases. A histological study. The Journ. of cut. Dis. Februar 1910. No. 2. p. 57.
7. *Helly, K.*, Eine Modifikation der Zenkerschen Flüssigkeit. Ztschrf. f. wissenschaftl. Mikroskopie. 1903. Bd. XX. H. 4. S. 413.
8. Derselbe, Zur Morphologie der Exsudatzellen und zur Spezifität der weißen Blutkörperchen. Zieglers Beitr. z. path. Anat. Bd. XXXVII. S. 171.
9. *Jarisch, A.*, Die Hautkrankheiten. Spez. Path. u. Ther. Wien 1900.
10. *Joseph, M.*, Beiträge zur Anatomie des Lichen ruber planus, acuminatus und verrucosus. Arch. f. Derm. u. Syph. 1897. Bd. 38. S. 8.
11. *Kaposi, M.*, Pathologie und Therapie der Hautkrankheiten. 1899. S. 477.
12. *Köbner, H.*, Zur Pathologie des Lichen ruber. Berl. klin. Woch. 1887. S. 359.
13. *Lukasiewicz*, Lichen ruber acuminatus und planus an der Haut und Schleimhaut desselben Individuums usw. Arch. f. Derm. u. Syph. 1896. Bd. 34.
14. *Maximow, J.*, Beiträge zur Histologie der eitrigen Entzündung. Zieglers Beiträge zur pathol. Anat. Bd. 38. S. 301.
15. *Pinkus, F.*, Zur Kenntnis des Anfangsstadiums des Lichen ruber planus. Arch. f. Derm. u. Syph. Bd. 60. S. 161.


Digitized by Google

16. *Riecke, E.*, Lichen ruber. Mraceks Handbuch der Hautkrankheiten. Bd. 2. S. 491.
17. *Sabouraud, R.*, Sur quelques points de l'anatomie pathologique du lichen plan de Wilson. Annal. de Derm. et Syph. 1910. Tome 1. p. 491.
18. *Török, L.*, Anatomie des Lichen planus (Wilson). Zieglers Beiträge zur pathol. Anat. 1890. Bd. 8. S. 431.
19. *Unna, P. G.*, Monatsschr. f. prakt. Derm. 1894. Bd. 18, 19.
20. Derselbe, Die Histopathologie der Hautkrankheiten. Orths Lehrbuch der spez. pathol. Anat. Berlin 1894. Bd. 3. S. 306.
21. *Weidenreich, F.*, Beiträge zur Kenntnis der granulierten Leukozyten. Arch. f. mikrosk. Anat. Bd. 72. H. 1. S. 209.

# Periodische Literatur.

Zusammengestellt von Dr. *Arthur Alexander* in Charlottenburg.

**A. f. D.** = Archiv für Dermatologie und Syphilis. **B. kl. W.** = Berliner klinische Wochenschrift. **D. m. W.** = Deutsche medizinische Wochenschrift. **D. W.** = Dermatologische Wochenschrift. **M. Kl.** = Medizinische Klinik. **M. m. W.** = Münchener medizinische Wochenschrift. **P. m. W.** = Prager medizinische Wochenschrift. **W. kl. W.** = Wiener klinische Wochenschrift. **W. m. W.** = Wiener medizinische Wochenschrift.

## Syphilis.

### *Therapie.*

*Joh. Fein:* **Zur Bekämpfung der Geschlechtskrankheiten.** W. m. W. 1917. No. 12.

*F.* bespricht das Problem der Isolierung im Sinne der Enthaltsamkeit während der Ansteckungszeit, die ihm vollkommen undurchführbar erscheint, teils wegen der Unkenntnis der Kranken von ihrer Krankheit, teils wegen der Mächtigkeit des Geschlechtstriebes, wie auch infolge verkehrter Schamempfindung und aus prinzipiellen Beweggründen. Er betont die Bedeutsamkeit der unglückseligen Diffamierung der Geschlechtskrankheiten, wie die Chronizität der venerischen Erkrankungen.

Dem einzelnen nicht isolierten Falle folgt nach der Art des Schneeballensystems eine größere Anzahl neuer Infektionen. Strafendrohung würde nach Ansicht *Feins* wenig nützen. Ebenso wie eine sexuelle Isolierung möglich ist, scheint ihm die Unschädlichmachung der Krankheitskeime außerhalb des Körpers durchführbar, wenn auch die Desinfektion bei den venerischen Erkrankungen nicht von besonderer Wichtigkeit ist, wie sonst bei den Infektionskrankheiten wegen der Hinfälligkeit des Virus.

Der dritte Punkt: Prophylaktische Maßnahmen, Ausforschung, Behandlung der mit den Kranken in Berührung gewesenen Personen, scheint ihm der wichtigste, besonders wegen der Möglichkeit, die Krankheit geheim

Digitized by Google

zu halten. Die Anzeigepflicht ist ihm in ihrem Werte hinfällig, weil sie nutzlos ist wegen der langen Zeitdauer, während der der Patient überhaupt nicht weiß, daß er krank ist und doch eine Infektionsquelle darstellt.

Die Ausforschung aller derzeit Erkrankten erscheint als utopische Forderung. Selbst wenn eine solche Massenuntersuchung möglich wäre, so würde ihre lange Dauer sie illusorisch machen, da die bei Beginn der Untersuchungsaktion als gesund Befundenen während oder nach derselben vom noch nicht Untersuchten infiziert werden können. Die Überweisung der erkrankt Befundenen in Spitäler oder in zuverlässige häusliche Behandlung erscheint ihm möglich, aber nur eine radikale Durchführung der Behandlungsmaßnahmen könnte diese zu einem sicheren Erfolge führen. Ergänzende Maßnahmen sind versucht worden. Überwachung der Prostituierten führt nicht zum Ziel, weil die Geheimprostitution ihr entgeht. Auch die gegenwärtige Untersuchung der gewerbsmäßigen Prostitution, zweimal in der Woche, ist nicht zureichend. Der einzig richtige, wenn auch nicht volle Sicherheit gewährende Erfolg wäre genaueste Reinigung durch fachkundige Personen nach und sorgfältigste ärztliche Untersuchung vor sexuellem Verkehr. Die Untersuchung der Männer würde die Frau vor Infektion bewahren, aber die Verbreitung der Krankheit nicht hindern. Bedeutsam ist die persönliche Prophylaxe. Alle Mittel gehen nach Meinung des Verf.s von einer falschen Voraussetzung aus, die auf der unfreiwilligen Mitwirkung der eigenen Person beruht, denn nur ein verschwindend kleiner Bruchteil der betr. Persönlichkeiten wird sie anwenden, da es sich um Affekthandlungen handelt. Auch die moralische Beeinflussung der Jugend scheint ihm kein sicherer Weg zu sein wegen des allzu leichten Unterliegens unter den sexuellen Trieb. Die Durchführung der prophylaktischen Maßnahmen ist trotzdem unbedingt notwendig, wenn auch nur ein Teilerfolg erzielt wird. Persönliche Prophylaxe für den einzelnen ist das einzige Schutzmittel gegen Ansteckung, die Behandlungsvervollkommnung der Krankheiten ist der sicherste Weg, denn sie führt zur Heilung.

*L. Pulvermacher*-Berlin.

*Kirchner*-Berlin: **Neue Wege für die Bekämpfung der übertragbaren Geschlechtskrankheiten.** Ztschr. f. ärztl. Fortbildung. 1917. No. 11—12.

Verf., der als Chef der Medizinalabteilung im Preußischen Ministerium des Innern wohl wie kein anderer die in Rede stehende Materie beherrscht, referiert hier kurz und klar über das, was bisher auf dem Gebiete der Prostitutionsbekämpfung geschehen ist und was, insbesondere im Hinblick auf die durch den Krieg besonders brennend gewordene Frage der Bekämpfung der Geschlechtskrankheiten, weiter geschehen soll. Die bedingte Anzeigepflicht des Regulativs von 1835 ist von seiten der Ärzte bei Geschlechtskrankheiten nie praktisch in Tätigkeit getreten. Nachdem Ende des 19. Jahrhunderts das Reichsseuchengesetz in Kraft getreten war und Verf. in Gemeinschaft mit hervorragenden Ärzten, z. B. *Lesser*, daran ging, das Preußische Ausführungsgesetz zu diesem Reichsgesetz zu schaffen, nahm er von der Einführung der Anzeigepflicht für Geschlechtskrankheiten absichtlich Abstand eben wegen der diskreten, von der Art der übrigen Infektionskrankheiten so durchaus abweichenden Art der Erwerbung derselben (cfr. auch *Lesser*, B. kl. W., 1917, No. 13). Im übrigen versuchte das angezogene Gesetz vom 28. VIII. 1905 endlich einmal der Rechts-

Digitized by Google

unsicherheit der ganzen Prostituiertenkontrolle und Behandlung durch folgenden Passus ein Ende zu machen: Bei Syphilis, Tripper und Schanker kann eine zwangsweise Behandlung der erkrankten Personen, sofern sie gewerbsmäßig Unzucht treiben, angeordnet werden, wenn dies zur wirksamen Verhütung der Ausbreitung der Krankheit erforderlich erscheint. Auf Grund dieses Gesetzes und eines Erlasses des Preußischen Ministers des Inneren, der die Errichtung öffentlicher ärztlicher Sprechstunden für Prostituierte anordnete, hoffte man die Prostitution sanieren zu können, indem die dadurch bedingte milde Handhabung der Reglementierung dahin führen würde, die heimliche und öffentliche Prostitution zu fassen und ihrer Gefahr zu entkleiden. Diese Hoffnung hat sich, wie Verf. mit anerkennenswerter Offenheit zugibt, nicht erfüllt, weil der § 361, 6 Str.G.B., der den Geschlechtsverkehr gegen Entgelt schon als solchen unter Strafe stellt, noch in Kraft ist, und die Polizeibehörden daher mit dem milden Vorgehen gegen die Prostituierten direkt gegen das Gesetz verstoßen mußten. Daher hat auch, als der Krieg ausbrach, die Militärverwaltung diesen preußischen Ministerialerlaß suspendiert. Es muß die Aufgabe einer nahen Zukunft sein, diesen genannten Paragraph, sowie einen zweiten, nämlich § 180, der das Wohnungsvermieten an Prostituierte bestraft, auszumerzen resp. so zu fassen, daß es der Prostituierten ermöglicht wird, eine Wohnung zu finden, ohne beständig auf der Flucht vor der Polizei zu sein und ferner, daß die Ausübung der gewerbsmäßigen Unzucht als solche straffrei bleibt. Allerdings widerstreben verschiedene Parteien, namentlich Zentrum und Konservative. Verf. hofft trotzdem, die Neuordnung durchsetzen zu können und so womöglich alle Prostituierten im engeren und weiteren Sinne in milder Weise zu fassen und zu behandeln. Er bespricht dann die in neuester Zeit hervorgetretenen Bestrebungen außer der Überwachung der Prostitution umfassendere gesetzliche Bestimmungen einzuführen, die sich auf die gesamte Bevölkerung erstrecken. Diesen Bestrebungen, insbesondere auch dem Gesundheitsamte *Neißers*, das gewissermaßen eine Reglementierung der gesamten männlichen und weiblichen Bevölkerung soweit sie an Geschlechtskrankheiten leidet, vorsieht, steht Verf. im wesentlichen ablehnend gegenüber, dagegen tritt er für die Beratungsstellen ein. Von der Hand zu weisen sei dagegen die Vereinigung der einzurichtenden öffentlichen ärztlichen Sprechstunden für Prostituierte mit den Beratungsstellen für die übrige Bevölkerung, wie sie sich *Neißer* in seinen Gesundheitsämtern denkt. Ferner tritt Verf. für ein Kurpfuschereiverbot ein und als Korrelat dafür für eine bessere Vorbildung der Ärzte auf dem Gebiete der Haut- und Geschlechtskrankheiten. Über die Aufnahme eines Gefährdungsparagraphen in das Gesetz über die Geschlechtskrankheiten kann man streiten, es kann nur eine Fassung in Frage kommen, bei der Unklarheiten, die Erpressern Tür und Tor öffnen, ausgeschaltet werden. Zum Schluß tritt Verf. für die Belehrung der Jugend über die Gefahren der Geschlechtskrankheiten und ihre Verhütung ein und geht noch auf die Frage der Empfängnis verhütenden Mittel ein. *Arthur Alexander*-Berlin.

*Julius Fürth:* **Die Eruierung der Infektionsquellen, ihr Wert als Mittel zur Bekämpfung der Geschlechtskrankheiten während der Mobilität.** W. kl. W. 1917. No. 24.

Die Erforschung der Infektionsquellen und die Prophylaxe bilden im allgemeinen das Rüstzeug der modernen Bekämpfung der Geschlechts-

Digitized by Google

krankheiten. Die üblichen Nachweise der Herkunft der vorgekommenen venerischen Erkrankungen dienten dazu. Nur in den seltensten Fällen aber traf von den Zivilbehörden eine Antwort über das Ergebnis der Untersuchung ein. Es müßte ein neuer Nachweis geschaffen werden, der Auskunft über den Infizierten und die Infektionsquelle gibt (in einem Doppelbogen), und die Zivilbehörden müßten verpflichtet werden, in jedem Falle eine möglichst genaue Nachricht über die Infektionseruierung zu erstatten. Eine Zentralstelle müßte bei jedem größeren selbständig arbeitenden politischen Verwaltungsbezirk zur Evidenzführung dienen (Kataster der Geschlechtskranken).

Verf. beschäftigt sich weiter mit den in Wien gesammelten Nachweisen und aus ihnen entnommenen statistischen Daten über die Infektionsquellen. Die auch an anderen Stellen gemachte Beobachtung, daß die geheime Prostitution oft in noch sehr jugendlichem Alter stehe, wurde auch hier bestätigt. Das Hauptkontingent stellten postenlose Dienstmädchen und Fabrikarbeiterinnen. Die eheliche Infektion stellt 5 pCt. der Gesamtinfektion dar. Aus den vorliegenden Nachweisen zeigte es sich, daß es sich meistens um ältere Ehemänner handelte, welche sich gelegentlich eines ehelichen Beischlafes bei ihrer untreu gewesenen Gattin infizierten. Zur persönlichen Prophylaxe dient in Österreich die von *Ruß* beschriebene Weise, daß jeder Mann innerhalb einer festgesetzten Zeit (sechs Stunden nach dem Coitus), bei seiner Rückkehr in die Kaserne in einem eigens dazu bestimmten Raume eine prophylaktische Einspritzung und Waschung an sich vorzunehmen hat. Ihre Durchführung erwies sich im Kriege als schwierig, aus numerischen Gründen, aus ärztlichen Gründen und auch wegen der Medikamente (Fehlen von Fetten zur Herstellung der *Metschnikoff*schen Kalomelsalbe oder der *Neißer-Siebert*schen Subnitratsalbe). Die Vorzüge des Kondoms werden anerkannt. Seine Auslieferung sollte jedoch nicht wahllos durch Automaten, sondern nach einer Art individueller Auslese erfolgen zur Verhinderung, daß es bei Verheirateten als konzeptionshinderndes Mittel verwendet wird oder durch allzu leichte Zugänglichkeit zu Ausschweifungen verleitet, was wieder im Kriegsgebiet schwer durchzuführen ist. Die Einführung von Merkblättern zur Förderung der Prophylaxe wird als wünschenswert hingestellt. Sie sollen jedem einzelnen Manne gleichzeitig mit seinen Legitimationsdokumenten bei der Einziehung übergeben werden, eventuell schon bei den Musterungen. Verf. empfiehlt auch, die Musterungskommission im Interesse der Bekämpfung der venerischen Erkrankungen mit der Befugnis auszustatten, jeden bei der Musterung als geschlechtskrank erkannten Mann für den Fall, daß er untauglich wäre, im Einvernehmen mit der politischen Behörde einer Behandlung zuzuführen. Tauglich Befundene sind an Lazarette abzuführen. Bei der Demobilisation erscheint nicht nur die Evidenzführung der Geschlechtskranken von Bedeutung, sondern es müßten darüber hinaus längere Zeit andauernde wiederholte Kontrollen erkrankt Gewesener stattfinden. Offiziere und Mannschaften müßten vor ihrer Rückkehr in die Heimat in gewissen, eigens für diese Zwecke bestimmten und zweckmäßig eingerichteten Orten des Etappenraumes ausnahmslos untersucht werden. Florid Erkrankte werden unbedingt zurückgehalten. Ob latente Lues und postgonorrhoischer Katarrh, wie v. *Zeißl* es verlangt, auch zurückbehalten werden, kann nicht der Arzt allein wegen der volkswirtschaftlichen Bedeutung dieser Frage entscheiden.

Digitized by Google

Bei ihrem Ausscheiden müßten die Pat. den Nachweis erbringen, daß sie in ärztlicher Behandlung und Beobachtung stehen. Da die Gruppen derer, welche in öffentlichen Krankenanstalten Behandlung suchen müßten, eine außerordentlich große sein würde, würde sich empfehlen, für die Dauer von 4—5 Jahren in den vom Militär geräumten Baracken Behandlungsstationen zu errichten. Die in Privatbehandlung Befindlichen müßten eine halbjährliche Meldepflicht haben zum Nachweis einer ärztlichen Behandlung. Für die Kliniken müßten in dieser Beziehung 4—6 Jahre festgelegt werden. Die Militär- und Zivilbehörden müßten in dieser Beziehung miteinander im Einvernehmen bleiben. Es erscheint erwägenswert, ob nicht der militärische Kataster der Geschlechtskrankheiten nach der Demobilisierung einer Zentralstelle zu übertragen wäre, wobei die in Beobachtung Stehenden nach ihrem jeweiligen Wohnorte der Zentralstelle des zuständigen Verwaltungsbezirkes zuzuweisen wären. Dies gilt auch für eine eventuelle Übersiedlung und ebenso für weibliche Infektionsträger.

*L. Pulvermacher*-Berlin.

*Finger*-Wien: **Die Bekämpfung der Geschlechtskrankheiten im Hinterlande.** W. kl. W. 1917. No. 12.

Die Zusammenfassungen des Verf.s lauten folgendermaßen: Die Registrierung und sanitätspolizeiliche Überwachung der gewerbsmäßigen Prostitution, wenn sie auch nicht aufgegeben werden soll, ist als einzige Maßregel zur Bekämpfung der Geschlechtskrankheiten ungenügend, insbesondere die gesundheitlich gefährlichsten der Jugendlichen bedürfen der genauen Überwachung. Geschlechtskranke sind unter Verhältnisse zu bringen, unter denen eine entsprechend lange Abschließung sowohl den Aufgaben energischster Behandlung, als der Fürsorge entspricht. Der besonderen Eigenart der Geschlechtskrankheiten angemessen müssen die bei der Bekämpfung sonstiger ansteckender Krankheiten angewendeten Maßnahmen in gleicher Weise durchgeführt werden. Die Gesunden sind durch Flugschriften, Vorträge, Merkblätter zu belehren, ebenso die Kranken. Es sind gesetzliche Bestimmungen nach Art des dänischen Gesetzes vom 30. III. 1916 zu treffen, welche Verbot der Behandlung der Geschlechtskranken durch Kurpfuscher, Verbot der brieflichen Behandlung und der Anpreisung von Geheimmitteln zur Selbstbehandlung enthalten, wie auch Zwangsuntersuchung aller einer Geschlechtskrankheit begründet Verdächtigen auf Grund gerichtlichen Ausspruches. Ärztliches Anzeigerecht soll auf jene Fälle beschränkt bleiben, in welchen der Kranke trotz ärztlicher Abmahnung darauf beharrt, etwas zu unternehmen oder zu unterlassen, wodurch er die Gesundheit seiner Mitmenschen gefährdet. Solche Gefährdung ist zu bestrafen. Überwachung der Prostitution erscheint dem Verf. in der augenblicklichen Form ihrer Aufgabe nicht gewachsen oder kaum entsprechend. Die Ansteckungsmöglichkeiten bei der Syphilis und Gonorrhoe werden des Genaueren geschildert. Für die Krankenhausbehandlung ist ebenso wie die strenge Abschließung auch Beschäftigung besonders der Jugendlichen notwendig. Nicht die Prostitution, sondern die Promiskuität ist die Ursache der Verbreitung der Geschlechtskrankheiten. *L. Pulvermacher*-Berlin.

*Alfred Perutz*-Wien: **Zur Theorie der Quecksilberwirkung bei Syphilis.** D. W. Bd. 65, 36.

Bei einem körperlich heruntergekommenen Manne, der an einem

Digitized by Google

ulcero-krustösen Syphilid leidet und eine negative Komplementbindungsreaktion hatte, trat die Quecksilberwirkung erst ein, als der Allgemeinzustand des Pat. sich besserte. Mit der Besserung des Allgemeinzustandes erfolgte auch die Antikörperproduktion (Positivwerden der *Wassermann*schen Reaktion). Erst in diesem Zeitpunkt begann die Heilung zu erfolgen. Wäre das Quecksilber nun ein rein desinfizierendes, ätiotrop gegen die Spirochäten gerichtetes Mittel, so hätte, unabhängig von der Form der sekundären Syphiliserscheinungen, unabhängig vom Allgemeinzustand des Patienten, die Wirkung eintreten müssen. Das Quecksilber ist also nur ein indirektes sekundäres Antisyphilitikum. Würde das Quecksilber nur als Desinfiziens wirken, wäre die Heilung unabhängig von dem Befinden des Pat. aufgetreten.

*Arthur Alexander*-Berlin.

*Merck*-Innsbruck: **Über den Wert der Schmierkur.** Med. Klin. 1917. No. 41.

Die weit ins Gebiet der Empirie zurückgreifenden Betrachtungen *M.*s werden, soweit sie vor einer zum Schematismus erstarrenden Bevorzugung der intramuskulären Hydr.-Behandlung warnen, gewiß allgemeine Billigung finden. *M.* geht in der Bewertung der Schmierkur jedoch weiter, indem er die allgemein tonisierende Wirkung der Hg-Inunktion in Beziehung zu der besonderen Funktion der Haut bei der Bildung von Abwehrstoffen bei Infektionskrankheiten setzt. Somit gewinne die Schmierkur durch die Steigerung der Abwehrkraft des Hautorgans sogar erhöhten Wert gegenüber der intramuskulären oder innerlichen Hg-Darreichung und zugleich eine Bedeutung, die höher liege als in der bloßen örtlichen Beeinflussung der durch die Inunktionskur mit Salbe bedeckten Hautsyphilide.

*Fritz Callomon*-Bromberg.

*G. Scherber:* **Beitrag zur Klinik und Therapie der Syphilis.** W. m. W. 1916. No. 28.

Mitteilung klinischer Erscheinungen und therapeutischer Erfahrungen bei Syphilis des Nervensystems. In 6 Fällen (Männer) zeigten sich die Erkrankungen im Frühstadium der Lues zwischen dem 5. und 9. Monat post infectionem (arteritische Hemiplegie). Drei Patienten starben trotz sofort einsetzender energischer Quecksilber-Jod-Therapie in drei bis vier Tagen, in 2 Fällen blieb dauernde Lähmung zurück. Nur ein Patient mit leichter Hemiparese wurde durch sofortige sehr energische Quecksilber-Salvarsan-Jod-Therapie völlig geheilt. Alle Patienten hatten eine ungenügende erste Kur durchgemacht. In 4 Fällen war Potus vorhanden. Dem Symptom der ständigen Schlaflosigkeit ist Bedeutung zuzumessen. Von der selteneren Rückenmarkssyphilis des Frühstadiums wird ein Fall von Meningitis spinalis luetica geschildert. Bei präventiv Behandelten mit nicht zureichender erster Kur und nicht frühzeitig genug folgender energischer zweiter Kur entwickeln sich Exantheme, die von vornherein den Charakter von Rezidivexanthemen haben. In einem Falle wurde 3 Jahre post infectionem eine Tabes beobachtet nach intensiver wiederholter Quecksilber- und Quecksilber-Salvarsanbehandlung in den ersten zwei Jahren. In einem Falle von Pseudoparalyse trat auffallende Besserung auf. In den letzten zwei Jahren wurden über 2000 Neosalvarsaninjektionen gemacht, 3—4 Injektionen, seltener bis 6 Injektionen, immer in achttägigen Zwischenräumen, stets kombiniert mit Hg. Von Nebenerscheinungen wurde Fieber,

Digitized by Google

38 Grad C bis 40 Grad C beobachtet, namentlich bei den in der 5. bis 7. Woche der Infektion stehenden präventiv behandelten Fällen. In einer Anzahl von Fällen stellte sich nach der 3. bis 4., seltener schon nach der 2. Injektion Schlaflosigkeit ein, die bei Fortsetzung der Neosalvarsankur zunahm und daher zur Unterbrechung der Medikation führte. Von eigentlichen Schädigungen wurde nur einmal eine beiderseitige Kochlearisaffektion beobachtet nach einer einmaligen Infusion von 0,3 Neosalvarsan, die aber nach einer Hg-Salicylinjektionskur vollständig zurückging. Der Fall betraf eine ältere Luesinfektion (vor 15 Jahren infiziert).

*L. Pulvermacher*-Berlin.

*Theodor Sachs*-Frankfurt a. M.: **Über eine gleichmäßige, stets gebrauchsfertige Salicyl-Quecksilberemulsion (Hg-Olinal).** B. kl. W. 1917. No. 51.

Durch Zusammenschmelzung von Lanolin und Olivenöl wird ein Vehikel gebildet für Hg-Emulsionen, das imstande ist, eine stets gleichbleibende Konzentration dieser Emulsionen ohne die Notwendigkeit des lästigen Aufschüttelns zu gewähren und so eine ständig zur Verfügung stehende gleichmäßige Injektionsflüssigkeit darstellt, die nicht erwärmt zu werden braucht. In Bezug auf Verträglichkeit entspricht sie den Olivenölemulsionen, denen sie in der milden Wirkung auf den Magen-Darmkanal überlegen sein dürfte. Die fertige Hg-Novokainemulsion kann nach dem vom Verf. angeführten Rezept (Hydrarg. salicyl. 1,0, Novocain. basicum 1,5, Olinal ad 10,0) von der Hirschapotheke Frankfurt a. M., Zeil 111, bezogen werden.

*Arthur Alexander*-Berlin.

*Kaufmann-Wolf:* **Quecksilber-Intoxikationen nach Injektionen von Merzinol.** A. f. D. Bd. 123.

Ein siebzehnjähriges schwächliches Mädchen, welches ein halbes Jahr vorher wegen frischer Lues eine Schmierkur von zwei Monaten durchgemacht hatte, wurde einer Kur von sieben Merzinol-Einspritzungen (je 0,14 Hg) in zehntägigen Abständen unterworfen und kam 4 Wochen nach Abschluß der letzteren mit Stomatitis, Nephritis, schwerer Enterocolitis und Peritonitis zum Exitus. Es handelt sich um eine relative Überdosierung, zu deren Vermeidung eine Abänderung der dem Merzinol beigegebenen zu allgemein gehaltenen Gebrauchsanweisung vorgeschlagen wird.

*R. Habermann*-Bonn.

*Engwer*-Königsberg i. Pr.: **Über intravenöse Jodtherapie der Syphilis.** M. m. W. 1917. No. 23.

Nach intravenöser Jodnatriumeinfuhr kommen die Joderscheinungen an Haut und Schleimhaut nicht zur Beobachtung, dagegen treten Herzklopfen, Zittern und Unruhegefühl ein. Mitunter kommt es zu schwereren Vergiftungserscheinungen: Fieber, vermehrte Herzaktion, Zittern, Eiweißausscheidung, Schwäche. Zuweilen werden nach Jodnatriuminfusionen noch Heilerfolge gesehen, nachdem Hg, J K per os und Salvarsan keine Wirkung mehr gezeitigt hatten. Gute Erfolge kamen bei hartnäckigem positivem Wassermann und bei Leukoplakia oris zur Beobachtung.

*Becker*-Frankfurt a. M.

*J. Kyrle:* **Fieber, ein wesentlicher Heilfaktor in der Syphilistherapie.** W. kl. W. 1917. No. 22.

Die Wirksamkeit fieberhafter Temperaturen auf Syphiliserscheinungen an Haut und Schleimhaut zeigte sich bedeutsam, wenn die Behandlung

Digitized by Google

bei Patienten vorgenommen wurde, deren Organismus bereits über gewisse Depots von spezifischen Antisyphilitika (Quecksilber oder Salvarsan) verfügte. Zur Bestätigung werden zwei Krankengeschichten mitgeteilt, in denen über Patienten berichtet wird, die gleichzeitig mit einer kombinierten Kur fieberhaft erkrankten und in der günstigen Beeinflussung ihres spezifischen Krankheitsbildes durch das Fieber einen Beweis für die Richtigkeit der Anschauung erbrachten. Es wird auf die günstigen Erfahrungen hingewiesen mit der von *Wagner* inaugurierten und von seiner Schule weiter ausgebauten kombinierten Quecksilber-Tuberkulinbehandlung bei der Paralyse sowie auf die Bedeutsamkeit des Fiebers während der Sekundärperiode der Syphilis überhaupt, welche aus den Mitteilungen von *Pilcz* und *Mattauschek* hervorgeht, die für eine günstige Beeinflussung durch fieberhafte Infektionskrankheiten sprechen, dergestalt, daß *Pilcz* vorschlägt, bei Luetikern, die auf Grund eines entsprechenden Liquorbefundes Zeichen früher meningealer Syphilis zustände darbieten, prophylaktisch mit Fiebertherapie vorzugehen. Eine Aktualität für die Fieberbehandlung bei Lues besteht besonders seit den Arbeiten über parenterale Proteinkörpertherapie bei verschiedenen Entzündungsprozessen (*R. Müller* und *L. Müller*). *K.* prüfte an einem größeren Material die Frage über den Wert der kombinierten Behandlung der Frühlues mittelst Antisyphilitika und parenteraler Eiweißverabreichung, und ob der Ablauf der manifesten Erscheinungen und Beeinflussung eines positiven Wassermann unter Zuhilfenahme solcher Maßnahmen ein anderer wäre als sonst. Es wurden für die ersten Versuche nur Patienten genommen mit sehr deutlichen Erscheinungen, von denen erfahrungsgemäß bekannt ist, welches Maß der Behandlung im Durchschnitt zur Abheilung der klinischen Symptome notwendig ist (Patienten mit hypertrophischen nässenden Papeln am Genitale). Wurde während der spezifischen Therapie hier Fieber hervorgerufen, so sah man überraschenderweise mit relativ recht minimalen Quantitäten von Hydrargyrum, mit denen sonst wohl niemals ein befriedigender Endeffekt erzielt werden konnte, Kranke symptomfrei und den Wassermann negativ werden. Aus vier mitgeteilten Krankengeschichten geht die Methodik hervor. Aber nicht nur bei papulösen Effloreszenzen zeigte sich eine günstige Wirkung, auch in Fällen ganz frischer Lues und bei makulösen Exanthemen. Die Erscheinungen schwanden, der Wassermann wurde negativ, wobei naturgemäß über die Dauer des Heilungszustandes vorerst nichts gesagt werden kann, da die längste bisherige Beobachtungsdauer erst 2 Monate betrug. Salvarsan wurde bei der Behandlung vorerst ausgeschaltet. Ein günstiges Resultat wurde auch in Fällen des späteren Latenzstadiums erzielt, wo ohne klinische Erscheinungen der Wassermann selbst nach sehr energischer Behandlung positiv geblieben war. Zwei diesbezügliche Krankengeschichten beleuchten dieses. Auf Grund der Beobachtung von mehr als einem Dutzend von Fällen dieser Art hat Verf. den Eindruck der günstigen Wirkung der Therapie. Die Zusammenfassung des Verfs lautet: „Es ergibt sich, daß die aus früheren Beobachtungen her schon bekannte Tatsache der günstigen Einwirkung interkurrierender Fieberzustände während einer Syphiliskur mit Erfolg in jedem Falle von sekundärer Lues verwendet werden kann. Diese Tatsache läßt mannigfache Ausblicke gewinnen hinsichtlich der Erhöhung der Wirksamkeit unserer antiluetischen Maßnahmen und damit der Syphilisbekämpfung überhaupt. *L. Pulvermacher*-Berlin.

Digitized by Google

*G. Scherber:* **Über die Wirkung intramuskulärer Milchinjektionen auf die latente und manifeste Syphilis und Mitteilung der Erfahrungen mit der Fiebertherapie im allgemeinen.** W. m. W. 1917. No. 27.

Verf. hatte bereits früher beobachtet, daß latente Syphilisfälle mit negativem Wassermann durch Erzeugung künstlichen Fiebers (durch intramuskuläre Milchinjektion von 10 ccm) in 3 von 12 Fällen eine Änderung der Reaktion und eine schwache oder mittelstark positive Reaktion erkennen ließen. Milchinjektion ohne vorausgegangene oder gleichzeitige spezifische Therapie wirkte bei manifest Syphilitischen nicht und vermochte die *Wassermann*sche Reaktion nicht in derselben Weise zu beeinflussen. Auf Grund der gelegentlichen Beobachtung günstiger Beeinflussung von Luesfällen durch gleichzeitige künstliche Temperatursteigerungen kombinierte *Sch.* die spezifische Quecksilber-Neosalvarsanbehandlung mit künstlich erzeugten intensiven Fieberreaktionen in sekundären und tertiären Fällen von Lues und sah die Möglichkeit, eine hartnäckige positive Wassermann-Reaktion rascher und bestimmter negativ zu machen, als durch die spezifische Behandlung allein. Als Ursache nimmt er nicht nur eine intensivere Umsetzung der eingeführten spezifischen Mittel an, sondern nach der Beobachtung der Wirkung hohen Fiebers auf latente Luesfälle eine gewisse Mobilisierung des Luesprozesses, so daß das Virus der Wirkung des therapeutischen Agens zugänglicher wird. Bei der Beobachtung einer Anzahl Tabeskranker, die in gleichem Sinne kombiniert behandelt wurden, zeigten sich das Allgemeinbefinden und auch einzelne Symptome manchmal auffällig gebessert. In einzelnen Fällen war diese Besserung eine vorübergehende. Die Möglichkeit, daß die in ihrer Wirkung durch Fieber gesteigerte spezifische Behandlung bei Lues II eine schützende Wirkung auch auf das Nervensystem entfalten würde, besteht. Im Anschluß wird von der Wirkung der Fiebertherapie auf verschiedene andere Krankheiten berichtet. Venerische Drüsenschwellungen kamen zum Teil rascher zur Resorption, wurden zum Teil auch rascher erweicht, gonorrhoische Prozesse wurden nicht gleichmäßig beeinflußt. Beim Arthigon hat Verf. die Beobachtung gemacht, daß die Injektion des Mittels, namentlich bei Arthritis, gelegentlich den fieberhaften Prozeß überraschend schnell zum Stillstand bringen kann, daß aber eine Ankylosierung sich anschloß, die durch weitergegebene Arthigon- oder Milchinjektionen nicht beeinflußbar war. Milchinjektionen beeinflußten bei gonorrhoischer Arthritis in einigen Fällen den Ablauf des Prozesses, blieben in anderen aber wirkungslos. Von Dermatosen wurde die Behandlung in einigen schweren Fällen von Psoriasis vulgaris versucht. Bei gleichzeitiger äußerlicher Therapie trat eine Beschleunigung der Abheilung ein. — Die Milchinjektion wird zur Erzeugung des Fiebers nicht immer und in gleicher Weise ihren Zweck erfüllen, da die Fiebererzeugung bei den verschiedenen Menschen eine ungleichmäßige ist. Auch auf die Gefahr der Milchembolie wird hingewiesen. Die Milchinjektionen wirkten besser bezüglich der Fiebererzeugung wie die Injektionen von 1 ccm einer 20 proz. Lösung von Deuteroalbumose. *L. Pulvermacher*-Berlin.

*Otto Sachs*-Wien: **Über die Wirkung des Urotropins auf die Gewebsprodukte der Syphilis.** W. kl. W. 1916. No. 32.

Die Diffundierbarkeit des Urotropins bzw. des abgespaltenen Formaldehyds in den Liquor cerebrospinalis, in das Blutserum, in dessen Ex- und

Digitized by Google

Transsudate, die günstigen Erfahrungen beim Herpes zoster, erweckten den Gedanken einer therapeutischen Anwendung des Mittels bei der Syphilis.

Die Untersuchungsreihe des Verf.s, 10 Fälle, zeigten, daß das Urotropin syphilitische Gewebsprodukte im Sinne vollständiger Rückbildung sichtbar beeinflußt. Es wurde sowohl intern, wie intravenös, wie auch (acht Fälle) intramuskulär behandelt, intramuskulär in steigenden Dosen von 1—2—3 g in 4 ccm destilliertem, sterilisiertem Wasser, jeden zweiten bis dritten Tag. Die *Wassermann*sche Reaktion, die bei 8 von den 10 behandelten Fällen vor Behandlungsbeginn positiv war, blieb es auch nach Rückgang der Erscheinungen selbst nach 25—30 Injektionen Nach 8—10 intramuskulären Injektionen bildeten sich Sklerosen, sowie kirschgroße nässende Papeln restlos zurück. *L. Pulvermacher*-Berlin.

*L. Karczag*-Budapest: **Die Behandlung der Tabes dorsalis mit Neosalvarsan nach Leredde.** D. m. W. 1917. No. 40.

Verf. hat 18 Fälle von Tabes dorsalis nach den Angaben von *Leredde* behandelt, ohne daß ernste Komplikationen beobachtet worden sind. Die lanzinierenden Schmerzen, Krisen, Kopfschmerzen, Schlaflosigkeit, Blasenbeschwerden und die Ataxien wurden teils auffallend, teils befriedigend gebessert. Nur in zwei Fällen blieben die lanzinierenden Schmerzen, in einem Falle die Kopfschmerzen unbeeinflußt. In drei Fällen blieb die W.-R. trotz der energisch durchgeführten Kur positiv. In einem dieser Tabesfälle mit wassermannfester Reaktion entwickelte sich eine rapid fortschreitende Tabo-Paralyse. *F. Hell*-Kiel.

## Tagesnachrichten.

Zu einer *Tagung der südwestdeutschen und rheinisch-westfälischen Dermatologen*, welche, wie wir bereits ankündigten, am *28. u. 29. Septbr. 1918 in Frankfurt a. M.* stattfindet, lädt Geheimrat Prof. Dr. *Herxheimer* unter Bekanntgabe folgender *Tagesordnung* auch andere Kollegen ein:

*Samstag, den 28. September*, 8¼ Uhr abends, im Hörsaal des *Karolinum*, Eschenbachstr. 14:

*Kolle*, Experimentelle Studien und Versuche zu Paul Ehrlichs Chemotherapie mittels Arsenobenzol (mit Demonstrationen).

*Sonntag, den 29. September*, früh 9 Uhr pünktlich:

Krankenvorstellungen im Hörsaal der Kgl. Anatomie, Eingang Eschenbachstraße 14.

*12 Uhr: Hans Sachs* u. *W. Georgi*, Zum serologischen Luesnachweis mittels Ausflockung.

*1¼ Uhr:* Gemeinsames Mittagessen im Restaurant Hahn am Schauspielhaus.

Anmeldung zur Teilnahme an den Verhandlungen und am Essen sowie Anzeige von Demonstrationen erbittet bis spätestens 20. September Geheimrat *Herxheimer*.

Digitized by Google

## Originalarbeiten.

### VIII.

(Aus Statens Seruminstitut in Kopenhagen. [Direktor: Dr. *Th. Madsen*].)

# Über den Wert der Anwendung von größeren Mengen Patientserum bei der Wassermannschen Reaktion als die gewöhnlich benützte größte Menge (0,2 cm³).

Von

Priv.-Doz. Dr. OLUF THOMSEN u. Priv.-Doz. Dr. HARALD BOAS.

Wie bekannt, kommen hin und wieder Fälle von unbehandelter oder lange nicht behandelter „tertiärer", namentlich monoregionärer Syphilis vor, bei der die Wassermann-Reaktion fehlt. Obwohl diese Fälle nicht besonders zahlreich sind, wäre es doch von Vorteil, die Leistungsfähigkeit der Wassermann-Reaktion in so hohem Grade zu fördern, daß die Reaktion auch hier positiv würde. Dasselbe gilt für die Syphilis im Primärstadium, wo die Reaktion im allgemeinen erst 1—2 Wochen vor der Erscheinung der „sekundären" Manifestationen der Erkrankung positiv wird. Schließlich wäre es auch von Bedeutung, feststellen zu können, ob die Technik, mit welcher die Wassermann-Reaktion ausgeführt wird, wirklich alles geliefert hat, was sie zur Anleitung darüber geben kann, zu welchem Zeitpunkt des Krankenverlaufes erneuerte Behandlung eingeleitet werden soll. Im großen und ganzen wird heutzutage der Verlauf der Krankheit von regelmäßig vorgenommenen Blutuntersuchungen begleitet, und der positive oder negative Ausfall der Reaktion gibt einen sehr wesentlichen Anhaltspunkt dafür, ob die Behandlung im gegebenen Augenblick von neuem aufgenommen resp. fortgesetzt oder vorläufig ausgesetzt werden muß.

In Erkenntnis dessen haben wir auf dem Seruminstitut durch Untersuchung eines großen Materiales versucht, die genannten Forderungen auf verschiedene Weisen zu befriedigen. Für die eine derselben, nämlich der Anwendung einer größeren Menge Patientserum als der gewöhnlichen größten Menge, 0,2 cm³, werden wir im



Digitized by Google

Folgenden Rechenschaft ablegen. Man könnte von vornherein erwarten, daß eine Zunahme der Patientserummenge von 0,2 zum doppelten oder vierfachen eine sehr wesentliche Bedeutung für den Ausfall der Reaktion haben müßte, und daß durch eine solche Zunahme namentlich eine Gefahr dafür vorhanden wäre, daß eine bedeutende Anzahl Sera von Patienten ohne Syphilis eine positive Reaktion geben würden, da der Ausfall der Wassermann-Reaktion, wie auch von allen anderen biologischen Reaktionen, in hohem Grad vom *quantitativen* Verhältnis der bestimmenden Komponenten abhängig ist. Wenn *Wassermann* seinerzeit 0,2 cm³ Patientserum als größte Menge angab, geschah es also aus Furcht davor, daß die Spezifizität der Reaktion durch Überschreiten der genannten Menge merkbar angegriffen werden würde. Dasselbe Bedenken haben mehrere andere Verfasser geteilt, und auch einer von uns [*Boas*[1])] hat früher vor dem Gebrauch einer größeren Dosis als 0,2 cm³ gewarnt.

Diese Bedenken waren jedoch wesentlich teils auf theoretische Erwägungen begründet und teils auf dem Umstand, daß *Much* und *Eichelberg*[2]) seinerzeit bei Untersuchung des Blutes von Scarlatinapatienten in Dosis 0,3 und 0,4 cm³, in einer verhältnismäßig großen Anzahl von Fällen, nämlich bei 10 von 25 Patienten, eine positive Reaktion erhielten.

Auf der anderen Seite haben Untersucher wie *Kromayer* und *Trinchese*[3]), *Ledermann*[4]), *Thiele* und *Embleton*[5]), *Bana*[6]), *Fr. Blumenthal*[7]), *B. Fischer*[8]) u. A. gefunden, daß die Reaktion in einigen Syphilisfällen nur mit größeren Serummengen als 0,2 cm³ positiv ist, und daß die Gefahr, hierdurch unspezifische Reaktionen zu erhalten, nicht groß ist. *Fr. Blumenthal* hebt jedoch hervor, daß die Bedeutung der positiven Reaktion bei vermehrter Menge Patientserum mit Vorsicht beurteilt werden muß.

*Unsere eigenen Untersuchungen* umfassen im ganzen *7724 Fälle*, von welchen das Blut im Zeitraum von Mai 1916 bis März 1917 zur

---

[1]) Die *Wassermann*sche Reaktion. 2. Aufl. Berlin 1914. S. Karger. S. 31.

[2]) Med. Klin. 1908. No. 39.

[3]) Med. Klin. 1912. No. 41.

[4]) Med. Klin. 1913. No. 50.

[5]) Lancet. 1914. 21/2.

[6]) Brit. med. Journ. 1915. 3/4.

[7]) Berl. klin. Woch. 1914. No. 28.

[8]) Dtsch. med. Woch. 1916. No. 5.

Digitized by Google

Untersuchung an das Seruminstitut eingesandt wurden. Es ist keine Auswahl der untersuchten Séra vorgenommen worden. Die Technik war die auf dem Institut gewöhnlich angewandte, mit Ausnahme davon, daß die Reaktion außer mit der sonst als größten Menge gebrauchten Dosis 0,2 cm³ auch mit 0,4 und 0,8 cm³ Patientserum vorgenommen wurde. Das Resultat war folgendes:

| | | |
|---|---|---|
| I. | Keine Reaktion weder mit 0,8—0,4 noch mit 0,2 cm³ Patientserum: in allem . . . . . | 5030 Fälle |
| II. | Positive Reaktion sowohl mit 0,8 und 0,4, wie auch mit 0,2 Patientserum: in allem . . . . . | 2482 „ |
| III. | Positive Reaktion nur mit 0,8 oder 0,4 cm³, dagegen nicht mit 0,2 cm³ Patientserum: in allem . . . | 199 „ |
| IV. | Keine positive Reaktion mit 0,8 oder 0,4 cm³, jedoch mit 0,2 cm³ Patientserum: in allem . . | 13 „ |
| | Im ganzen | 7724 Fälle |

Was *Gruppe I* betrifft, handelt es sich um Fälle ohne den geringsten Anhaltspunkt für Syphilis, behandelte Syphilis, sowie einzelne Fälle von Syphilis im Primärstadium vor dem sekundären Ausbruch.

*Gruppe II* umfaßt natürlich ganz wesentlich Patienten mit sicher konstatierter Syphilis. Gleichzeitig findet man 28, bei denen die positive Wassermann-Reaktion das einzigste Symptom für Syphilis war. Daß die Reaktion bei diesen 28 aller Wahrscheinlichkeit nach von einer syphilitischen Infektion herrührt, genügt kurz hervorzuheben, da die positive Reaktion mit 0,2 cm³ Serum ja ein Symptom ist, dessen Bedeutung im voraus gründlich bekannt und debattiert worden ist.

*Gruppe III* umfaßt 199 Patienten, bei denen die Wassermann-Reaktion mit 0,2 cm³ Serum nicht positiv war, sondern nur mit 0,8 oder 0,4 cm³. Diese Gruppe hat natürlich ein ganz besonderes Interesse zur Beleuchtung der Spezifizität der Reaktion bei der vermehrten Menge Patientserum. Zwischen den 199 Fällen findet man 168, wo Syphilis auf anderem Weg sicher konstatiert ist. Beim größten Teil handelt es sich um früher behandelte Luetiker (141 Fälle), ferner um Patienten, die nie unter Behandlung waren, deren Syphilis sich aber an einem späteren Zeitpunkt manifestiert hat, als dem, an welchem die Reaktion ausgeführt wurde (20 Fälle), und endlich um 7 Fälle von Syphilis im Primärstadium. Es bleiben 31 Fälle zurück (siehe untenstehende Tabelle), wo die Syphilis nicht mit Sicherheit auf anderem Weg konstatiert werden konnte.



Digitized by Google

| Fall No. | Hämolysezahl mit Serum 0,8 | 0,4 | Das Alter der Patienten | Geschlecht | Nähere Aufklärungen über die Patienten |
|---|---|---|---|---|---|
| 1 | 0 | 20 | 51 Jahre | ♀ | Chronisches Darmleiden |
| 2 | 0 | 60 | 46 „ | ♀ | Hat viermal abortiert |
| 3 | 0 | 70 | 28 „ | ♀ | Exkoriationen auf den Genitalia |
| 4 | 10 | 100 | 52 „ | ♀ | C. ventric. |
| 5 | 20 | 30 | 19 „ | ♀ | Salpingitis gon. |
| 6 | 20 | 30 | 8 „ | | Die Mutter hat Syphilis |
| 7 | 20 | 30 | 67 „ | ♂ | Ulcus u. Infiltrat. auf der linken Nate. Mit J.-K. behandelt, jedoch ohne Wirkung |
| 8 | 20 | 40 | 24 „ | ♀ | Mit einem Mann verlobt, der wegen Syphilis ärztlich behandelt wird |
| 9 | 20 | 60 | 71 „ | ♀ | Ulcera cruris, möglicherweise durch J.-K.-Behandlung etwas gebessert |
| 10 | 20 | 100 | 21 „ | ♂ | Anämia lienal (Mb. Banti) |
| 11 | 30 | 30 | 22 „ | ♀ | Salpingitis gon. |
| 12 | 30 | 60 | 30 „ | ♂ | Suspekte Papelgruppen an beiden Armen. Vor fünf Jahren Ulc. penis |
| 13 | 30 | 100 | 62 „ | ♂ | Aneurisma aortae |
| 14 | 40 | 50 | 24 „ | ♀ | Cicatrice im Perinaeum |
| 15 | 40 | 70 | 60 „ | ♂ | Mb. cordis. Cirrhosis hepatis. |
| 16 | 40 | 100 | 4/12 „ | ♂ | Der Vater hatte vor 1½ Jahren pos. Wa.-Reaktion. |
| 17 | 40 | 100 | 44 „ | ♀ | Anaemia gravis. Durch Arsenikbehand. bedeutend geb. |
| 18 | 40 | 100 | 53 „ | ♂ | Myocarditis u. cerebrales Leiden (Tumor?) |
| 19 | 40 | 100 | 24 „ | ♀ | Paralysis extrem. inf. sin. |
| 20 | 50 | 80 | 28 „ | ♀ | Hat eben ein mazeriertes Kind zur Welt gebracht. |
| 21 | 60 | 80 | 56 „ | ♂ | Ventrikelleiden |
| 22 | 60 | 100 | 34 „ | ♂ | Otitis media |
| 23 | 60 | 100 | 17 „ | ♀ | Exanthem |
| 24 | 60 | 100 | 1/12 „ | ♂ | Beide Eltern hatten Syphilis |
| 25 | 60 | 100 | 40 „ | ♂ | Hemiplegie D. p.? |
| 26 | 60 | 100 | 23 „ | ♂ | T. p. Die Braut des Patienten wird wegen Syphilis behandelt |
| 27 | 60 | 100 | 26 „ | ♀ | Psoriasis |
| 28 | 60 | 100 | 25 „ | ♀ | Haarabfall. Gummaähnliche Knötchen im Haarboden. Durch antiluetische Behandlung geheilt |
| 29 | 60 | 100 | 31 „ | ♂ | Ulc. präputii. Adenitis inguin. ∴ Sp. p. |
| 30 | 60 | 100 | 23 „ | ♂ | Ulc. cruris, durch Quecksilberbehandlung geheilt |
| 31 | 60 | 100 | 23 „ | ♀ | Hämorrhagia cerebri. |

In Betreff 16 der genannten Patienten (No. 2, 3, 6, 8, 9, 10, 12, 13, 16, 20, 24, 25, 26, 28, 30, 31) kann man wohl sagen, daß in der Krankheit des Patienten oder den anamnestischen Aufschlüssen, die herbeigeschafft wurden, Anhaltspunkte für eine Syphilis als wahrscheinliche Ursache zur positiven Reaktion gefunden wurden. Für die übrigen 15 (No. 1, 4, 5, 7, 11, 14, 15, 17, 18, 19, 21, 22, 23,

Digitized by Google

27, 29) findet man nichts, welches die Annahme stützen kann, daß die Reaktion von einer (latenten) syphilitischen Infektion verursacht wurde, obwohl es auf der anderen Seite nicht erlaubt ist, eine solche für ausgeschlossen oder bloß unwahrscheinlich zu betrachten.

Positive Reaktion nur mit den großen Serumdosen (0,8 und 0,4 cm³) ist also im Ganzen in 2,6 pCt. des ganzen Materiales (199 Fälle von 7724) vorgekommen. Unter den Fällen ohne Reaktion mit den üblichen Dosen (0,2 cm³ oder weniger) machen die 199 Fälle 3,8 pCt. (199 Fälle von 5229) aus. Die 15 Fälle, bei denen kein eigentlicher Anhaltspunkt für Syphilis gefunden wird, machen 0,28 pCt. von den 5229 Fällen aus. *Es kann also festgestellt werden, daß positive Reaktion nur mit großen Serumdosen ein Symptom ist, das in hohem Grad für Syphilis spricht*, wenn auch dieser Tatsache kein *absoluter* Wert beigemessen werden kann, was ja übrigens auch nicht bei positiver Reaktion mit 0,2 cm³ Serum der Fall ist.

*Gruppe IV* umfaßt 13 Fälle, wo die Reaktion nur mit 0,2 cm³ Serum, aber weder mit 0,8 oder 0,4 cm³, positiv war. Es handelt sich in allen diesen Fällen um behandelte Syphilis, wo die letzte Behandlung von wenigen Monaten bis 2 Jahren, bevor die Reaktion angestellt wurde, vorgenommen worden ist. Diese Gruppe, zu welche wir später zurückkehren werden, erregt hauptsächlich dadurch Interesse, daß sie zeigt, daß die Reaktion auf alle Fälle *auch* mit 0,2 cm³ Serum ausgeführt werden muß, selbst in Fällen, wo man die Dosen 0,4 und 0,8 benützt.

Man könnte ja von vornherein erwarten, daß eine Vermehrung der Serummenge von 0,2 cm³ bis 0,8, bzw. 0,4 cm³ eine bedeutend größere Steigung in der Anzahl der positiv reagierenden Sera herbeiführen würde. Wenn die Reaktion infolge einer passenden antiluetischen Behandlung ganz allmählich schwindet, so daß die kleinste Dosis Serum, die eine positive Reaktion gibt, beständig vermehrt wird, bis man mit 0,2 cm³ Serum fehlende Reaktion erreicht, sollte man annehmen, daß ein Stadium eintreffen würde, wo nur noch 0,4 resp. 0,8 cm³ positive Reaktion gäbe. Es wäre ja kaum denkbar, daß das „Reagin" plötzlich ganz aus dem Blut verschwinden sollte, weil die Grenze „negativ" mit 0,2 cm³ erreicht war. Dies ist indessen auch nicht der Fall. Daß die Reaktion selbst mit den vermehrten Serummengen nicht positiv wird, braucht nicht daher zu kommen, daß man in der betreffenden Serumdosis kein „Reagin" findet oder doch unzulänglich, um an und für sich eine Reaktion unter anderen Versuchsbedingungen als den angewandten hervorzurufen. Die Ursache hierzu hat man sich kaum früher klar

Digitized by Google

gemacht. Nach unserer Meinung muß sie darin gesucht werden, daß in *jedem* Serum — sowohl dem angewandten Menschenserum wie dem als Komplement benützten Meerschweinchenserum — Stoffe oder richtiger gesagt Funktionen gefunden werden, die der Fähigkeit des „Reagines" positive Reaktion zu geben entgegenwirken.

Dies kann direkt dadurch erwiesen werden, daß man zu einer bestimmten Menge Syphilisserum, die positive Reaktion gibt, eine gewisse Menge (inaktiviertes) Serum eines gesunden (nicht syphilitischen) Menschen, eines Meerschweinchens oder anderen Tieres hinzusetzt. Die Reaktion wird dadurch aufgehoben. Da das „Reagin" und die genannte „Antagonistfunktion" zusammen im Serum gefunden werden, arbeitet man also demzufolge immer mit einer Mischung von beiden, und von ihrem Mengenverhältnis zueinander wird das Resultat abhängen. Findet man jetzt in der üblich gebrauchten größten Menge Patientenserum ,0,2 cm³, etwas weniger „Reagin", als zur Reaktion erforderlich ist, wird eine Verdopplung der Dosis zu 0,4 die Reaginmenge wohl an und für sich zu einer Höhe hinaufbringen, die für eine Reaktion genügte, falls sie in der Dosis 0,2 cm³ Patientserum vorhanden war. Aber gleichzeitig mit der Verdopplung der Reaginmenge bzw. mit ihrer Vervierfachung, indem man von 0,2 cm³ zu 0,4 resp. 0,8 cm³ steigt, vergrößert man im selben Maßstab die Antagonistenfunktion, wodurch der Einfluß der größeren Reaginmenge aufgehoben wird. Die Wassermann-Reaktion wird ja hier auf dem Institut solcherweise ausgeführt, daß die Menge des Patientserums in fallenden Dosen angewandt wird, von denen jede einzelne die Hälfte der unmittelbar vorhergehenden (0,2 — 0,1 — 0,05 — 0,025 usw.) beträgt. Man könnte sich also darüber wundern, daß man überhaupt auf die Weise, wie die Wassermann-Reaktion ausgeführt wird, durch Verdoppeln der Dosis positive Reaktionen erhält, etwas, was doch regelmäßig in Betreff der niedrigeren Serumdosen gesehen wird, so daß z. B. die Dosis 0,025 cm³ keine Reaktion aufweist, während 0,05 eine sehr kräftige (Hämolyse 0—20) gibt. Es darf indessen nicht vergessen werden, daß die Antagonistenfunktion für die kleinen Dosen eine verhältnismäßig weit kleinere Rolle spielt als für die großen. Falls in Dosis 0,025 cm³ eines Syphilisserums die gleiche Menge Reagin wie in Dosis 0,2 eines anderen Serums gefunden wird, in beiden Fällen zur Reaktion ungenügend, wird in der doppelten Dosis beider Sera bzw. 0,05 und 0,4 cm³ ebensoviel Reagin gefunden, trotzdem nur 0,05 cm³ des ersteren Serums, jetzt reagiert. Die Ursache liegt darin, daß die Antagonistenfunktion, die wir der Bequemlichkeit halber in beiden Sera als gleich stark

Digitized by Google

betrachten können, in 0,2 cm³ in viermal so großer Menge wie in 0,05 gefunden wird. Die Wirkung der gleich großen Reaginmenge wird deshalb eine höchst verschiedene sein, indem sie im einen Fall eine positive Reaktion geben wird, im anderen eine solche in ihrer Entfaltung gehindert wird. 0,2 cm³ vertritt eben den Wendepunkt, wo die Vergrößerung der Dosis *verhältnismäßig* wenig bedeutet, weil die Vermehrung der Antagonistenfunktion im allgemeinen zu sehr dominiert. Wenn also überhaupt in einigen Fällen eine Wirkung durch Vergrößerung der Dosis von 0,2 cm³ gesehen wird, muß der Grund hierzu entweder darin gesucht werden, daß die Antagonistenfunktion in allen Sera nicht gleich stark oder wirksam ist, oder darin, daß einige der als „Antigen" fungierenden alkoholischen Herzextrakte (Mensch), gegen welche die Antagonistenfunktion vermutlich gerichtet ist, der Wirkung der Antagonistenfunktionen besser widerstehen als andere. Das letztere ist aus Gründen, auf die wir bei anderer Gelegenheit eingehen werden (die Untersuchungen sind noch nicht abgeschlossen), wahrscheinlich die wichtigste Ursache dafür, daß die Reaktion in den genannten 199 Fällen positiv war. Es wird kaum unmöglich sein, *alle* Herzextrakte den Antagonistenfunktionen gegenüber so resistent zu machen, wie das bei diesen Untersuchungen angewandte am meisten resistente und sie *gleich* resistent zu machen. Solchenfalls kann man erwarten, mit noch mehreren Sera von Patienten mit latenter, resp. behandelter Syphilis positive Reaktion zu erhalten. Was die Reaktionsstärke in den 168 Fällen betrifft, wo man annimmt, daß Syphilis die sichere Ursache zur positiven Reaktion mit 0,8 bzw. 0,4 cm³ Patientserum gewesen ist, wo aber 0,2 cm³ keine Reaktion gab, geht dieselbe aus nachfolgender Zusammenstellung hervor:

| Hämolyse mit 0,8 cm³ | Hämolyse mit 0,4 cm³ | Anzahl der Fälle | Hämolyse mit 0,8 cm³ | Hämolyse mit 0,4 cm³ | Anzahl der Fälle |
|---|---|---|---|---|---|
| 0 | 10—20 | 16 | 30 | 50—60 | 4 |
| 0 | 30—40 | 7 | 30 | 70—100 | 2 |
| 0 | 50—60 | 5 | 40 | 40—50 | 8 |
| 0 | 76—90 | 3 | 40 | 60—70 | 7 |
| 10 | 20—40 | 6 | 40 | 80—100 | 9 |
| 10 | 50—60 | 3 | 50 | 50—60 | 6 |
| 10 | 70—100 | 4 | 50 | 70—80 | 1 |
| 20 | 20—30 | 6 | 50 | 90—100 | 4 |
| 20 | 40—60 | 13 | 60 | 60—70 | 8 |
| 20 | 60—80 | 10 | 60 | 80—100 | 26 |
| 20 | 90—100 | 12 | 60 | 40 | 1 |
| 30 | 30—40 | 6 | 80 | 50 | 1 |
| | | 91 | | | 77 |

Digitized by Google

Für denjenigen, der mit den gewöhnlichen Kurven der Hämolysengrade bei fallenden Mengen Patientserum von 0,2 cm³ bis ½, ¼, ⅛, 1/16 usw. von 0,2 cm³ vertraut ist, ist es auffallend, daß die Kurve hier in betreff der meisten beim Fall von 0,8 bis 0,4 bedeutend flacher ist. Wenn z. B. die Hämolyse mit 0,05 cm³ Syphilisserum 10—20 beträgt, gibt 0,025 unweigerlich Hämolyse 70—80. In der angeführten Zusammenstellung sieht man dagegen sehr oft Hämolysegrade von z. B. 10—20 mit 0,8 cm³ Serum und 20—40 mit 0,4 cm³, und ein entsprechender flacher Fall ist durchwegs ganz hindurch vorhanden, ja es kommen sogar Fälle vor (die beiden letzten in der Zusammenstellung), wo die Reaktion mit 0,8 cm³ schwächer ist als mit 0,4 cm³. Es ist leicht verständlich, daß dieser flache Fall als Resultat von den einander entgegenwirkenden beiden Faktoren, nämlich des „Reagines" und der „Antagonistenfunktion", hervorkommt. Bei den niedrigeren Serumdosen spielt dagegen der Antagonisteneinfluß nur eine untergeordnete Rolle, und die Wirkung der verschiedenen Reaginmenge tritt reiner hervor. Unter demselben Gesichtswinkel muß der paradoxe Ausfall der Reaktion in der vorne angeführten Gruppe IV betrachtet werden: 13 Fälle, wo die Reaktion mit 0,8 und 0,4 cm³ Patientserum ausbleibt, aber mit 0,2 cm³ eintritt. Die Reaktion mit 0,2 cm³ war in diesen Fällen, wie man sich gleich sagen konnte, nicht stark, in 3 Fällen betrug die Hämolyse 40, in 2 : 50 und in 8 : 60. Wo die Hämolyse mit 0,2 unter 40 gewesen ist, war die Reaktion jedenfalls auch mit 0,8 und 0,4 cm³ Serum positiv, und in der Regel ist die Hämolysehemmung sehr ausgesprochen gewesen (Hämolyse 0—20).

Frägt man jetzt nach der praktischen Bedeutung der vorne erwähnten Untersuchungen, meinen wir, daß das Resultat folgendes sein wird:

*Positive Reaktion* nur *mit den großen Mengen Patientserum (0,8 und 0,4 cm³) ist ein Symptom, das in hohem Grad auf das Vorhandensein eines syphilitischen Prozesses irgendwo im Organismus deutet,* wenn auch diesem Symptom nicht ganz so viel Wert wie der positiven Reaktion mit 0,2 cm³ (oder weniger) Patientserum beigemessen werden kann. *Wo nur die großen Serummengen positive Reaktion gaben, wo aber der Syphilis des Patienten auf anderem Weg konstatiert worden ist, fordert die positive Reaktion zur Fortsetzung der Behandlung auf.* Bevor die Behandlung (auch die periodisch einsetzende) unterbrochen wird, muß man sich dessen vergewissern, daß die Wassermann-Reaktion aufgehört hat positiv zu sein, nicht nur mit 0,2 cm³, sondern auch mit den größeren Dosen.

Digitized by Google

*Fehlende Reaktion, selbst bei Anwendung von 0,8 und 0,4 cm³ Serum, schließt nicht aus, daß der Patient einen syphilitischen Prozeß hat.*

**Nachschrift.**

Es war die Absicht des Seruminstitutes, vom 1. IV. 1917 jede Blutprobe, die zur Wassermann-Reaktion eingesandt wurde, auch mit Dosis 0,8 und 0,4 cm³ zu untersuchen, und den Ausfall dieser Untersuchung auf der Antwortkarte des Institutes anzuführen. Dies muß jedoch bis auf weiteres verschoben werden, da es während des Krieges unmöglich ist, so viele Meerschweinchen zu schaffen, wie es für eine solche Erweiterung erforderlich ist. In Fällen, wo die Umstände diese Untersuchung besonders wünschenswert machen (z. B. beim Abschluß der Behandlung), wird diese jedoch auf spezielles Ersuchen vorgenommen werden können.

---

## IX.

# Die bisherigen Ergebnisse der Hämolysinuntersuchung des syphilitischen Blutserums und ihre Bedeutung für die Pathologie der Lues.

Von

Oberarzt Dr. Hans EICKE
und freiw. Krankenpfl. stud. med. Willy MASCHER
bei einem Kriegslazarett.

Die hämolytischen Komponenten des Blutserums können unter der luischen Infektion tiefgreifende Veränderungen erfahren. Ihr sichtbarer Ausdruck ist der Verlust der jedem menschlichen Serum zukommenden Lösungskraft gegenüber Hammelblutkörperchen. Diese Erscheinung, die bisher kaum erforscht war, haben wir seit längerer Zeit zum Gegenstand eingehender Untersuchungen gemacht. Ihre für die Luespathologie wichtigen Ergebnisse seien jetzt, nach Eintritt eines gewissen Abschlusses unserer Arbeiten, unter dem augenblicklich gebotenen Verzicht auf ausführliche protokollarische Beibringung des gesamten Materiales zusammengestellt. Die Ergebnisse früherer Arbeiten werden im folgenden noch einmal kurz besprochen und, soweit sie durch neuere Untersuchungen überholt erscheinen, richtig gestellt. Die Mitteilungen

Digitized by Google

in der Literatur über den Hämolysinschwund bei Syphilis beschränken sich im wesentlichen auf die Angabe, daß das Blut von Tertiärsyphilitikern und Paralytikern, überhaupt von an zerebraler Syphilis Leidenden, seine hämolytische Fähigkeit häufiger einbüßt, als das von sonstigen Lueskranken. Weitere Angaben über etwaige Zusammenhänge zwischen Alter der Infektion, Krankheitserscheinungen, Beteiligung des Zentralnervensystems und dem Hämolysinschwunde, besonders auch über dessen diagnostische und prognostische Bedeutung, fanden wir in der Literatur, soweit uns solche zur Verfügung stand, nicht.

In zwei Arbeiten haben wir uns bisher mit dem in Frage stehenden Phänomen beschäftigt. Zunächst galt es die Anordnung der Methodik zu erproben und eine gewisse Übersicht über die vorliegenden Verhältnisse zu gewinnen, um vor allem erst einmal Grundlagen zu schaffen für weitere systematische Untersuchungen. Dem entsprach der mehr orientierende Charakter der ersten Arbeit[1]), die sich mit der reinen hämolytischen Kraft luischer Blutseren befaßte, ohne Berücksichtigung der sie zusammensetzenden Komponenten. In der zweiten Arbeit[2]) konnten wir bereits die eine Ursache des Verlustes der hämolytischen Kraft schärfer fassen und an Beispielen das Zustandekommen näher erläutern. Hierbei zeigte sich schon, wie ungemein verwickelt durch den Anteil der zwei hämolytischen Komponenten, dem Komplement und dem Normalambozeptor, von denen sich jede wieder vollkommen verschieden verhält, das ganze Phänomen ist. Im Verfolg unserer Untersuchungen zeigte sich mehr und mehr der große Einfluß der Technik. Die hämolytische Kraft stellte sich ganz verschieden dar, wenn man etwa das Serum sofort mit der Zentrifuge erhielt, oder aber seine spontane Auspressung abwartete. Ferner war zu beachten, ob und wie lange das Serum mit dem Blutkuchen aufbewahrt war, ob man sofort untersuchte oder erst nach 24 Stunden, und schließlich, ob die Serumauspressung im Brutschrank oder Eisschrank erfolgte. Wir haben nun alle diese Momente, die für die hämolytische Kraft bestimmend sein können, und die früher nicht genügend beachtet wurden, bei unseren neuesten Untersuchungen berücksichtigt; einige unseren früheren Ergebnissen widersprechende Resultate mögen sich hieraus erklären: an den festgestellten Grundsätzen hat sich nichts geändert.

---

[1]) *Eicke*, Die hämolytischen Eigenschaften des aktiven luischen Blutserums. Derm. Woch. 1917. No. 2.

[2]) *Eicke* u. *Mascher*, Komplementschwund bei unbehandelter Spätsyphilis. Ztschr. f. Immunitätsforsch. 1917. H. 6.

Digitized by Google

Wir beginnen mit der rein serologischen Seite der Frage. Dazu müssen wir vorausschicken, daß ein Hämolysinschwund, — ein feststehendes Ergebnis unserer bisherigen Arbeiten —, ganz vorwiegend sich bei solchen Syphilisfällen findet, deren Infektion weit zurückliegt oder vielfach unbekannt ist, und die infolgedessen keine oder nur ungenügende Behandlung durchgemacht haben. Berücksichtigt sind sämtliche Spätsyphilisfälle (wir nannten so die Fälle, deren Infektion weiter als 6 Jahre zurückliegt), die mit positiver Wa.-R. einhergehen, oder die bei negativer Wa.-R. manifeste Erscheinungen einer Lues hatten. Bei der Unsicherheit der Anamnesen-Beurteilung vieler angeblicher Syphilitiker haben wir Fälle die bei negativer Wa.-R. und negativer *Stern*scher Modifikation auch klinisch keine nachweisbare Lues darboten, nicht hinzugerechnet. Neben der Untersuchung der Seren von solchen alten Syphilisfällen wurden selbstverständlich die Seren Lueskranker aller Stadien und auch die von Gesunden auf das Vorkommen eines Hämolysinschwundes untersucht. In Bezug auf Einzelheiten der Technik wird auf die erwähnten Arbeiten verwiesen: 0,2 und 0,1 ccm des aktiven Serums müssen noch nach 24 stündiger Aufbewahrung 0,5 ccm einer 5 proz. Hammelblutkörperchen-Aufschwemmung bei 37 Grad in ½ Stunde völlig lösen. Bei fehlender Lösungskraft wird durch Zusatz von Meerschweinchenkomplement bzw. Immunambozeptor die Ursache der Hemmung, die entweder auf einem Schwund des Komplements oder des Normalambozeptors oder beider Komponenten beruhen kann, ermittelt. Der Wichtigkeit der Gewinnung und Aufbewahrung des Serums tragen wir jetzt Rechnung, indem wir das Blut in drei Gläsern abnehmen und einen Teil des Serums sofort nach der Entnahme mittels der Zentrifuge gewinnen, während wir einen anderen Teil bei Zimmertemperatur, und den dritten im Brutschrank bei 37 Grad spontan auspressen lassen. Untersucht wird das Zentrifugierte sofort und das im zweiten und dritten Glas sich bildende Serum nach genügender Auspressung, etwa nach 3—4 Stunden; außerdem wird noch einmal alles nach 24 Stunden untersucht. (Zur schnellen Feststellung der hämolytischen Kraft allein genügt es, das Serum auspressen zu lassen und nach 24 Stunden vom Blutkuchen herunter zu untersuchen.)

Diese Art der Serumgewinnung und -Aufbewahrung gestattet uns, wichtige Einblicke in das Verhalten der beiden hämolytischen Komponenten, die auf andere Weise nicht zu erhalten sind. Gerade die Feststellung des Komplementgehaltes ist nur auf diese Weise möglich. Wenn man bisher von Komplementschwund sprach, so

Digitized by Google

meinte man damit eine völlige Verarmung des Blutes an Komplement in vivo. Dieser Fehler entstand dadurch, daß man stets nur das spontan ausgepreßte Serum, und wohl meistens auch nicht sofort, untersuchte. Gewinnen wir das Serum sofort nach der Blutentnahme mit der Zentrifuge, so finden wir, von ganz seltenen Ausnahmen vielleicht abgesehen, daß es immer in gleichem Maße Komplement enthält. Es gilt dies für pathologische wie für gesunde Seren.

Untersuchen wir dagegen das bei Zimmertemperatur spontan ausgepreßte Serum, so kann sich bereits völliger Komplementschwund finden, oder aber das Komplement ist noch erhalten und geht erst im Laufe der nächsten Stunden zugrunde. Der Komplementschwund ist also eine Erscheinung, die erst außerhalb des Körpers nach der Gerinnung auftritt. Hierdurch wird ein komplizierendes, schwer zu erklärendes Moment hereingetragen, denn das Auftreten von Komplementschwund in pathologischen Seren extra corpus bietet an sich eigentlich keinen grundsätzlichen Unterschied von Normalseren, die ja alle nach und nach ihr Komplement verlieren, sondern der Unterschied liegt in der zeitlichen Begrenzung (bis zu etwa 24 Stunden) seines Auftretens. Dieses Zugrundegehen innerhalb kürzester Zeit ist also etwas charakteristisches, das diesen Seren eine Sonderstellung einräumt.

Das zentrifugierte Serum kann sich nun weiterhin verschieden verhalten. In einer Anzahl von Fällen fanden wir bei Aufbewahrung ohne Blutkuchen noch nach 24 Stunden den ursprünglichen Komplementgehalt, während es in anderen völlig zugrunde gegangen war; dabei war jedesmal das mit dem Blutkuchen aufbewahrte Serum komplementlos geworden. Wir können für die Tatsache dieses verschiedenartigen Verhaltens noch keine Erklärung geben, vermuten jedoch die Ursache in dem durch das Zentrifugieren gegesetzten gewaltsamen Eingriff, der das in einigen pathologischen Seren anscheinend besonders labile Komplement weiterhin schädigt.

Ganz anders verhält sich dieses selbe Blut, wenn es sofort nach der Gerinnung zur spontanen Serumauspressung in den Brutschrank kommt. Noch nach 24 Stunden finden wir das Serum, das auf dem Blutkuchen belassen wurde, im vollen Besitz seines Komplements. Aus diesen beiden Gegenüberstellungen geht die wichtige Tatsache der Bedeutung des Blutkuchens bei verschiedener Aufbewahrung hervor. Wir können *Mandelbaum*, der hierauf aufmerksam gemacht hat, zustimmen. Kommt dem Blutkuchen also bei Aufbewahrung im Brutschrank eine komplementerhaltende Be-

Digitized by Google

deutung zu, so kann er bei Auspressung des Serums unter den gewöhnlichen Bedingungen komplementzerstörend wirken.

Anders verhält sich der Normalambozeptor. Wenn wir festgestellt hatten, daß jedes Serum sofort, zentrifugiert gewonnen, komplementhaltig ist, so war damit natürlich nichts gesagt über die hämolytische Kraft im ganzen, denn eine große Zahl der auf solche Weise gewonnenen Seren war völlig lösungsunfähig. Der Zusatz von Immunambozeptor und die nun erfolgende Lösung beweisen uns, daß Komplement vorhanden war und die fehlende Lösungskraft auf einem Mangel an Normalambozeptor beruhte.

Hieraus geht hervor, daß zum Unterschied vom Komplement der Normalambozeptor bereits innerhalb des Körpers fehlen kann. Wir haben weiter festgestellt, daß auch eine Auspressung des Serums im Brutschrank, ein Vorgang, den wir als komplementerhaltend kennen gelernt hatten, an dem tatsächlich vorhandenen Mangel des Normalambozeptors nichts ändert. Es kann aber auch in vitro zu einem Normalambozeptorschwund innerhalb 24 Stunden kommen. Ein Einfluß des Blutkuchens war hierbei nicht festzustellen. Immerhin ist dieser Schwund des Normalambozeptors außerhalb des Körpers seltener, als der Normalambozeptormangel im Blut. Nach den vorstehenden Ausführungen erscheint es angebracht, die von uns angewandten Bezeichnungen beizubehalten. Wir gebrauchen nicht den Ausdruck Komplementmangel, sondern Komplementschwund, um damit die extravitale Entstehungsweise auszudrücken. Dagegen reden wir von Normalambozeptormangel, um anzudeuten, daß diese Erscheinung bereits im Blut vorhanden war. Dem Komplementschwund entsprechend ist hier auch der Ausdruck Normalambozeptorschwund zu gebrauchen für die Seren, die ihren Normalambozeptor in vitro verlieren.

Wir kommen nun auf die Ergebnisse dieser Untersuchungen für die Pathologie der Lues und müssen uns fragen: Bei welchen Luesfällen kommt das Phänomen vor, und was sagt es uns hier diagnostisch und prognostisch? Kommt dem Komplementschwund oder dem Normalambozeptormangel bzw. -schwund größere Bedeutung zu? Bestehen Beziehungen zur Wa.-R.? Wir hatten bereits die eine wichtige Tatsache, die uns schon bald nach Beginn unserer Untersuchungen auffiel, vorausgeschickt, nämlich, daß die un- oder schlecht behandelte Spätsyphilis in einem hohen Prozentsatz ihre hämolytische Kraft verloren hat. Die beigefügten Tafeln beantworten uns die eben gestellten Fragen.

Digitized by Google

**Tafel I.**

*Spätsyphilis.*

| Art der Behandlung | c. Hämol. Kraft | o Hämol. Kraft | | | | |
|---|---|---|---|---|---|---|
| | | Gesamtzahl | Komplementschwund | Na.-Amb.-[1]) mangel | Kpl.- u. Na.-Amb.-schwund | Nicht näher bestimmt |
| a) Unbehandelt . . . . . | 23 | 32 = 58 pCt. | 12 | 12 | 2 | 6 |
| b) Schlecht behandelt . . | 51 | 52 = 50 pCt. | 19 | 19 | 2 | 12 |
| c) Gut behandelt . . . . | 22 | 3 = 12 pCt. | 1 | 2 | — | — |
| Es hatten hiervon bei manifester Lues III . . | 5 | 12 = 70 pCt. | 10 = 84 pCt. | | | |

c. = complette; o = keine Hämolyse.

[1]) Davon hatten 8 Normalambozeptorschwund.

In der Tafel der Spätsyphilis haben wir die Fälle getrennt nach der Art der bisherigen Behandlung. Hier interessiert in erster Linie die Häufigkeit des Phänomens überhaupt. Die unbehandelte und schlecht behandelte Spätsyphilis ist mit dem annähernd gleichen Prozentsatz, 58 pCt. und 50 pCt., vertreten. Wesentlich niedriger ist der Anteil der gut behandelten Spätsyphilis. Nur in 12 pCt. dieser Fälle finden wir einen Verlust der hämolytischen Kraft. Der von uns in den früheren Arbeiten behauptete Einfluß der Intensität der Behandlung auf die Hämolysine findet hierdurch seinen ziffernmäßigen Beleg. Der ursächliche Anteil des Komplements oder Normalambozeptors ist, soweit hierauf untersucht wurde, annähernd der gleiche. Es ergibt sich dagegen ein sehr starkes Überwiegen (84 pCt.) des Komplementschwundes bei den Spätsyphilisfällen, die mit manifesten tertiären Erscheinungen einhergingen. Einzelne der Fälle mit Komplementschwund ohne äußere Erscheinungen zeigten röntgenologisch Herzveränderungen, Verbreiterung der Aorta usw., es wäre also bei Vorliegen eines Komplementschwundes auf tertiäre Veränderungen innerer Organe zu achten.

Zur Häufigkeit des Phänomens wäre zu bemerken, daß der Beweis einer Spätsyphilis in einigen Fällen nicht mit Sicherheit erbracht werden konnte. (Unbekannte Infektion, keine Erscheinungen außer positivem Wassermann.) Sie sind trotzdem mit hier aufgeführt, obwohl sie das Phänomen nicht zeigten. Da außerdem

Digitized by Google

zu beachten ist, daß es sich bei unseren Kranken um Heerespflichtige, die meist nicht über 40 Jahre alt waren, handelte, ist anzunehmen, daß Nachprüfungen an Syphilitikern in höheren Lebensaltern zu größeren Prozentsätzen kommen. Doch läge diese Feststellung ja nur in unserem Sinne.

Wesentlich anders liegen die Verhältnisse bei der Frühsyphilis. Einer weit größeren Zahl von untersuchten Fällen steht eine bedeutend kleinere Zahl von solchen, die herabgesetzte hämolytische Kraft aufweisen, gegenüber. Die Prozentzahl ist infolgedessen wesentlich niedriger. Sie beträgt in der Gruppe der unbehandelten Frühsyphilisfälle nur etwa 10 bis 15 pCt., in der schlecht behandelten etwa 5 pCt. und die gut behandelten sind mit kaum 2 pCt. beteiligt. Man sieht aber auch an diesen Zahlen, daß die Intensität der Behandlung ein mitausschlaggebender Faktor ist. An dieser Stelle mag erwähnt werden, daß wir bei Primäraffekten, deren Wa.-R. im Umschlagen war, mitunter Hämolysinschwund feststellen konnten, der sich später besserte. Einer Deutung dieses Befundes können wir noch nicht näher treten. Im allgemeinen ist also das Phänomen bei der Frühsyphilis nicht häufig. Es läßt sich dabei auch über den ursächlichen Anteil der beiden hämolytischen Komponenten nichts näheres angeben. Zusammenfassend läßt sich also sagen: Bestimmend für das Auftreten eines Hämolysinschwundes im weitesten Sinne sind Alter der Lues und schlechte Behandlung.

**Tafel II.**

*Lumbalpunktion bei herabgesetzter hämolytischer Kraft.*

| Nähere Bezeichnung | Zahl der Punktiert. | Liquor positiv | Liquor negativ |
|---|---|---|---|
| Es wurden von den in Tafel I aufgeführten Fällen mit Hämolysinschwund lumbalpunktiert . . . . . | 41 | 34<br>85 pCt. | 7 |
| Klinische Erscheinungen bestanden bei . . . . . | 19 | 18 | 1 |
| Keine klinischen Erscheinungen bestanden bei . . . . . | 22 | 16<br>= 73 pCt. | 6 |

Hatte der Hämolysinschwund uns nur gesagt, daß wir es wahrscheinlich mit einer alten, schlecht behandelten Lues zu tun haben, so zeigt uns Tafel II die Bedeutung, die dem Hämolysinschwund in diagnostischer Hinsicht zukommt. Ohne es ziffernmäßig belegt zu haben, hatten wir bereits in der ersten Arbeit auf die Wichtigkeit des Zusammenhanges zwischen herabgesetzter hämolytischer Kraft

Digitized by Google

und zerebrospinalen Veränderungen hingewiesen. Wir haben weiterhin besonders diesem Zusammenhang, dem ja eine weitgehende praktische Bedeutung zukommt, unsere Aufmerksamkeit zugewandt. Das Material, das wir bisher sammeln konnten, beweist, daß dieser Zusammenhang in der Tat vorhanden ist, womit über das Ursächliche noch kein Urteil gesprochen sein soll. Von den gesamten beobachteten Fällen mit Hämolysinschwund konnten 41 punktiert werden. Davon wiesen 34 positiven Liquor auf, das sind etwa 85 pCt. Es sind nicht etwa nur ausgewählte Fälle, bei denen man auf Grund klinischer Erscheinungen das Vorliegen von Liquorveränderungen von vornherein annehmen mußte, sondern die Mehrzahl sind Fälle, bei denen klinisch nichts auf eine zerebrospinale Veränderung hindeutete. In 16 von 22 Fällen (73 pCt.) dieser letzten Gruppe fand sich positiver Liquor. Einzig und allein der Hämolysinschwund im Blutserum führte hier zu der gerade auch militärärztlich so wichtigen Aufdeckung klinisch latenter Paralysen, als welche wir diese Fälle mit stark positivem Liquor wohl ansehen müssen. Wenn wir in Tafel II und III von positivem Liquor sprechen, so sind damit nur die Fälle gemeint, bei denen alle „4 Reaktionen," also auch die Wa. R., positiv waren. Wollten wir die Fälle hinzurechnen, die leichte Zell- und Globulin-Vermehrung, ohne positive Wa.-R., zeigten, so würden die Zahlen wesentlich ansteigen. Wir haben jedoch hiervon abgesehen, da der Anteil allein der schwereren Fälle mit positiver Wa.-R. im Liquor prozentual schon groß genug ist, um die diagnostische Bedeutung eines Hämolysinschwundes zu erweisen. Es schien uns auch bei Beurteilung der Fälle mit leichten und leichtesten Liquorveränderungen, daß dem Subjektiven dabei zu viel Spielraum gelassen sei.

**Tafel III.**

*Art des Hämolysinschwundes im Serum bei pos. und neg. Liquor.*

| Liquorbefund | c. Hämol. Kraft | o Hämol. Kraft | | | | |
|---|---|---|---|---|---|---|
| | | o Gesamtzahl | Komplementschwund | Na.-Amb.-[1]) Mangel | Kpl.- u. Na.-Amb.-schwund | Nicht näher bestimmt |
| Bei positivem Liquor . . | 9 | 34 | 9 | 17 | 4 | 4 |
| Bei negativem Liquor . . | — | 7 | 3 | 3 | — | 1 |

c. = complette; o = keine Hämolyse.

[1]) Normalambozeptormangel in weitestem Sinne, also auch Normalambozeptorschwund.

Digitized by Google

Hatte uns Tafel I gezeigt, daß bei manifester tertiärer Lues der Komplementschwund überwiegend Anteil hatte, so gibt uns Tafel III Aufschluß über die Beteiligung der hämolytischen Komponenten bei Vorliegen eines positiven Liquor. Von einem so vorherrschenden Anteil einer Komponente, wie es der Komplementschwund bei tertiärer Lues darstellt, ist hier nicht die Rede. Immerhin sehen wir ein deutliches Übergewicht des Normalambozeptormangels. Ein Übergang von Normalambozeptoren in den Liquor nach *Weil-Kafka* war in diesen Fällen, soweit darauf untersucht wurde, nicht festzustellen. Nur in zwei Fällen, bei denen klinisch Paralyse vorlag, und die Normalambozeptorschwund in vitro zeigten, wies der Liquor einen starken Gehalt an Normalambozeptoren auf. Hier hatte also scheinbar der Übertritt der Hämolysine in den Liquor zu nachweisbarer Schädigung der hämolytischen Kraft des Blutserums geführt. Unser Material an Paralysen ist zu klein, um diesen bemerkenswerten Zusammenhang weiter verfolgen zu können. Zusammenfassend geht aus Tafel II und III hervor: *Ein Hämolysinschwund im Blutserum weist auf syphilitische Veränderung des Zentralnervensystems hin.* Dem Normalambozeptormangel im weitesten Sinne kommt in dieser Beziehung gegenüber dem Komplementschwund die größere diagnostische Bedeutung zu.

Nicht unwichtig ist auch die Beachtung der prognostischen Bedeutung des Hämolysinschwundes. Wir haben die Beobachtung gemacht, daß bei Vorliegen eines Hämolysinschwundes die Wa.-R. sich der Therapie gegenüber ungemein hartnäckig verhält. Angesichts des oben erwähnten Zusammenhanges zwischen Hämolysinschwund und Spätsyphilis wäre das nicht zu verwundern, denn die veralteten Luesfälle gehen meist, einerlei, ob ihre hämolytische Kraft aufgehoben ist oder nicht, mit hartnäckig positiver Wa.-R. einher, so daß uns das Phänomen in diesen Fällen nicht mehr sagen würde, als die Anamnese des Falles. Daß jedoch tatsächlich eine prognostische Bedeutung besteht, sahen wir an unseren Frühsyphilisfällen. Es gelang hier bei den weitaus meisten nicht durch eine oder mehrere energische Kuren, die Wa.-R. zum Schwinden zu bringen. Die Wiedergabe einer Zusammenstellung dieser Fälle mit genauen Angaben über verabfolgte Hg- und Salvarsandosen ist für später vorbehalten. Daß also schon in den Frühstadien der Syphilis Hämolysinschwund mit hartnäckig positivem Wassermann einhergeht, läßt wohl den Schluß zu, daß bereits frühzeitig innere Organe befallen sind, so daß uns das Phänomen einen schweren Verlauf der Syphilis anzeigt.



Digitized by Google

Einiger Worte bedarf das Verhältnis zur *Wassermann*schen Reaktion. Anscheinend sind Beziehungen gegeben, denn wir sahen ja eine herabgesetzte hämolytische Kraft überwiegend nur im Zusammenhang mit positiver Wa.-R. Der geringe Anteil der Fälle mit Hämolysinschwund in Frühstadien der Lues, wo die Wa.-R. doch fast immer positiv ist, zeigt, daß hier von einem gesetzmäßigen Zusammenhang nicht die Rede sein kann. Nach unseren Erfahrungen scheinen doch in der Regel mehrere Jahre zu vergehen, ehe sich ein Einfluß auf die hämolytische Kraft des Serums bemerkbar macht. Hämolysinschwund und positiver Wassermann sind daher zwei Symptome einer noch bestehenden *syphilitischen* Infektion, die, zusammaen bewertet, diagnostisch und prognostisch Bedeutsames aussagen. Wird der positive Wassermann allein wohl allgemein so bewertet, so ist die Frage, wie ein Hämolysinschwund bei negativem Wassermann zu deuten sei, noch völlig ungeklärt. Wir haben im ganzen 11 solcher Fälle beobachtet, alle der Spätsyphilis zugehörig. Muß hier der Hämolysinschwund einer positiven Wa.-R. gleichgestellt werden? Oder zeigt er uns vielleicht nur die überstandene Krankheit an, die die Abwehrkräfte des Körpers dauernd geschädigt hat? Zu erörtern wäre jedenfalls die Möglichkeit, im Hämolysinschwund eine Abwehrerscheinung des Körpers zu sehen, die mit Immunisierungsvorgängen im Zusammenhang stände. Nach unseren Beobachtungen hat diese Annahme jedoch nicht viel Wahrscheinlichkeit für sich, zumal da 8 von diesen 11 Wassermann negativen Fällen positiven Liquor hatten. Davon hatten 6 klinisch tabische Erscheinungen, während 2 nichts boten, was für eine Erkrankung des Zentralnervensystems sprach. Wir glauben demnach im Hämolysinschwund doch ein gewichtiges syphilitisches Symptom erblicken zu müssen.

## Zusammenfassung.

Unsere Untersuchungen über die hämolytischen Fähigkeiten syphilitischer Seren haben ergeben, daß es nur bei einer umschriebenen Gruppe von Luesseren zu einem völligen Verlust der hämolytischen Kraft kommt. Es sind dies in erster Linie Spätsyphilisfälle, die keine oder nur eine ungenügende Behandlung durchgemacht haben. Ihre Zahl sinkt mit steigender Intensität der Behandlung.

Der Schwund der hämolytischen Kraft beruht entweder auf einem Schwund des Normalambozeptors oder des Komplements, oder beider Komponenten. Während der Komplementschwund erst nach der Gerinnung im Verlauf von etwa 24 Stunden auftritt, fehlt der Normalambozeptor meistens bereits im strömenden Blut.

Digitized by Google

Ein Normalambozeptorschwund außerhalb des Körpers kommt auch vor, ist jedoch selten.

In diagnostischer Hinsicht findet sich ein Komplementschwund überwiegend bei veralteten tertiären Fällen und läßt hier an Veränderungen innerer Organe denken. Das Fehlen beider Komponenten, insonderheit der Normalambozeptormangel, deutet auf eine syphilitische Veränderung des Zentralnervensystems.

Bezüglich der Prognose erwies sich die *Wassermann*sche Reaktion bei vorhandenem Hämolysinschwund als ungemein hartnäckig.

Praktisch ergibt sich hieraus die Folgerung, jeden Syphilitiker so früh und so energisch wie möglich zu behandeln, da hierdurch dem Auftreten eines Hämolysinschwundes vorgebeugt werden kann. Das Vorliegen eines solchen muß als Indikation für eine Lumbalpunktion angesehen werden.

---

## X.

(Aus der dermatologischen Klinik der Universität in Kopenhagen. [Direktor: Prof. Dr. med. *C. Rasch*].)

# Acrodermatitis continua (Hallopeau).

Von

Dr. M. BRUN-PEDERSEN.

In der Aprilsitzung 1890 der *Société française de Dermatologie et de Syphiligraphie* demonstrierte *Hallopeau* einen Patienten mit Symptomen der *Raynaud*schen Krankheit, bei dem mehrere Monate lang suppurative Prozesse an der Haut derjenigen Finger bestanden hatten, die die ausgeprägtesten vasomotorischen Störungen aufwiesen; außerdem entstanden zuweilen Paronychien und im Anschluß an diese universelle symmetrische Ausbrüche von pustulösen Elementen, die ungefähr im Laufe eines Tages verschwanden, ohne andere Zeichen als eine leichte Röte zu hinterlassen. Ganz einzelne Male waren ähnliche Läsionen auf der Mundschleimhaut, besonders der Zunge beobachtet worden. *Hallopeau* meinte, daß die universellen Eruptionen von einer Resorption von Toxinen oder von Bakterien der Polydactyliten herrührten.



Digitized by Google

Zwei Jahre später konnte *Hallopeau* einen ganz ähnlichen Fall von rezidivierenden, suppurierenden Polydactyliten mitteilen, diesmal fehlten aber die prädisponierenden, vasomotorischen Störungen. Der Patient war ein 48jähriger Mann, der früher, abgesehen von einer leichten Psoriasis, ganz gesund gewesen war. 36 Jahre alt, bekam er eine traumatische Läsion auf dem linken Daumen, wo sich bald darnach eine pustulöse Dermatitis entwickelte, die in den folgenden 2 Jahren beständig die Volarseite des genannten Fingers einnahm. In den folgenden Jahren traten zudem unausgesetzt Ausbrüche von flachen Pusteln in beiden Handflächen und auf der Volarseite aller Finger auf, indem immer größere Partien der Haut in den Prozeß hineingezogen wurden; außer an den Händen war nirgends ein suppuratives Leiden der Haut vorhanden. Die einzelnen Pusteln waren ganz flach, von Stecknadelknopfgröße bis zu mehreren Zentimetern im Diameter, letzteres wenn mehrere kleine Pusteln allmählich zu einer großen Blase verschmolzen; sie ragten kaum über das Niveau der Haut hinauf, waren rund oder polyzyklisch begrenzt und wurden von einer überaus glatten, eigentümlich glänzenden roten Zone umschlossen. Die einzelnen Pusteln entwickelten sich sehr schnell, sie trockneten ebenso schnell wieder ein, und die Membran über der Pustel bildete eine dünne Borke oder eher eine dichte Schuppe. Die Affektion verursachte kein Jucken, wurde aber hie und da von einem brennenden Gefühl begleitet. Die Nägel waren in ihrem Wachstum gehemmt, hatten ihren Glanz verloren, und die Ränder wurden von schlecht keratinisierten Massen in die Höhe geschoben. Das Leiden hatte jeder Behandlung gespottet. Durch Aussaat von einer Pustel erhielt man Reinkultur von Staphylococcus aureus. *Hallopeau* meinte, daß das schlechte therapeutische Resultat von den anatomischen Verhältnissen stammte, da die dicke Haut der Handfläche die Staphylokokken, die eigentliche Ursache der Erkrankung, gegen die angewandten Antiseptika schützte.

Erst 5 Jahre später, im Jahre 1897 teilte *Audry* einen dritten Fall desselben Charakters mit, der aber nur an den Volar- und Radialseiten des linken Daumens lokalisiert war. Der Fall wich nur durch die vollständige Normalität des Nagels von den beiden früheren ab. Kurz darauf teilte *Hallopeau* wieder zwei Fälle mit und stellte als das meist Charakteristische für das Leiden fest, daß es beständig rezidivierend und nie heilbar war, weshalb er den Namen *Acrodermatitis continua* vorschlägt, welchen Namen es seither führt.

Digitized by Google

Es sind seitdem andere Fälle von *Hallopeaus* Acrodermatitis veröffentlicht worden, aber *doch im ganzen wenige* [ca. 15[1])]. Einige derselben sollen etwas ausführlicher beschrieben werden, da es im Nachstehenden nötig wird, näher auf sie einzugehen und da es dadurch auch leichter wird, einen Begriff von ungemein verschiedenem Verlauf der Erkrankung in den verschiedenen Fällen zu geben.

Der interessanteste Fall ist der von *Frèche* und später von *Hallopeau* mitgeteilte. Es handelt sich hier um einen 48 jährigen Mann, der einige Monate lang an nächtlichen Schmerzen in den Armen gelitten hat (er ist am Tag mit ungewohnt strenger Arbeit beschäftigt gewesen. *Frèches* Ansicht, sie als Neuralgien aufzufassen, ist also kaum zulässig). Es entstand darnach ohne sicher vorausgegangene Läsion Rauchfärbung und Wuchshemmung des Nagels am rechten Daumen, der Nagelwall wurde rot, war mit flachen Pusteln besetzt, und der Prozeß verbreitete sich an der Volarseite des Fingers hinauf. Etwas später entstand ganz derselbe Prozeß an allen Fingern der rechten Hand und nach weiterem Verlauf einiger Monate auch an denen der linken Hand. Man fand zugleich kleine Erosionen und Belag auf der Zunge, ohne daß jedoch hier entzündliche Prozesse vorhanden waren. Die Affektion wurde ca. 8 Monate nach dem ersten Anfang auf beiden Seiten in fast der ganzen Handfläche, auf der Dorsalseite der Finger aber nur auf dem äußersten Glied gefunden; zu diesem Zeitpunkt fand außerdem beginnende Pustelbildung an mehreren Zehen statt. Es entwickelten sich jetzt plötzlich unter geringem Fieber an Armen und Beinen überaus zahlreiche miliäre bis linsengroße flache Pusteln mit roter Umgebung und nach Verlauf einiger Tage überdies am Körper. Die Affektion an Händen und Füßen nahm zu, griff bald die Hände völlig an, so daß die Erkrankung hier „Handschuhform" bekam, während sie an den Füßen etwas weniger ausgebreitet war und „Pantoffelform" hatte. Viele Nägel fielen ab, es entstanden Flexionskontrakturen der Finger, so daß Extensionsversuche bedeutende Schmerzen verursachten; die Zunge schwoll auf, ihre Oberfläche zeigte zahlreiche oberflächliche Falten und Erosionen. Das universelle Exanthem schwand wieder teilweise, es blieb aber beständig hie und da außerhalb der Hände und Füße, wo die Krankheitserscheinungen sich nicht veränderten, fleckenweise Röte mit sparsamen Pusteln zurück, und zuweilen entstanden wieder unter Temperaturerhöhung große

[1]) Davon nur 7 mit universellen sekundären Eruptionen.

Digitized by Google

universelle Ausbrüche. Das Allgemeinbefinden wurde beständig schlechter und schlechter, und nach gut 2 jähriger Erkrankung starb der Patient. Bei der Obduktion wurde nichts Besonderes gefunden, keine Drüsen- oder Milzanschwellung.

*Carle* hat ferner zwei in ihrem Verlauf etwas abweichende Fälle beobachtet; im ersteren bestand die Erkrankung in einem, jedesmal gleichzeitig mit der Menses rezidivierenden, vesikulösem Ausschlag an einem bestimmten Finger, so daß während der ganzen Periode täglich neue Pusteln kamen, während die Patientin in der Nichtmenstrualperiode vollständig davon verschont war. Im anderen Falle entwickelte die Erkrankung sich im Anschluß an eine Schwangerschaft und bestand während des ersten Anfalles aus erythematösen Flächen, die schnell mit Vesikeln und flachen Pusteln übersät waren; die Affektion war an Körper und Extremitäten lokalisiert, Finger und Zehen sowie Schleimhäute blieben jedoch verschont. In den 4 folgenden Jahren hatte die Patientin wiederholt ähnliche Ausbrüche, aber erst nach erneuter Schwangerschaft wurden auch die Finger in den krankhaften Prozeß hineingezogen. In einer weiteren Periode von 3 Jahren erfolgten die Ausbrüche am Körper und den Händen gleichzeitig, und erst 7 Jahre nach dem ersten Beginn der Erkrankung wurde die Handaffektion konstant, mit dem für *Hallopeaus* Erkrankung charakteristischen Aussehen.

Endlich soll noch der Fall *Hudelo* und *Herissons* mit erythematösem Vorstadium gerade erwähnt werden und *Mestcherskys*, wo gleichfalls und zwar 3 Jahre lang, nur ein Prozeß von erythematösem Charakter gefunden wurde, der auf beiden Seiten an der Thenar lokalisiert war, bevor die übliche Suppuration begann.[1])

Im Nachstehenden soll der Versuch gemacht werden, in großen Zügen die Klinik der Krankheit zu schildern, sowie auch das, was bis jetzt von ihrer Ätiologie und Therapie bekannt ist.

Die Erkrankung hat ihren Sitz, wie der Name angibt, wesentlich an Händen und Füßen und hier wiederum besonders an Fingern und Zehen. Das charakteristische Element ist eine kleine ganz *flache Pustel*, die nicht über das Niveau der Haut hervorragt und am ehesten als eine „Eitersugillation" bezeichnet werden kann. Die einzelnen Pusteln, die stecknadelknopfgroß oder kleiner sind, trocknen entweder jede für sich ein oder fließen zuerst zu

[1]) Auch *Frank Schultz* erwähnt in seiner Röntgentherapie (J. Springer, Berlin 1910) zwei Fälle dieser Erkrankung (S. 88—90) aus der *Lesser*schen Klinik.

Digitized by Google

größeren, oft bis mehrere Zentimeter breiten unregelmäßigen, eiterunterlaufenen Flächen zusammen, um darnach schnell einzutrocknen. Die Dauer der einzelnen Pustel ist sehr kurz, oft so kurz, daß man bei der Punktur einer augenscheinlich ganz frischen Blase bereits keinen Eiter in derselben vorfindet, sondern nur einen leuchtend roten Grund sieht. Die Blasendecke trocknet ein und bildet eine dünne Borke oder eine dichte Schuppe, die bald abfällt und eine Fläche ohne Narbenbildung hinterläßt. Die Haut, welche die Pusteln umgibt, ist eigentümlich glänzend, ganz glatt, von starker roter Farbe, die sich oft scharf gegen die gesunde Haut abzeichnet.

Das typische Bild des angegriffenen Hautgebiets ist eine glatte, glänzende, rote Fläche, die mit miliären bis stecknadelknopfgroßen weißlichgelben Punkten übersät ist, mit merkwürdig gebildeten, buchstabenähnlichen Figuren, ganz oder teilweise geschlossenen Ringen usw., durch Konfluenz von vielen kleineren oder größeren eiterunterlaufenen Herden und mit dichten Schuppen bedeckt ist. An den Stellen, wo die Schuppen abgefallen sind, wird die gleiche, glänzende rote Haut sichtbar, und auf dieser entstehen immer wieder neue Pusteln, indem derselbe Prozeß sich beständig wiederholt.

Gewöhnlich beginnt die Erkrankung an einem Nagel, kann aber auch anderswo an Händen und Füßen, selten an der übrigen Haut (z. B. in einem Falle an der Tub. tibiae) beginnen. Wenn die nächste Umgebung des Nagels die zuerst angegriffene Partie ist, verliert derselbe sehr schnell seinen Glanz, wird matt, grau oder rauchfarben, sein Wachstum wird ebenfalls gehemmt, er wird weich und am Rand faserig, die Oberfläche weist tiefe längliche Furchen und größere und kleinere Impressionen auf. Der Nagelrand wird durch schlecht keratinisierte Massen emporgehoben, und zuweilen löst sich der Nagel und fällt ab. An der Stelle, wo der Nagel abgefallen ist, ist die Haut verdickt, rot, von butterteigartigen Massen bedeckt, und hie und da sieht man die üblichen flachen Pusteln. Der Nagelwall wird rot und aufgeschwollen, es entsteht ein chronisches suppurierendes Paronychium, und die Erkrankung verbreitet sich aufwärts an der Dorsalseite des III. Phalanx sowie nach unten an den Seitenflächen desselben und in der Handfläche weiter.

Am häufigsten sieht man dann, daß der Prozeß sich an der Volarseite hinauf ausbreitet, während er auf der Dorsalseite nur zur Basis des III. Phalanx geht, so daß der Finger demzufolge an einen Trommelschlegel erinnert. In einigen Fällen beginnt

Digitized by Google

die Affektion nicht an einem einzelnen Finger, sondern gleichzeitig an mehreren derselben Hand oder auch beider Hände, aber fast in allen Fällen verbreitet sie sich sukzessiv auf die Volarseite aller Finger, die Handfläche und gewöhnlich später auch auf den Handrücken. In einzelnen Fällen beginnt der Prozeß an den Füßen, und jedenfalls werden dieselben an einem Zeitpunkt ganz oder teilweise hineingezogen. Aber im ganzen gilt es, daß der kontinuierliche Prozeß mit den beständigen Ausbrüchen von flachen Pusteln auf rotem glänzendem Boden nicht außerhalb des Hand- und Fußgelenkes gefunden wird, und diese Begrenzung wird nur hin und wieder bei den später erwähnten universellen Eruptionen überschritten.

Trotz dieser chronischen suppurativen Dermatitis findet man keine lymphangitischen Prozesse, und die Drüsenschwellungen gehören nicht mit zum Bild. Lokale Beschwerden bestehen anfangs nur in einer eigentümlich brennenden Empfindung, „als ob der betreffende Patient einen heißen Ofen anrührte“; späterhin tritt ein Gefühl von Spannung der Haut auf, auch Schmerzen bei Extensionsversuchen der Flexionskontraktur, welche die Finger aufweisen, sobald die Erkrankung eine Zeitlang angedauert hat und welche ausschließlich von der Hautaffektion herrührt, da die darunterliegenden Weichteile und Knochen normal sind. Fast niemals ist die Acrodermatitis von Jucken begleitet. Das Allgemeinbefinden wird, so lange der Prozeß sich auf Hände und Füße beschränkt, in keiner Weise beeinflußt.

Außer der beständig rezidivierenden Pustelbildung an Händen und Füßen erscheinen hie und da auf den Extremitäten, am häufigsten im späteren Krankheitsverlauf, zuweilen aber bereits gleichzeitig mit der ersten Manifestation universelle, symmetrische Exantheme, die besonders den Hals, die Achseln und die Ellenbogen, die Leisten und das Scrotum sowie die Kniekehlen einnehmen, aber auch den Körper und sogar das Gesicht und den Haarboden angreifen können. Das *universelle Exanthem* hat zuweilen einen rein erythematösen Charakter, am häufigsten werden aber die erythematösen Plaques im Laufe ganz weniger Stunden mit minimalen Pusteln übersät, die ineinander überfließen und seltsame Figuren wie die an Händen und Füßen eben beschriebene bilden. Diese *universellen Pustelausbrüche* können eine Zeitlang Tag für Tag entstehen, um dann wieder plötzlich mit Zurücklassen von etwas Röte zu verschwinden, und die Erkrankung besteht dann wiederum für einige Zeit aus der Acrodermatitis allein.

Digitized by Google

Gleichzeitig mit den universellen Eruptionen und bisweilen schon während das Leiden nur an Händen und Füßen lokalisiert ist, findet man eine Schleimhautaffektion, die gewöhnlich ihren Sitz auf dem Zungenrücken oder dem Seitenrand der Zunge hat, und die in Furchung der Oberfläche und Schleimhauterosionen besteht, wo die Epithelstränge am Rande ähnliche Figuren bilden, wie die suppurativen Hautelemente, und wo ganz wie auf der Haut die stärkeren Entzündungserscheinungen fehlen.

Die universellen Ausbrüche werden ziemlich häufig von einer kleinen Temperaturerhöhung begleitet, und das Allgemeinbefinden leidet hie und da etwas; ernst pflegt aber der Zustand nicht zu werden.

Dem hier skizzierten klinischen Bild der Acrodermatitis continua, welches *Audry* als die typische Form auffaßt, stellt *Hallopeau* eine vesikulöse Form gegenüber, die bisher nur an den Fingern gesehen worden ist, woselbst sie gewöhnlich sogar nur einen Teil eines einzelnen Fingers einnimmt, und die im allgemeinen von leichten trophischen Nagelveränderungen begleitet wird. Endlich gibt es auch gemischte Formen, wo auf rotem Grund sowohl Vesikeln wie Pusteln zum Vorschein kommen, wo der Verlauf aber sonst wie bei den vesikulösen Formen ist. Die vesikulösen und die vesiko-pustulösen Formen werden von *Audry* als *formes frustes* zusammengefaßt.

Das *mikroskopische* Bild des Prozesses ist vorläufig wenig charakteristisch und zeigt nur eine akute superfizielle Dermoepidermitis mit papillärer Hyperämie, Auswanderung von Leukozyten in der Epidermis mit Ödem und Nekrose in den superpapillären Teilen der Haut und Bildung von minimalen, konfluierenden intraepidermoidalen Hohlräumen, die mit geringer seröser Flüssigkeit und sehr zahlreichen polynukleären Leukozyten gefüllt sind.

Man wird von vornherein geneigt sein anzunehmen, daß eine Erkrankung mit einem so protrahierten Verlauf in Bezug auf die Behandlung große Schwierigkeiten verursachen müßte, und so verhält es sich auch, denn das hervortretendste Symptom der Acrodermatitis continua ist eben, daß sie sozusagen jeder Behandlung trotzt. Man hat im Laufe der Zeit alle möglichen Antiseptika versucht, bald als Umschläge, bald als Badebehandlung und dann wieder als Pinseln mit konzentrierten Lösungen. Einzelne gingen so weit, daß sie Ingnipunktur der großen Flächen versuchten, alles blieb aber ohne Wirkung. In einem Falle wird angegeben, daß nach langwierigem Gebrauch von Wasserstoff-

Digitized by Google

superoxydumschlägen etwas Besserung eintrat, sonst ist aber die *Röntgenbestrahlung* die einzige Behandlung, die vermutlich stets einen günstigen Einfluß haben wird.

Wenden wir uns zur *Ätiologie* und *Pathogenese* der Krankheit, so sieht es mit unserem Wissen nur kümmerlich aus. Sie wird in jedem Lebensalter vorgefunden, und keines der Geschlechter macht dem andern den Rang streitig. In einigen Fällen kann die Erkrankung möglicherweise auf die Schädigungen zurückgeführt werden, die den zuerst affizierten Finger getroffen haben, in anderen sind wahrscheinlich im voraus trophische oder vasomotorische Störungen vorhanden gewesen, in einem Teil der Fälle fehlen aber derartige möglicherweise prädisponierende Momente ganz. Die Patienten sind nicht Neuropathen, Syphilis und Mißbrauch von Alkohol werden auch nicht in den Anamnesen erwähnt, und im allgemeinen pflegt der Gesundheitszustand vor Beginn des Hautleidens vollständig normal zu sein, nur in *Mestchersky's* Fall hat der Patient von frühester Kindheit an einer chronischen, suppurierenden Mittelohrentzündung gelitten.

*Hallopeau* faßt die Erkrankung als eine primäre ektogene *Staphylokokkeninvasion* in der Haut auf, indem man in allen in Frankreich beobachteten Fällen Staphylokokken im Eiter gefunden hat. Er erklärt die lange Dauer und den Widerstand gegen jegliche antiseptische Behandlung aus den anatomischen Verhältnissen, solcherweise, daß die dicke Epidermis in den Handflächen und Fußsohlen wie ein geschlossener Behälter war, wo die Bakterien gegen die angewandten Mittel förmlich geschirmt waren und wo sie sich beständig seitlich ausbreiten konnten. Zu einem gewissen Zeitpunkt sollte, besonders von den Paronychien, eine Resorption von Bakterien oder deren Toxinen zustandekommen und dadurch den universellen Ausbruch bedingen. Das symmetrische Auftreten der Acrodermatitis erklärt er durch eine Art Reflextrophoneurose, indem das Hautleiden der einen Hand eine geringere Widerstandskraft bei der Haut auf dem symmetrischen Punkt bedingen sollte, wozu dann die Infektion durch Kratzen hinzukäme. Er stützt die Annahme teils auf einen Fall, wo nach Applikation einer Elektrode in der rechten Knieregion eine Hautgangrän zum Vorschein kam und wo sich 14 Tage später spontan ein ganz ähnlicher Prozeß am symmetrischen Punkt entwickelte, teils auf einen Fall, wo ein Vesikatorium auf der rechten Brusthälfte angebracht wurde und wo 14 Tage später auf der symmetrischen Partie eine Eruption von Follikuliten und kleinen kutanen Abszessen entstand.

Digitized by Google

*Hallopeau* entgegen behaupten verschiedene andere Autoren (*Thibierge, Audry, Frcêhe, Carle*), daß die Staphylococcinvasion wohl eine große Bedeutung hat, daß aber doch als erstes Moment ein Nervenleiden erforderlich ist, gewöhnlich eine Trophoneurose.

Inzwischen haben *Mestchersky* und später *Wolff* gezeigt, daß Staphylokokken nur in den älteren, mehr oberflächlichen Pusteln gefunden werden, nicht aber in den ganz frischen, und damit fallen die beiden vorhergehenden Theorien weg; es wäre auch unverständlich, weshalb eine Staphylococcdermatitis in ganz einzelnen Fällen diese sonderbaren Figuren (Buchstaben usw.) hervorrufen und ganz ohne das Allgemeinbefinden und das Lymphsystem zu beeinträchtigen, verlaufen sollte. Demnach stehen wir bezüglich der Ätiologie ohne festen Grund unter den Füßen, denn selbst nicht *Mestcherskys* Erklärung, daß Toxinresorption (in einem Fall von suppurativem Ohrenleiden) und nachfolgende Toxinablagerung in der Haut mit sekundärer Leukozytenauswanderung (wie *Pinis* Erklärung von der Entstehung der Promoderma) die Pathogenese der Acrodermatitis sein sollte, kann als das Richtige angesehen werden.

Da man ja hier einer Affektion, die selten vorkommt, gegenübersteht, und wo die einzelnen Fälle klinisch ziemlich stark voneinander abweichen und wo es ganz unmöglich gewesen ist, ätiologische Momente zu finden, ist die Frage jetzt die, ob es wirklich berechtigt ist, sie als ein besonderes Krankheitsbild aufzufassen oder ob man sie nicht bloß als eine Variation von anderen, gewöhnlicheren Dermatosen betrachten soll.

Von amerikanischer Seite wurde es gleich geltend gemacht, daß *Hallopeaus* Acrodermatitis mit dem bereits mehrere Jahre früher von *Crocker* aufgestellten Krankheitsbild, *Dermatitis repens* identisch war. Indessen ist diese Erkrankung, die wahrscheinlich auf einer lokalen Neuritis beruht, immer unilateral, sie wird mit einem Trauma eingeleitet und verbreitet sich darnach an der ganzen Extremität hinauf, alles während sie an der zuerst affizierten Stelle ausheilt und der Prozeß nicht mehr an der einmal geheilten Partie rezidivierte. Im Gegensatz hierzu ist, wie *Hallopeau* sehr richtig ins Feld führt, die Acrodermatitis symmetrisch, erstreckt sich außerhalb der universellen Ausbrüche nicht oberhalb der Handgelenke und Fußgelenke, und zuletzt und nicht am wenigsten rezidiviert sie unausgesetzt in der einmal geheilten Partie.

Es gibt dagegen zwei andere Krankheiten, die weit schwieriger von der Acrodermatitis getrennt werden können, nämlich: die *Impetigo herpetiformis* (*Hebra-Kaposi*) und die *Dermatitis herpeti-*

Digitized by Google

*formis* (*Duhring*). *Dafür*, daß „Acrodermatitis continua" und Dermatitis herpetiformis in einigen Fällen identisch sind, sprechen verschiedene Umstände. Vor allem lassen die vesikulösen Formen, wie *Carles* erster Fall sich am sichersten unter diese Erkrankung einreihen, wenn man also diese nicht als einen rezidivierenden Herpes auffassen will, ferner ist *Carles* zweiter Fall mehrere Jahre hindurch eine fast typische Dermatitis herpetiformis, und erst später im Krankheitsverlauf tritt die Acrodermatitis hinzu; dazu kommt, daß in einigen Fällen das Leiden mit Erythemen beginnt, und endlich spricht zuletzt aber nicht am wenigsten die Tatsache für diese Annahme, daß bei den Ausbrüchen oft Dysästhesien zugegen sind, eine Tatsache, die, wie eben *Brocq* bemerkt hat, *Duhrings* Krankheit kennzeichnet.

Dagegen behaupten mehrere (*Pospelow* u. A.), daß *Hallopeaus* Krankheit wahrscheinlich nur eine Varietät von Impetigo herpetiformis mit etwas protrahiertem Verlauf und außergewöhnlicher Lokalisation ist, womit jedenfalls *Frèches* Fall eine schlagende Ähnlichkeit hat, so daß er sich kaum davon trennen läßt.

Das Wahrscheinlichste ist nach allem, was man bisher von der Erkrankung weiß, daß die vesikulösen und vesikopustulösen Formen der „Acrodermatitis continua" nicht Fälle von Acrodermatitis sind, sondern nur eine Variation der Dermatitis herpetiformis oder Herpes recidivans, während vieles dafür spricht, daß die „typischen Fälle" der Acrodermatitis mit der „Impetigo" herpetiformis nahe verwandt sind, und daß die Lokalisation an Händen und Füßen in beiden Fällen das etwas veränderte klinische Bild bedingt. Wenn die Acrodermatitis einen mehr protrahierten Verlauf als die oft schnell zum Tode führende *Hebra*sche Erkrankung hat, kann dies vielleicht dadurch erklärt werden, daß die Acro-Lokalisation eine geringe permanente Resorption von Toxinen bedingt, die den Organismus „vakzinierten" oder jedenfalls deren Antistoffe vermehrten.

Endlich wäre möglicherweise auch eine andere Lösung der Frage über die Stellung der Krankheit zu den beiden anderen Affektionen denkbar. Diese werden ja häufig von englischen und französischen Verfassern zu einer gemeinsamen Erkrankung zusammengeworfen, und es würde doch natürlich sein, sie alle drei als verschiedene Varietäten zu derselben großen Einheit zu rechnen.

Aus dem eben Angeführten geht hervor, daß die *Acrodermatitis continua*, wenn es gilt, ihre Existenz als selbständige Krankheit innerhalb der Dermatologie geltend zu machen, auf ziemlich

Digitized by Google

schwachen Füßen steht. Deshalb und wegen der im ganzen spärlichen veröffentlichten Fälle, wird es geboten sein, neue Beobachtungen über Krankheitsverläufe, die ganz oder teilweise mit ihr identisch sind, mitzuteilen, und wir haben es deshalb für richtig angesehen, folgende drei Krankengeschichten zu publizieren, um dadurch möglicherweise zu etwas größerer Klarheit in den im vorhergehenden dargestellten, sehr verwickelten Verhältnissen kommen zu können.

Für die Anregung zu dieser Arbeit schulde ich Herrn Prof. *Rasch* meinen besten Dank.

Der erste dieser drei Patienten ist ein 75 jähriger, früher gesunder Maschinist[1]), der am 10. XI. 1904 auf der IV. Abteilung des Kommunehospitales aufgenommen wurde (Proff. *Haslund* und (vom 1. III. 1906 an) *Rasch*).

Er bestreitet sowohl Venerea wie Abusus spirituosorum. Mäßiger Tabakverbrauch. Ungefähr 1½ Jahre vor der Aufnahme begann er an Jucken und brennender Empfindung in den Fußsohlen und an den inneren Fußrändern zu leiden, wo die Haut rot wurde und etwas abschuppte. Ungefähr gleichzeitig erschien ein roter Flecken auf dem linken Ellenbogen. In ruhiger Lage fühlte der Patient keine Schmerzen, dagegen bei Bewegung mit Schuhzeug, wie schon seit mehreren Jahren, Schmerzen in beiden großen Zehen. Auf diesem Stadium blieb die Hautaffektion trotz beständiger Salbenbehandlung zu Hause bis zur Aufnahme im Krankenhaus stehen.

Bei der Aufnahme fand man auf der Haut Röte, Infiltration und grobe Abschilferung an beiden Fußrücken und gleichfalls an den Fußsohlen, wo auf der linken Seite unter den Schuppen eine rote, etwas sezernierende Fläche und einzelne „Eitertropfen" sichtbar waren. Die Affektion zieht sich zwischen den Zehen hinauf und auch unter dem Nagel des linken großen Zehens. Auf beiden Ellenbogen findet man markgroße Partien mit denselben Veränderungen.

In der folgenden 15 Monaten lag er jetzt im Krankenhaus und wurde mit allen möglichen Antiseptica behandelt, mit Wasserstoffsuperoxyd und mit Röntgenbestrahlungen, trotzdem kamen aber beständig Pusteln in den früheren Flecken zum Vorschein, die Nägel der Füße begannen zu leiden, lösten sich und fielen ab. Es waren zeitweise starke spannende Schmerzen in den Füßen in Verbindung mit intensivem Brennen, jedoch kaum eigentliches Jucken. Vor den Blasenausbrüchen waren die subjektiven Symptome oft besonders stark, und die Temperatur war alsdann leicht erhöht (bis 38,5°—38,6°). Außer den früher affizierten Hautgebieten wurden auch andere in das Leiden hineingezogen und hier besonders die Knieregionen. Das Allgemeinbefinden war vorzüglich; alle Funktionen waren normal. Im Urin wurde beständig Albumin und zuweilen etwas Blut gefunden, gleich wie hin und wieder leichte Ödeme auftraten.

---

[1]) Von *Jersild* in der dänischen dermatologischen Gesellschaft demonstriert Oktober 1905.

Digitized by Google

Die objektive Untersuchung zeigte am 21. II. 1906 folgendes: In beiden Fußsohlen, auf der Innenseite beider Füße, der Ferse und den distalen Hälfte des Fußrückens, wo die zwei Begrenzungen der Seitenflächen einander in einem spitzen Winkel begegnen (also im ganzen von Form eines Gummischuhes), bildet die Haut eine glänzend rote glatte Fläche, wo die normalen Furchen ganz verwischt sind, als ob die Haut über dem unterliegenden Teil stark gespannt läge. An der angegriffenen Partie sieht man unter der sich spiegelnden Epidermis teils isolierte, teils gruppierte miliare Pusteln, die jedoch an einigen Stellen in Bogen oder Ringen von Erbsengröße angeordnet sind. Die Begrenzung gegen die übrige Haut ist ziemlich scharf, die Form des Fußes ist etwas schmal und spitz, die Zehen sind zugespitzt. Alle Nägel fehlen.

Auf der Vorderseite des linken Knies wird ein handflächengroßer Flecken von ganz demselben Aussehen gefunden, mit starker Abweichung von der gesunden Haut, intensiver Röte und subepidermoidalen Eiterpünktchen. Unter der linken Tuberositas tibiae befinden sich zweimarkstückgroße Flecken, die von einer butterteigartigen Kruste bedeckt sind, bei deren Entfernung gleichfalls eine rote stellenweise eiterunterlaufene Fläche sichtbar wird. Ferner ist auf der Vorderseite des linken Schenkels ein 8-förmiger, ca. 11 × 6 cm großer, unterhalb des linken Ellenbogens ein halbmondförmiger, ca. 7 × 4 cm großer Flecken und endlich ein kinderhandflächengroßer auf dem rechten Ellenbogen, der gleich wie alle anderen das an den Füßen beschriebene Aussehen aufweist.

Die Finger sind etwas zugespitzt, die Nägel sind aber normal. Die Zunge ist etwas unregelmäßig verdickt, zeigt Eindrücke der Zähne längs der Ränder. Die Knie werden bis 90° flektiert gehalten, können nicht ausgestreckt werden, die Beweglichkeit in den Fußgelenken ist stark eingeschränkt. Keine Drüsenschwellungen in der Leisten- oder Achselgegend.

Am 12. III. 06 erschien am rechten Unterarm ein Flecken von gewöhnlichem Aussehen, und bereits ein paar Tage später betrug sein Durchmesser 1½ cm; wenige Tage später fand ein reichlicher Ausbruch von Pusteln auf dem linken Fuß statt, und gleichzeitig wurde eine Affektion auf der Zunge entdeckt, die aus feinen weißlich grauen Streifen bestand, die teils ganz kleine Ringe bildeten, teils größere Figuren mit bogenförmigen Rändern. Ähnliche Flecken waren auf der Innenseite der Lippen und Wangen. Die Schleimhautaffektion erinnert ganz an die Hautelemente, die zentrale Erosion ist von einem dünnen subepidermoidalen Eiterseum begrenzt.

In den folgenden Monaten entstanden jetzt ohne stärkeres Fieber, aber mit zunehmender Debilität mit Zwischenräumen von ungefähr einem Tage Flecken von verschiedener Größe, jedoch vom üblichen Aussehen, an den Extremitäten, gleichzeitig glitt der „Gummischuhrand" unbemerkbar am Fuß hinauf. Die neuen Flecken wurden alle schnell mit dem früher erwähnten butterteigartigen Krustenmassen bedeckt.

Am 6. VIII. 06 hatte die Affektion folgendes Aussehen: Beide Plantae, die Seitenränder der Füße und der ganze rechte Fußrücken sind jetzt angegriffen, auf dem linken Fußrücken ist dagegen nur eine kleine zungenförmige Partie lateral in den Prozeß hineingezogen worden. Die Zehen sind z. B. teilweise frei, doch sind die meisten Nägellager angegriffen. Beide Fersen sind stark mitgenommen, die dicke Epidermis zeigt hier weißliche,

Digitized by Google

aufgeweichte, größere Fetzen. Über beiden Malleoli befinden sich symmetrische Flecken von ca. 6 cm Durchmesser.

Das linke Bein ist beständig am meisten angegriffen, auf der Tuberositas tibiae ist ein handflächengroßer Flecken sichtbar und etwas tiefer ein paar kleinere. Auf der Vorderseite des linken Schenkels ist gleichfalls ein handflächengroßer Flecken und auf der Rückseite ein etwas kleinerer, sehr unregelmäßig geformter vorhanden; im übrigen ist die Haut auf dem ganzen linken Bein trocken und abschuppend. In allen genannten Flecken findet man reichlichen Ausbruch von Pusteln. In den Flecken auf dem Ellenbogen ist wesentlich Pustelbildung am Rande der alten Flecken. Geringe Ausbreitung des gewöhnlichen Prozesses auf der Innenseite der Lippen.

In den folgenden 3 Monaten relatives Wohlbefinden, danach wiederum eine Zeitlang reichliche Pustelbildung, während welcher Zeit wieder ein paar neue Flecken hervorkommen, die später konstant sind. Hiernach war das Leiden einige Monate lang (bis Mai 1907) ziemlich stetionär, an einigen Tagen mit lebhafterer Pustelbildung ab und zu in den früheren Flecken. Mitte Mai begann aber das Allgemeinbefinden sich bedeutend zu verschlimmern, es erschienen zahlreiche teilweise gruppierte Pusteln abwärts am Bauche, nach kurzer Zeit in den Leisten und gleichzeitig mit Zunahme der Pustelbildung in den alten Flecken, auch im Gesicht. Der Prozeß wurde danach universell mit starker Pustelbildung und Abschilferung, während die Debilität mehr und mehr zunahm; von Mitte Juni entwickelte sich eine aszendierende Gangrän am rechten Fuß.

Am 29. VI. 07 zeigte die Untersuchung folgendes: Zwischen den Krusten am Bauche ist noch ein Teil der gewöhnlichen kleinen Bläschen mit milchigem oder gelblichem Inhalt sichtbar; an Armen, Beinen, im Gesicht und Haarboden ist dagegen nur diffuse Röte vorhanden, die von dichten weißlichgelben, etwas schmierigen Schuppen bedeckt ist. In den Handflächen ist starke Abschilferung, die Fingernägel sind aber erhalten und nicht der Sitz gröberer Veränderungen. Auf der Zunge geringe Epithelabschilferung von gewöhnlicher Art.

Am 1. VII. wurden beginnende Nagelveränderungen beobachtet, die hier und da aus weißlich gelber Färbung bestanden, sowie auch etwas Längsfurchung aufwiesen. Die Gangrän des rechten Beines hatte sich gleichzeitig stark verbreitet, und am Tag darauf starb der Patient.

Während des ganzen Hospitalaufenthaltes bot die Untersuchung Zeichen einer chronischen Nephritis dar. Die Blutuntersuchung ergab außer einer leichten Vermehrung der polynukleären neutrophilen Leukozyten auf Kosten der Lymphozyten (ca. 80 pCt. und ca. 20 pCt.) nichts. Die Nervenuntersuchung zeigte normale Verhältnisse. Bei der Obduktion fand man nichts, was das Hautleiden erklären konnte, die Befunde waren die für einen älteren Mann, der einer Gangrän unterlegen war, üblichen, nämlich: Arteriosklerosis, Steatosis et Cirrhosis hepatis, Hyperplasia lienis, Nephritis chronica sowie die Hautveränderungen der Gangräna cruris dext.

Bei der *Mikroskopie* eines Hautstückchens von einem der Flecken des linken Knies, ungefähr 1½ Jahre nach der Aufnahme exzidiert, fand man Rundzelleninfiltration und kleine intrakutane Abszesse, sonst aber keine anderen besonders hervortretenden Abnormitäten. In den tieferen Teilen des Prozesses waren keine Bakterien, gleichwie solche auch nicht mit Sicherheit im Eiter nachgewiesen werden konnten.

Digitized by Google

Betrachten wir jetzt diesen Krankheitsverlauf etwas näher, so haben wir es hier mit einem alten Mann zu tun, der, nachdem er immer gesund gewesen ist, plötzlich an beiden Füßen eine Affektion bekommt, deren Charakter ganz *Hallopeaus* suppurativer, kontinuierenden Acrodermatitis entspricht. Das Bild ist aber nicht rein; während bei dieser Erkrankung das Leiden nur während der universellen symmetrischen Ausbrüche an den Fuß- und Handgelenken lokalisiert ist, hat der Patient hier die ganze Zeit über auf den Extremitäten Gruppen von unaufhörlich rezidivierenden Herden mit zentraler Krusten- und Pustelbildung im Rand gehabt. Auf diese Weise zieht sich die Erkrankung ungefähr 2 Jahre lang hin, sie besteht also in dieser Zeit aus einer Akrodermatitis und einer Affektion, deren klinisches Bild als eine protrahierte Impetigo herpetiformis aufgefaßt werden muß, was vollständig dem von *Tommasoli* im Jahre 1898 beschriebenen Fall dieser Krankheit entspricht, in dem die einzelnen Elemente gleich wie hier sehr psoriasisähnlich waren.

Nach gut 2 Jahren erfährt die Erkrankung im Anschluß an eine Gangrena cruris plötzlich eine rasche Verschlimmerung. Unter starker Beeinträchtigung des Allgemeinbefindens und leichten, stark schwankenden Temperatursteigerungen entwickelt sich eine typische, akut verlaufende Impetigo herpetiformis.

*Hallopeaus* und *Hebras* Erkrankung sind in diesem Krankheitsbild so nahe verknüpft, daß man sie kaum unterscheiden kann, und ihre Symptome gehen Seite an Seite, und erst gleichzeitig mit dem letzten Ausbruch werden auch die Finger ergriffen. Es ist sehr wahrscheinlich, daß die Finger- und Zehenaffektion nur ein Teil der generellen Erkrankung, der Impetigo herpetiformis ist, und dies ist ja keineswegs so merkwürdig. Freilich erwähnen die meisten Lehrbücher, daß Impetigo herpetiformis weder Hände noch Füße ergreift; liest man aber einige Krankengeschichten von den an diesem Leiden erkrankten Patienten durch, findet man mehrere Male angegeben, daß der Prozeß auf die Handflächen und Fußsohlen übergreift; in einigen von *Kaposis* Fällen fielen die Nägel ab, und endlich kommt der für mich wichtigste Grund dieser Annahme. *Kaposi* erwähnt keine Handaffektionen bei seinen Fällen von Impetigo herpetiformis, aber in seiner Arbeit vom Jahre 1887 findet man auf einer der Tafeln bei einer Frau mit Impetigo herpetiformis eine Handaffektion, die mit Paronychien, Nageldeformitäten, glänzend roter III. Phalanx und Pusteln in der Vola ganz das Bild einer charakteristischen Acrodermatitis continua darbietet. Es ist merkwürdig, daß frühere Autoren

Digitized by Google

diesem Fall *Kaposis* keine Aufmerksamkeit geschenkt haben; es scheint wenigstens nicht der Fall gewesen zu sein, so weit es mir möglich war, die mir zugängliche Literatur durchzusehen.

Der zweite Patient ist ein kleiner Junge[1]), der den größten Teil seines Lebens in Krankenhäusern zugebracht hat, wodurch es möglich wurde, den Verlauf seiner Erkrankung lange Zeit hindurch zu beobachten. In seiner nächsten Familie sind keine besonderen krankhaften Anlagen, doch ist ein Bruder etwas dement und taubstumm.

Er selbst war in seinen beiden ersten Lebensjahren gesund, bekam aber danach im Alter von 2 Jahren ein universelles Exanthem, das von starkem Fieber begleitet war und 3 Monate lang andauerte. Im folgenden Jahre hatte er eine rezidivierende Affektion an den Beinen, war aber sonst gesund. Als er 3 Jahre alt war, entstand wieder eine universelle Eruption mit Temperaturerhöhung und Beeinträchtigung des Allgemeinbefindens; er wurde alsdann auf der IV. Abteilung des Kommunehospitals (Prof. Dr. *Rasch*) aufgenommen, und hier fand man bei der ersten Untersuchung folgendes:

Am 2., 3., 4. und 5. Finger der rechten Hand und dem 3., 4. und 5. Finger der linken Hand ist die äußerste Phalanx stark verdickt und angeschwollen, wie das Ende eines Trommelschlegels; die Haut ist hier gerade bis zur Gliedgrenze stärk gerötet, glatt und spiegelnd. An allen diesen Fingern fehlen die Nägel vollständig, das Nagellager ist stark aufgeschwollen und gewölbt, die Nagelwälle stark markiert. An mehreren Fingern sind gelbliche, ziemlich festhängende, mazerierte fette Epidermisschuppen in den Nagelfurchen. Man bemerkt etwas purulente Sekretion von der Basis des Nagellagers des 5. Fingers der linken Hand, und mitten auf dem Nagellager des 3. Fingers derselben Hand ist eine kleine Pustel sichtbar. Die übrigen Nägel sind normal.

An der linken großen Zehe fehlt der Nagel gleichfalls, das Nagellager und die Umgebung ist gerötet und geschwollen, doch in geringerem Umfang als an den Fingern und nicht in der ganzen Ausdehnung der äußersten Phalanx, namentlich nicht auf der Plantarseite; an der großen Zehe des rechten Fußes sind ganz dieselben Veränderungen vorhanden. An den übrigen Zehen sind wohl die Nägel da, einige von ihnen sind aber verdickt, weich und schlecht entwickelt. Zwischen allen Zehen des rechten Fußes ist die Haut rot, stark maceriert, und besonders in den Zwischenzehenfurchen bilden sich fette gelbliche, übelriechende Massen. Die Affektion erstreckt sich auch auf die Plantarseite der Zehen und etwas auf das metatarsale Tretkissen, hier gegen die gesunde Haut mit gebogenen Rändern begrenzt.

Dieselbe Veränderung der Haut mit Röte und leichter Infiltration, aber mit stärkerer Maceration der Epidermis und Anhäufung von übelriechenden gelblichen Massen findet man in einem ziemlich scharf begrenzten Ring um die Analöffnung herum. In der rechten Schenkelskrotalfurche ist die Erkrankung von derselben Natur, aber weniger stark ausgesprochen, da die Haut trockener, rot, teilweise von weichen Schuppen und Krusten bedeckt ist, nur in der Umgebung sind freistehende Pusteln auf ziemlich normaler Haut vorhanden. Auf der übrigen Haut nichts wesentliches.

[1]) Demonstriert in der dänischen dermatologischen Gesellschaft von *Rasch* 4. Februar 1910, von *Bang* Mai 1911.



Digitized by Google

Auf dem Zungenrücken und an den Rändern findet sich marginale Epitheldesquamation, die an einigen Stellen geschlossene Ringe bilden.

In den folgenden 14 Tagen befand der Patient sich relativ wohl und die Hautaffektion verbreitete sich nicht. Auf und hinter beiden Ohren begann sich dann eine Eruption zu entwickeln, die aus diffuser Röte mit zahlreichen miliären gelben Punkten bestand. In den folgenden Tagen stieg die Temperatur, schwankte stark (zwischen 36,8° und 39,7°) und das Exanthem in den Ohrenregionen verbreitete sich am Hals hinunter; überall auf dem Körper, besonders dem Rücken entstanden zerstreute Punkte, um welche herum in den nächsten Tagen neue aufschossen, so daß größere und kleinere Gruppen gebildet wurden, die von einer roten Zone umgeben waren. Gleichzeitig begann das Leiden das Gesicht anzugreifen, und es traten zerstreute Flecken im Haarboden auf. Außerdem nahm der Prozeß in den Handflächen zu, es entstanden täglich zahlreiche gelblichweiße Pusteln, die teilweise zu größeren flachen Bullae zusammenflossen. Bald

Fig. 1. Körper, Rückseite mit kleinen Pustel- und Schuppengruppen, Winter 1909.

Digitized by Google

nachher brach ein entsprechendes Exanthem an den Unterextremitäten und in den Achseln aus, und zur gleichen Zeit wurden mehrere Zehennägel abgestoßen.

Nach Verlauf von 14 Tagen war der Ausbruch fast universell, die Temperatur wurde nach und nach niedriger und es erschienen weniger und weniger Pusteln, wesentlich nur auf den Extremitäten. Indessen wurde der Zustand bald wieder schlechter, die Haut wurde fast überall rot und infiltriert, und parallel mit einer mäßigen Pustelbildung an den Händen wurde die übrige Haut beständig mit butterteigartigen Krusten bedeckt. Kurze Zeit nachher wurde der Kranke in trostlosem Zustand auf Wunsch seiner Mutter entlassen.

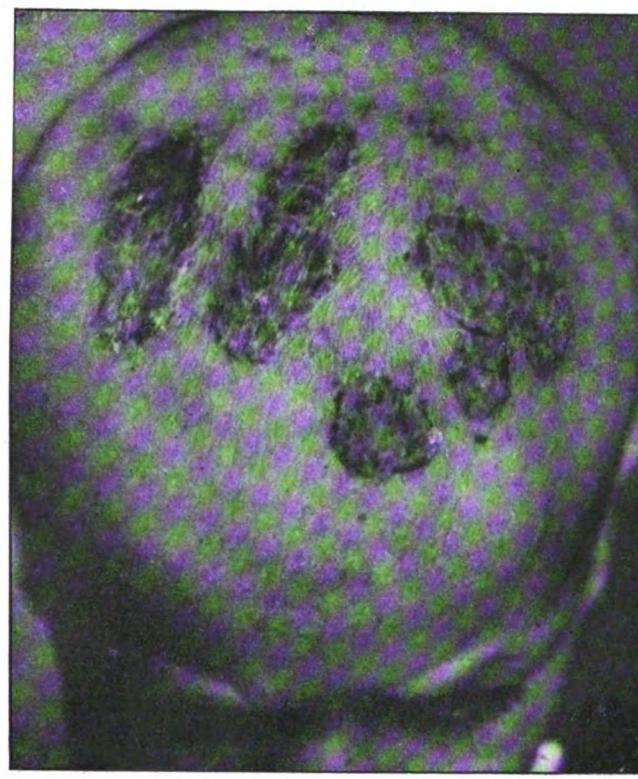

Fig. 2. Haarboden, Winter 1909.

Nach der Entlassung war er ungefähr 1 Monat lang sehr angegriffen, erholte sich dann aber und war während *eines halben Jahres vollständig gesund.* Darauf trat wieder (im Sommer 1907) eine neue universelle Eruption auf, und seither hatte er in den beiden folgenden Jahren unaufhörlich Ausschläge, sowohl an den Extremitäten wie hier und da am Körper und einmal jeden Sommer, mit stärkeren von Temperaturerhöhung begleiteten Ausbrüchen. Außer bei diesen Ausbrüchen hat er das Bett nicht gehütet. Im Herbst 1909 wurde er während eines neuen Ausbruches wieder auf der IV. Abteilung des Kommunehospitals aufgenommen.



Digitized by Google

Bei der Aufnahme, die am 8. XI. 09 stattfand, zeigte die Untersuchung wie früher eine sehr stark ausgesprochene Affektion an den Händen mit stark dystrophischen Nägeln; außerdem waren einige unregelmäßige Flecken im Haarboden und am Körper, besonders auf dem Bauch, wo die Haut wie an den Händen rot war und Tendenz zur Pustelbildung zeigte; endlich wurden zahlreiche Flecken auf den Unterextremitäten gefunden, mit Ausnahme der Füße, die fast frei waren. Gerade über dem Nabel war ein großer Flecken, sonst war die Erkrankung im großen und ganzen symmetrisch. Auf der Oberfläche der Zunge sah man eine unregelmäßige Zeichnung von dünnen weißen Epithelverdickungen, die stellenweise zusammenflossen und Ringe bildeten.

Ferner wurde man jetzt auf eine eigentümliche narbenartige Veränderung aufmerksam, die in der Haut beider Wangen, des Halses, an den Seitenregionen hinunter, längs der Wirbelsäule und auf der Vorderfläche des Körpers gefunden wurde und die in geschweiften, verzweigten, flach eingesenkten Furchen bestanden, die mit einem schmalen Meißel gegraben schienen und zu bizarren Formen zusammenflossen (Fig. III).

Fig. 3.

Kurz nach der Aufnahme begannen die verschiedenen Flecken am Rande zu wachsen, zur gleichen Zeit wurden die älteren Partien von grünlichgelben Krusten bedeckt. Vom 19. XI. bis 8. XII. 09 war das Allgemeinbefinden schlecht, die Temperatur stark schwankend mit fast normaler Morgentemperatur und einer Abendtemperatur von 38,5—39,7°. In dieser Zeit verbreitete die Hautaffektion sich immerfort auf dem Körper, der bald fast universell mit gelblichgrünen, dicken Krusten am Rand bedeckt war, von welchen der Prozeß sich beständig durch unaufhörliche Ausbrüche von flachen Pusteln verbreitete.

Gleichzeitig wurden auch die Füße in den Prozeß hineingezogen, der zuerst beide Fußrücken ergriff, sich alsdann auf die Fußränder und endlich auf beide Fußsohlen und die Zehen ausdehnte, woselbst die Nägel zu leiden anfingen.

Digitized by Google

Vom 8. XII. an besserte das Allgemeinbefinden sich wieder, die Temperatur wurde normal, die Pustelbildung am Körper hörte auf, die Haut blieb aber rot und schuppig. Nur an Händen und Füßen blieb geringe Pustelbildung zurück und sowohl die Zehen- wie Fingernägel fehlten zum größten Teil oder waren durch gelbliche Krusten ersetzt. Dieser Zustand dauerte bis zur Entlassung an, die am 5. III. 10 erfolgte, zu welcher Zeit die Nägel noch überall fehlten, während die Haut des Körpers bedeutend abgeblichen war und nur hier und da schwach abschuppte. Eine wirkliche Pustelbildung war nicht mehr vorhanden, an Fingern und Zehen sah man aber beständig noch einige gelbliche schmierige Krusten.

Am 27. VI. 1910 wurde der Knabe wieder auf die IV. Abteilung des Kommunehospitales aufgenommen, wurde aber im folgenden Jahre von dort ins Reichshospital übergeführt, woselbst er bis zu seinem Tod verblieb. Er war bei seiner Aufnahme sehr geschwächt; die Hautaffektion war universell und das Bild ganz wie beim letzten Aufenthalt im Krankenhaus, nur viel heftiger wie früher. Er liegt mit allen vier Gliedern in Beugestellung, und Streckversuche verursachen ihm Schmerzen.

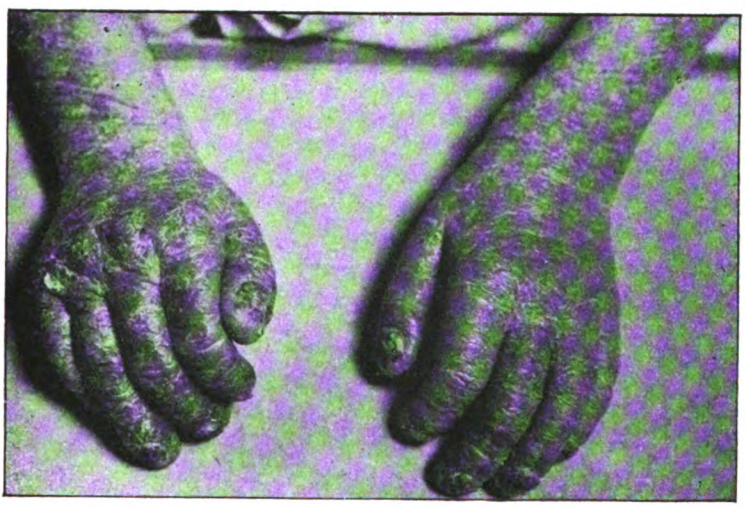

Fig. 4. Handrücken im Winter 1910.

Im Laufe ganz weniger Tage besserte sich indessen der Zustand wieder, die Temperatur wurde normal, Abschilferung und Pustelbildung nahmen ab, und es zeigte sich hier und da wieder natürliche Haut. Am 13. VIII. zeigte die Untersuchung folgendes: Das Gesicht war sozusagen vollständig natürlich, nur auf den Wangen war noch etwas zerstreute Röte, und es war deutlich derselbe unregelmäßige netzförmige atrophische Zustand der Haut vorhanden, der jetzt auch auf der Brust erkennbar war, wo die Haut gleichfalls stark gebleicht war. An Händen und Unterarmen schuppt die Haut ziemlich stark ab, gleichfalls an den Füßen und in der Umgebung der Knie. Ab und zu kamen neue Ausbrüche von frischen Blasen, aber im ganzen befand das Kind sich wohl, und nur die Hände und

Digitized by Google

Füße waren bis Oktober 1910 nennenswert affiziert; zu diesem Zeitpunkt trat wieder unter bedeutender Temperaturerhöhung ein großer universeller Ausbruch während weniger Tage auf, darnach wieder mehrere Monate lang relativer Stillstand in der Erkrankung und hin und wieder Pustelausbrüche an den Fingerspitzen, in den Handflächen und an den Fußsohlen. In dieser Zeit wurde er ohne wesentlichen Erfolg mit Röntgen und Thyreoidin behandelt.

Fig. 5.
Zungenaffektion (Mai 1912).

Bereits im Herbst 1910 war *Pirquets* Tuberkulinreaktion sehr stark positiv, und wenige Monate später entwickelte sich eine universelle, indolente Adenitis zuerst in den Achseln, später in den übrigen Regionen. Übrigens blieb der Zustand während des universellen Ausbruches unverändert, und erst im Mai 1912 entwickelte sich ein solcher, der gut 1 Monat andauerte und von starken Temperatursteigerungen begleitet war.

26. VI. 12. Es waren jetzt nußgroße Drüsen in den Achseln und Leisten; die Milz konnte eben unter der Kurvatur gefühlt werden. Die Röte schwand und es blieben nur Pusteln an Händen und Füßen zurück.

Das Blutbild schwankte etwas (verschiedene Untersucher!), war aber kein solches, daß man dadurch dem Ursprung der Krankheit auf die Spur kam. Von jetzt bis zum Tode des Patienten, $3^1/_2$ Jahre später, gedieh er nicht, das Gewicht blieb unverändert ca. 20—22 kg, dagegen war das Längenwachstum ziemlich normal, und die Geistesfähigkeiten litten auch nicht.

Vom Juni 1912 bis Neujahr 1913 sah man nur eine bald schwächere, bald stärkere Röte der Haut mit Abschilferung und einigen sehr kurz dauernden Ausbrüchen an den Gliedern, die jedoch auch größtenteils frei von Pusteln waren. Die Temperatur hielt sich normal, die Drüsen wuchsen gleichmäßig, und Leber und Milz waren beständig fühlbar. 1. II. 1913. In den Plantae waren einzelne neue Pusteln; mehrere Nägellager waren jetzt normal, die Nägel selbst fehlten aber. Lange Zeit hindurch befanden sich pfenniggroße Pigmentflecken auf dem Rücken zerstreut. Auf dem Bauch waren zahlreiche neue atrophische Striae entstanden. 22. II. Es waren beständig Pusteln in Volae und Plantae. 1. III. Es befanden sich jetzt auch Pusteln an den Nagelwällen. 23. III.—1. IV. Fieber mit großen, universellen Ausbrüchen; darnach universelle Röte mit Abschuppung und nur Pusteln in den Volae und Plantae.

5. VII. 13. Jetzt waren nur noch schwache Reste der Röte auf dem Körper, zumeist in den Seitenregionen und auf dem Rücken vorhanden; der übrige Teil der Haut war glatt und bleich. Hier und da waren auf der Vorderseite des Körpers neue Striae erschienen. An mehreren Stellen auf den Gliedern befanden sich noch leicht infiltrierte, größere und kleinere, schwach rote Flecken mit geringer Abschuppung. Zahlreiche neue Pusteln traten in Handflächen und Fußsohlen auf; mehrere Nagellager an den Zehen waren glatt ohne Horn- oder Schuppenbildung; die Fingerspitzen

Digitized by Google

waren kolbenförmig, mit den gewöhnlichen gelben Schuppen- und Krustenmassen belegt. In letzter Zeit hatte sich starker Fußschweiß eingestellt. Die Leisten- und Schenkeldrüsen waren jetzt nußgroß, die Drüsen in den Achseln zwetschgengroß, am Hals wieder nußgroß. Die Ausbrüche beeinflußten nicht die Größe der Drüsen. Das Haupthaar war ziemlich kräftig, die Cilien und Augenbrauen normal, die Lanugohaare nur sparsam vorhanden. Milz und Leber fühlbar, doch eben nicht sehr deutlich. Die Zunge war unverändert.

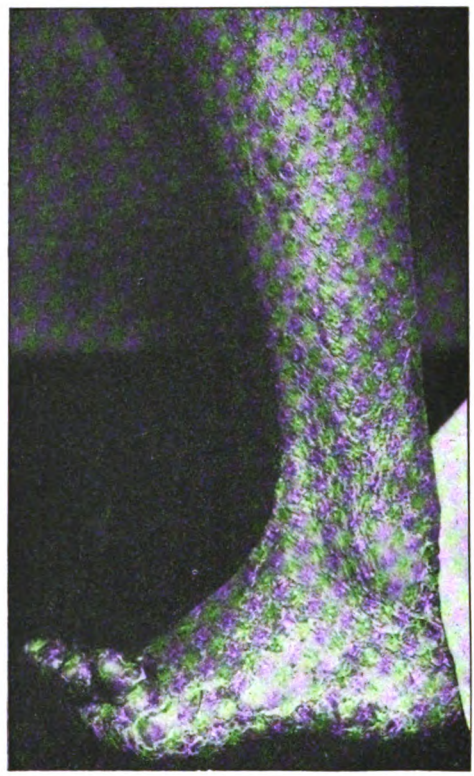

Fig. 6.
Unterschenkel mit frischer Pusteleruption.

Bis zum 9. VIII. nichts außer an Händen und Füßen, darnach auch zerstreute schuppende Flecken auf der übrigen Haut. 19. IX. Großer Ausbruch auf den Armen. Vom 1. X. versuchte man ohne Spur günstiger Wirkung *Wrights* Impfbehandlung. Die Drüsen waren unverändert. 6. I. 1914. Zerstreute rote Flecken am Körper; einzelne Pusteln an Händen und Füßen. 2. II. Pusteln an Händen und Füßen; einige krustenbedeckte Flecken auf der übrigen Haut, besonders an Lenden und Rücken. Die Drüsenschwellungen sind etwas größer geworden. Allgemeinbefinden beständig ziemlich gut. Vom 13. II. großer universeller Ausbruch unter leichtem Fieber mit Pustel- und Krustenbildung auf dem Körper, den Gliedern und im Gesicht. Die Krusten waren von braungrüner Farbe, das Allgemeinbefinden wurde schlecht, die Temperatur stieg stark (39—40°); es entwickelte sich eine bedeutende Ansammlung in beiden Knien, und die Krustenbildung nahm stark zu. 1. III. Jetzt war wieder normale Beweglichkeit in den Kniegelenken. Die Hautaffektion bestand nunmehr aus vollständig universeller Röte mit reichlicher Abschilferung von größeren und kleineren Schuppen. 24. III. Die Temperatur war wieder normal, die Röte schwand und die Haut war an mehreren Stellen von natürlicher Farbe. Vom 3. IV. bis 18. IV. von neuem leichte Temperaturerhöhung (bis 38,8°) mit kleinen zerstreuten, wesentlich schuppenden Ausbrüchen am Körper und an den Zehen. Darnach befand sich der Patient 1 Monat lang wohl, aber am 16. V. wieder neuer Ausbruch mit stark erhöhter Temperatur und erneuter Ansammlung in den Knien. Solcherweise blieb der

Digitized by Google

Zustand während eines Monats, in welcher Zeit das Befinden des Knaben sehr schlecht war. Von Mitte Juni trat gradweise Besserung ein; die Drüsen hatten in letzter Zeit wieder etwas zugenommen, waren aber nicht schmerzhaft.

In den folgenden Monaten hatte der Patient wieder eine ruhige Periode, und die Untersuchung zeigte am 8. XII. 14 folgendes: Von der Röte waren nur ziemlich zahlreiche rote, nicht oder nur ganz schwach infiltrierte, teilweise zusammenfließende, rundliche Flecken zurückgeblieben, die von Schuppen und Schuppenkrusten bedeckt und besonders am Rücken lokalisiert waren. Die übrige Haut war bleich, stellenweise fast ganz natürlich.

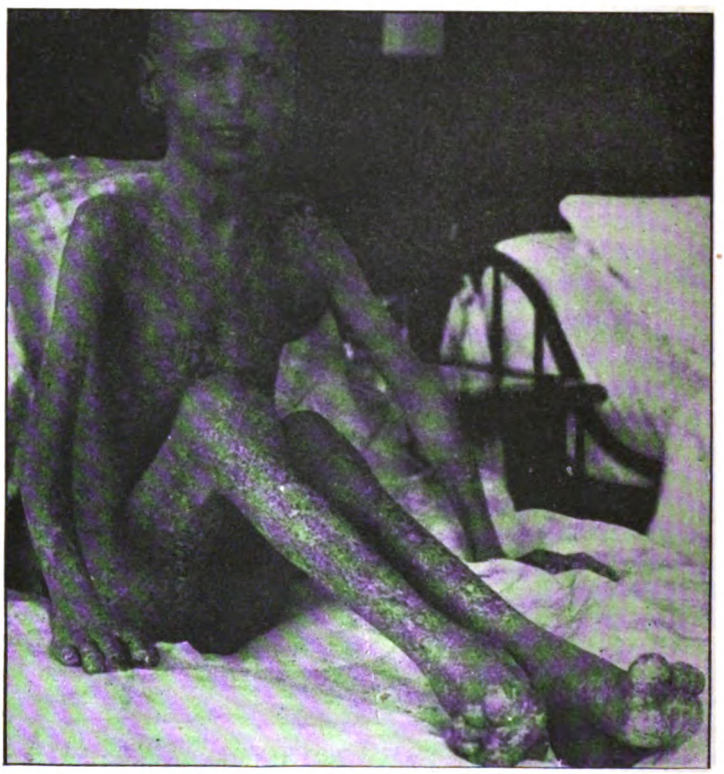

Fig. 7. Übersichtsbild, Frühling 1915. Man bemerke hier die starke Hervorwölbung in der linken Achselhöhle, durch die Lymphdrüsenvergrößerung bewirkt.

Vom 1. I. 15 wurde das Bild gänzlich von der Drüsentuberkulose und deren beständig und stark schwankender Temperatur sowie Mangel an Gedeihen und einer universellen, exfoliativen Erythrodermie mit mehr oder weniger Röte und einer zeitweise sogar sehr heftigen Abschuppung beherrscht. Nur hin und wieder kamen ganz unbedeutende, lokale Pustelausbrüche vor. Die Untersuchung vom 12. I. 16 zeigte folgendes: Die ganze linke Regio cervicalis posterior et lateralis war von einem Drüsenkonglo-

Digitized by Google

merat eingenommen, das sich in die Fossa supraclavicularis hinab erstreckte. Die einzelnen Drüsen waren fest, in das reichliche periglanduläre Gewebe eingelagert. Auf der rechten Seite des Halses wurden weit weniger Drüsen gefunden. In der linken Achselhöhle fühlte man ein mehr als gänseeigroßes Konglomerat von harten Drüsen; in der rechten Achselhöhle waren nur kleine Drüsen zu fühlen. Es waren mandel- bis pflaumengroße Leisten- und Schenkeldrüsen vorhanden. Einige Nägel besaßen onychogryphotischen Typus. Die Haut war wie früher, rot, stark abschuppend, vollständig frei von Pustelbildung. Im folgenden Monat fiel der Patient mehr und mehr ab und starb am 10. II. 1916 ohne Zeichen von neuen akuten Leiden.

Bei der Obduktion fand man nur eine sehr ausgebreitete Drüsentuberkulose. Alle endokrinen Drüsen schienen normal zu sein.

Es unterliegt keinem Zweifel, daß dieser Krankheitsverlauf viel Interessantes darbietet. Wir haben es hier mit einem kleinen Patienten zu tun, der, nachdem er sich in den beiden ersten Lebensjahren einer vollständigen Gesundheit erfreute, plötzlich unter starker Beeinträchtigung des Allgemeinbefindens und Temperatursteigerung ein universelles Exanthem bekam. Ein Jahr später wiederholt sich dasselbe, und eine jetzige Untersuchung bietet ein Bild dar, das vollständig mit demjenigen von *Hallopeau* für Acrodermatitis continua beschriebenen übereinstimmt. Wenige Tage später verändert sich aber der Charakter der Krankheit vollständig; sie nimmt ein Aussehen an, welches, wenn die Erkrankung eine schwangere Frau beträfe, von keiner Seite als etwas anderes als eine Impetigo herpetiformis aufgefaßt werden würde. Um einen solchen hat es sich wahrscheinlich auch hier gehandelt, denn hiernach ist das Kind ½ Jahr ganz gesund, was sich absolut nicht mit einer Acrodermatitis continua vereinen läßt. Nach Verlauf dieses Jahres bekam es eine neue Eruption von demselben Charakter wie die frühere mit Bildung von gelblichgrünen Krusten und von hohen, stark schwankenden Temperaturen begleitet und im folgenden Jahre wieder eine starke universelle Eruption. Das klinische Bild dieser beiden Ausbrüche paßt nicht zu *Hallopeaus* Erkrankung, dagegen läßt es sich gut mit der Annahme einer Impetigo herpetiformis vereinen, nur wird man vielleicht einwenden, daß die Erkrankung zu lange andauerte; dieser Einwand hat aber nur geringen Wert der Tatsache gegenüber, daß man in vielen veröffentlichten Fällen dieser Affektion wiederholte Rezidive gesehen hat, und dies haben wir ja eben hier. In den letzten 4—5 Lebensjahren des Kindes verändert der Prozeß mehr und mehr seinen Charakter, indem er durch eine Periode, in welcher er fast ganz *Hallopeaus* Beschreibung einer Acrodermatitis continua entspricht, in immer höherem Grad das Aussehen einer

Digitized by Google

*exfoliativen Erythrodermie* annimmt, von welcher er in der letzten Zeit ein vollgültiges Bild gibt.

Fig. 8. Handrücken im Herbst 1915.

Gleichzeitig mit dieser Veränderung im Charakter des Hautleidens, was übrigens auch früher bei Impetigo herpetiformis beobachtet worden ist (*Richter*), entwickelt sich eine kolossale Drüsentuberkulose. Inwiefern ein Zusammenhang zwischen dem Hautleiden und der Tuberkulose besteht, läßt sich ja unmöglich entscheiden; die Tuberkulose wird ab und zu vorübergehend in den veröffentlichten Fällen von *Hebras* Erkrankung erwähnt, dagegen nicht bei *Hallopeaus*; die Tuberkulose entwickelt sich hier aber erst in einem ziemlich späten Stadium der Krankheit, deswegen kann man sich nicht erlauben von der Tuberkulose als Ursache der ursprünglichen Hautaffektion zu sprechen. Dagegen spricht eine Möglichkeit dafür, daß die „pseudoleukämische" Drüsentuberkulose in der späteren Form, der exfoliativen Erythrodermie eine Rolle spielen mag, in Ähnlichkeit mit einem von *Brunsgaard* veröffentlichten Falle.

Ganz unerklärlich und alleinstehend ist die rätselhafte Bildung der atrophischen, leicht eingesenkten, netzförmigen Zeichnung, die sich fast während des ganzen Krankheitsverlaufes entwickelt.

Wenn man das Vorherige jetzt ganz kurz zusammenfaßt. will dies sagen, daß unter einem Krankheitsverlauf, der jedenfalls

Digitized by Google

nicht der für Acrodermatitis continua typische, dagegen vielleicht eine Variante der Impetigo herpetiformis ist, der später mit einem verbreiteten tuberkulösen Prozeß kompliziert ist, sich eine Affek-

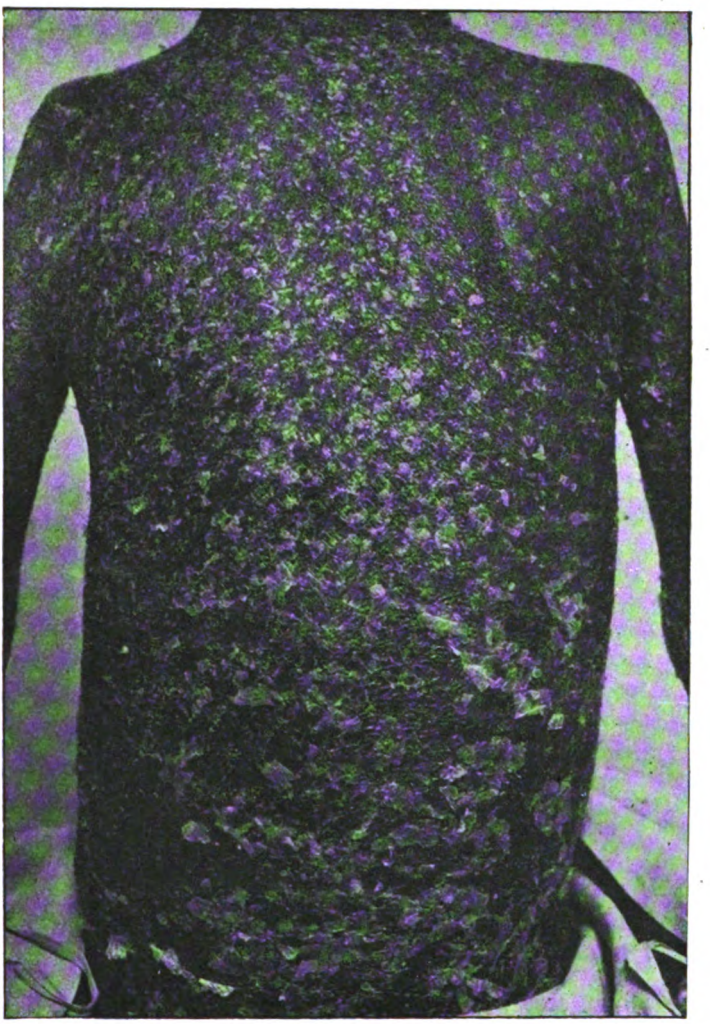

Fig. 9.
Körper, Rückseite, universelle exfoliative Erythrodermie, Winter 1915.

tion der Hände und Füße entwickelt, deren Aussehen dem für Acrodermatitis continua charakteristischen entspricht. Die Krankheitsgeschichte rechtfertigt nirgends, daß man die Acroaffektion als die primäre und wichtigste Erscheinung auffaßt, sondern weit

Digitized by Google

eher als ein Symptom und Glied des universellen Leidens, ob man dies nun als eine Impetigo herpetiformis auffassen will oder nicht.

Der dritte Patient[1]) war ein 22 jähriger Bauer aus gesundem Geschlecht. Von Krankheiten hatte er früher nur eine Parotitis epidemica gehabt, was möglicherweise den ausgesprochenen atrophischen Zustand seines Testes erklären kann. Von seinem 3. bis 9. Jahr soll er an einer universellen Hauterkrankung gelitten haben, über welche uns aber eine nähere Aufklärung fehlt. Darnach war er 7 Jahre vollständig gesund, und erst in seinem 17. Jahr begann die jetzt bestehende Affektion bei den Handnägeln, und seither sind seine Hände beständig angegriffen gewesen, indem sich die ganze Zeit über Pusteln und Krusten an den Nägeln bildeten und diese stark verkrüppelt waren und zu Zeiten abfielen. Vor gut $^1/_2$ Jahr hatte er eine universelle Eruption, die mit Hinterlassung des gewöhnlichen Prozesses an den Händen verschwand. 5 Tage vor der Aufnahme entstand plötzlich von neuem eine universelle Eruption, weswegen er in die Dermatologische Universitätsklinik aufgenommen wurde. Bei der Aufnahme zeigte die Untersuchung folgende Verhältnisse:

Der zweite Nagel des rechten Fingers ist in seiner äußersten Hälfte, wo er gelblich gefärbt ist, stark verdickt; er ist seitlich zusammengedrückt und von hinten nach vorne stark gekrümmt. Der Nagel des 4. Fingers ist am freien Rand auf einer halbmondförmigen Partie in einer Ausdehnung von ca. 2 mm von der Unterlage gelöst. Beinahe alle Finger sind mehr oder weniger stark zugespitzt, mit verdünnter äußerster Phalanx. Die Haut der Endphalanx ist dünn, rot und glänzend, und an den Fingern, wo die Nägel fehlen, ist das Nagelbett von dicken, fetten Schuppenkrusten bedeckt, an den meisten Fingern sind aber die Nägel normal. Die Haut der Handflächen ist verdickt und abschuppend, auf den Handrücken sehr dünn und trocken. An beiden Armen sind zahlreiche dichtstehende weizenkorngroße Pusteln auf roter, leicht infiltrierter Haut sichtbar. Auf der Brust sieht man zahlreiche dichtstehende rötliche Papeln und Flecken. Auf dem untersten Teil des Unterleibes, sich an den Schenkeln herab fortsetzend ist die Haut glatt und heil, indem diese Partie gegen die affizierte Haut durch große schuppende Ringe mit großen losen Schuppen abgegrenzt wird. Die Nägel an den Füßen sind normal; am Hals sind große schuppige Partien vorhanden. Es findet sich eine sehr bedeutende Schwellung aller Lymphdrüsen. Die Milz ist nicht fühlbar.

Am folgenden Tage (28. VII. 15) fand man fast universelle, schwach rosa Röte auf den Armen, überall mit zahlreichen kleinsten bis stecknadelknopfgroßen Pusteln besetzt. Der größte Teil des Abdomen weist schwache Röte auf mit unbedeutender, kleienförmiger Abschilferung. Außerhalb derselben und davon durch den früher erwähnten Epithelwall getrennt findet man jetzt, sich in die Seitenregionen erstreckend, braungefärbte Haut mit einer Menge von größeren und kleineren ringförmigen Epithelkragen. In längerem Abstand von der relativ gesunden Haut schwache Röte mit einzelnen miliären Pusteln und außerhalb dieser Zone wieder vollständig normale Haut. Über der Patella ist eine Gruppe von kleinen

[1]) In der dänischen dermatologischen Gesellschaft von *Rasch* im Oktober 1915 demonstriert.

Digitized by Google

erhöhten Pusteln. Auf den Nates und Schenke'n schwach abschuppende Röte mit zahlreichen teilweise zusammenfließenden Pusteln. Die Zunge ist stark gefurcht und mit graulichen Flecken besät. Die Untersuchung der Lungen und des Herzens zeigt normale Verhältnisse; der Urin ist normal, Hämoglobin 80 pCt. (*Sahli*). Rote Blutkörperchen 4 200 000, weiße 9000; die cytologische Formel ist normal. Der Blutdruck beträgt 125 (*Riva-Rocci*). Die Wassermann-Reaktion im Blut ist negativ und die Spinalflüssigkeit normal. *Pirquets* Tuberkulinreaktion ist sehr stark positiv. Die Temperatur ist normal und bleibt es auch während des ganzen Hospitalaufenthaltes.

In den folgenden Tagen fließen die Pusteln zusammen, bei deren Berstung werden mehr und mehr Epithelkragen gebildet, und zugleich greift die Röte und Pustelbildung auf den Rücken über, wo derselbe Prozeß sich wiederholt, und im Laufe von 14 Tagen ist das Ganze verschwunden und die Haut mit Ausnahme der Partie um die Nägel und den Nägellagern herum wieder normal.

Am 13. VIII. ist auf der Haut nur etwas feine Abschuppung zurück. Der Finger der rechten Hand ist unverändert mit gelblicher Kruste, flachen Pusteln und hornartigen Nagelresten bedeckt. Auf der linken Hand sind die Krusten zum größten Teil abgelöst; die Nägel des 4. und 5. Fingers, die früher normal waren, sind jetzt fast losgetrennt; der Allgemeinzustand ist gut. Bei Anlegung von Kulturen mit dem Pustelinhalt erhält man kein Wachstum. 20. VIII. Die Finger sind jetzt fast glatt, mehrere Nägelbetten fast geheilt. Auf der Zunge sieht man noch Reste von graulichen sukkulenten Streifen. Die Drüsen haben ihre Größe etwas eingebüßt. Nach langwieriger Röntgenbehandlung der Finger wurde der Prozeß etwas gebessert, das Leiden konnte aber bei der Entlassung bei weitem nicht als geheilt betrachtet werden. Das spätere Schicksal des Patienten ist uns leider unbekannt.

Abgesehen von der Zuspitzung des III. Phalanx anstatt der Trommelschlegelform muß diese Krankengeschichte wohl der von *Hallopeau* als charakteristisch für Acrodermatitis continua aufgestellten entsprechen. Der Fall ist aber nur zu kurze Zeit verfolgt worden, um einen sicheren Schluß ziehen zu können. Anhaltspunkte für eine mögliche Ätiologie hat man nur in der okkulten Tuberkulose (der kräftigen *Pirquet*-Reaktion) und vielleicht in der Testisatrophie.

Wenn man jetzt diese *drei Krankengeschichten* vergleicht, von welchen jedenfalls zwei von Patienten stammen, die lange Zeit beobachtet werden konnten, handelt es sich also um 3 Erkrankungsfälle, die eigentlich nichts anderes gemein haben, als daß sie alle kürzer oder länger oder in größerer oder kleinerer Ausdehnung einen Prozeß an Fingern und Zehen aufwiesen, dessen Aussehen dem entspricht, was *Hallopeau* unter dem Namen *Acrodermatitis continua* beschrieben hat. Hiermit hört aber auch die Ähnlichkeit zwischen ihnen auf, die übrigen krankhaften Zustände sind in den 3 Fällen so verschieden wie überhaupt möglich.

Beim *ersten* Patienten sind die „*Acrosymptome*" mit einem generellen Leiden eng verknüpft, das in bedeutendem Grade den

Digitized by Google

Charakter einer *Impetigo herpetiformis* besitzt und das im Laufe kürzerer Zeit den Tod herbeiführt. Beim *zweiten* treten erstens die „Acrosymptome" in 2 Perioden mit einem freien Zwischenraum auf, was keineswegs mit *Hallopeaus* Definition übereinstimmt; außerdem sind aber die Begleiterscheinungen von dem gutartigen Verlauf einer Acrodermatitis weit verschieden. Das Allgemeinbefinden war wiederholte Male stark angegriffen, und die starken akuten Hauteruptionen gleichen klinisch am meisten einer Impetigo herpetiformis und später einer universellen exfoliativen Erythrodermie, die, wie schon erwähnt, auch früher als Nachstadium der *Hebra-Kaposi*schen Krankheit beobachtet wurde. Was endlich den *dritten Patienten* betrifft, gleicht seine Krankheit *Hallopeaus* ursprünglichem Bild viel mehr; der ganze Verlauf ist aber hier so kurz, daß man sich nur schwer ein Urteil über den eigentlichen Charakter der Krankheit bilden kann, und zweifelhaft bleibt, ob man hier nicht einfach eine abnorme Lokalisation einer Impetigo herpetiformis vor sich hat.

Die Frage ist also die schon früher berührte, ob es zulässig ist, mit *Hallopeau* die *Acrodermatitis suppurativa continua* als eine bestimmte, abgegrenzte pathologische Einheit aufrecht zu erhalten, oder ob man sie nicht eher als ein Symptom, eine abnorme Lokalisation, einen abnormen Verlauf von anderen früher bekannten Krankheiten auffassen soll. Meiner Meinung nach muß dies nach dem bisher vorliegenden Material absolut als das einzig Richtige betrachtet werden; und dieser hier mitgeteilte Fall schwächt diese Annahme keineswegs. Es finden sich sozusagen nicht zwei der vorliegenden, nur ganz wenigen Fälle, die einander annähernd so gleichen, daß man einen einigermaßen bestimmten Rahmen für die Krankheit erhalten kann.

## *Zusammenfassung.*

Das von *Hallopeau* unter dem Namen *Acrodermatitis continua* beschriebene Leiden an Fingern und Zehen tritt ab und zu als Symptom einer anderen, früher beschriebenen Krankheit, der *Impetigo herpetiformis* (*Hebra-Kaposi*) auf. Es ist deshalb nicht unwahrscheinlich, daß es nicht ein besonderes Krankheitsbild ist, sondern daß die einzelnen Fälle eher als abnorm verlaufende und abnorm lokalisierte *Varianten* der *Impetigo herpetiformis* betrachtet werden müssen. Mehrere der als Acrodermatitis continua veröffentlichten Fälle sind wahrscheinlich Variationen von Dermatitis herpetiformis (*Duhring*) oder nur eines Herpes recidivans.

Digitized by Google

*Literaturverzeichnis.*

(A. de D. et de S. = Annales de Dermatologi et de Syphiligraphie. Ar. f. D. u. S. = Archiv für Dermatologie und Syphilis.)

*Adrian*, Ar. f. D. u. S. Bd. 117. S. 884. — *Audry*, A. de D. et de S. 1897. S. 303. — Derselbe, Ebenda. 1897. S. 1141. — Derselbe, Ebenda. 1901. S. 913. — *Bodin*, Ebenda. 1903. S. 690. — *Carle*, Ebenda. 1902. S. 130. — Derselbe, Ebenda. 1904. S. 353. — *Chambers*, British journal of Dermatologie. 1911. — *Crocker*, Deseases of the skin. London 1893. — *Danel*, Kongreß in Rom 1912. — *Dubreuill*, A. de D. et de S. 1892. S. 353. — Derselbe, La pratique dermatologique. Paris 1901. Tome II. — *Frèche*, A. de D. et de S. 1897. S. 491. — *Gunsett*, Ar. f. D. u. S. Bd. 55. S. 337. — *Hallopeau*, A. de D. et de S. 1890. S. 420. — Derselbe, Ebenda. 1892. S. 504. — Derselbe, Ebenda. 1897. S. 473. — Derselbe, Ebenda. S. 1277. — Derselbe, Ebenda. 1898. S. 36, 127, 223 und 818. — Derselbe, Ebenda. 1902. S. 604. — Derselbe, Ebenda. 1902. — Derselbe, Festschrift für *Schwimmer*. Ref. in Ar. f. D. u. S. Bd. 47. — Derselbe, Journ. des praticiens. 1898. S. 97. — Derselbe und *Eck*, A. de D. et de S. 1902. S. 1027. — Derselbe und *Gastou*, Ebenda. 1904. S. 1021. — Derselbe und *Krautz*, Ebenda. 1905. S. 259. Soc. Derm. et Syph. 3. janv. 1907. — *Hudelo* und *Herrison*, Ebenda. 1905. S. 255. — *Jersild*, D. d. S. 4. Okt. 1905 u. 4. April 1906. Hospitalstidende. 1906. — *Kaposi*, Vierteljahrsschr. f. Derm. u. Syph. 1887. — *Mestschersky*, A. de D. et de S. 1906. S. 1007. — *Rasch, C.*, Acrodermatitis supp-cont (*Hallopeau*). Dansk dermat. Gelsh. 4. Febr. 1910. Hospitalstidende. 1910. — Derselbe, Ebenda. 6. Okt. 1915. — *Richter*, Unna's Festschrift. 1911. Bd. 1. — *Scherber*, Ar. f. D. u. S. 1909. — *Sutton*, Journ. of cut. deseases. Juni 1911 og Monatshefte für praktische Dermatologie. 1911. Bd. 53. S. 583. — *Tommasoli*, Ar. f. D. u. S. 1898. Bd. 46. — *Wolff*, Ar. f. D. u. S. Bd. 117. S. 883.

---

## Verhandlungen der dermatologischen Sektion der Royal Society of Medicine.

*Sitzung vom 16. Dezember 1915.*

(Nach The Brit. Journ. of Dermatol. 1916. Bd. 28. S. 40.)

*E. G. Graham Little* stellt einen Fall vor von *Granuloma annulare* mit *ausgedehnter follikulärer Eruption*. Das in typisch ringförmiger Anordnung in Gestalt weißer Knötchen bestehende Gran. annul. trat vor etwa einem Jahr an den Knien und den Handrücken (Ring- und Mittel-Finger) bei einem jungen, sonst gesunden Manne auf. Innerhalb des hervorstehenden Effloreszenzenkreises ist die Haut bläulich verfärbt, aber im übrigen normal. Der Juckreiz ist sehr mäßig. — Außerdem hat der Patient an den Extremitäten einen seit der Kindheit bestehenden follikulären Ausschlag, der an einen besonders starken Lichen pilaris (= Keratosis pilaris simplex, der Ref.) erinnert, sich von ihm aber dadurch unterscheidet, daß manche Veränderungen nicht peripilär sind und ein kleines nekrotisches Zentrum aufweisen,

Digitized by Google

und daher an eine abortive Form akneiformer Tuberkulide denken lassen, obgleich von Tuberkulose anamnestisch nichts eruierbar ist.

Der gleiche Arzt stellt einen Fall von ? *Lichen planus* bei einem 22 jährigen Hindu vor. Während eines Jahres entwickelten sich an den Vorderarmen, am Rücken und am behaarten Kopf bläuliche, etwas verruköse entzündliche Herde. Über der l. Augenbraue ist ein kreisförmiger verruköser Flecken; auf dem r. Fußrücken ist eine streifenförmige verruköse Erhebung, die einen tiefroten entzündlichen Herd begrenzt. Ähnliche Veränderungen bestehen an beiden Fußsohlen. Am Abdomen über dem *Poupart*schen Bande ist auf beiden Seiten je ein Herd, der mit flachen papulösen Effloreszenzen bedeckt ist, die große Ähnlichkeit haben mit denen eines im Rückgang begriffenen Lichen planus. Schleimhäute sind frei. In den Schnitten einer Läsion vom Arm ist ein ausgedehntes, gleichmäßiges Infiltrat von mononucleären Zellen dicht unterhalb des Rete, dessen interpapilläre Fortsätze durch den Druck abgeflacht sind. Das Stratum granulosum ist nicht verbreitert, wie dies beim Lichen planus so ausgeprägt ist; Akanthose fehlt oder ist wenig ausgesprochen. Tiefer liegende Infiltrate, Riesenzellen oder andere Anzeichen von Tuberkulose sind nicht vorhanden. Nach der Ansicht von *L.* sprechen weder die klinischen noch die histologischen Erscheinungen für Tuberkel, doch sind die Anwesenden entgegengesetzter Meinung. Die negative W.-R. läßt Lues ausschließen.

*W. Knowsley Sibley* zeigt einen Fall zur Stellung der Diagnose (*Tuberkulose*?). Die Beschreibung der Erscheinungen stützt sich vorwiegend auf Angaben des 27 jährigen Patienten, da sie nahezu alle mit Narbenbildung, deren Kreisform und scharfe Ränder gegen Tuberkulose sprechen, abgeheilt sind. Der erste Pirquet war negativ, der zweite stark positiv. Die Mehrzahl der Anwesenden hielt die Affektion für eine Tuberkulose, über die Form war man nicht einig.

Im Namen von *Wilfred Trotter* wird ein Fall vorgestellt von *rezidivierendem Herpes zoster des Gesichtes mit halbseitiger Atrophie.* Bei dem 11 jährigen Mädchen traten seit dem 1. Lebensjahre in Pausen von 2 bis 3 Monaten Herpes-Ausschläge auf, denen Kopfschmerzen und Fieber, aber nur unbedeutende lokale Schmerzen vorangingen. Die Effloreszenzen hinterlassen eingesunkene Narben; die r. Wangengegend weist deutliche Atrophie auf. Während frühere Attacken nur den zweiten Ast des Trigeminus befallen hatten, traten dieses Mal Effloreszenzen auch im Gebiete des dritten Astes auf. — *Gray*, der die Patientin für *Trotter* zeigte, faßte die Hauterkrankung als eine Manifestation eines entzündlichen Prozesses im Gebiete des Ganglion semilunare und zwar als echten Zoster, nicht als Herpes febrilis auf. In der Diskussion waren die Ansichten geteilt, ob es sich um einen Herpes zoster oder Herpes febrilis handle.

*George Pernet* stellte wiederholt einen Fall vor von *Morphoeo-sclerodermie* mit frischer symmetrischer Ausdehnung auf beiden Fußsohlen. Zu den schon früher an den Oberschenkeln aufgetretenen typischen Herden, die sich weiter entwickelten, haben sich bei der 14 jährigen Patientin an beiden Fußsohlen ödematöse, druckempfindliche Schwellungen mit bläulichrotem Rande eingestellt, die neuerdings wieder zurückgingen. *Pernet* ist im Zweifel, ob die jetzt lederartige Verdickung zum Bilde der Sklerodermie gehöre. Während *Adamson* und *Pringle* dies bejahten, war *Stower* der

Digitized by Google

Meinung, es handle sich um Schwielenbildung durch Druck bei einer Plattfüssigen, die auch eine Hyperhidrosis pedum hatte.

*W. Knowsley Sibley* zeigt eine *Aktinomykose* bei einem 37 jährigen Manne mit ausgedehnter unregelmäßiger Infiltration, welche die Wangenpartie durchsetzt und auf der Schleimhautseite im Munde als nußgroßer Knoten, außen als Fistel, der dicker Eiter mit Pilzkörnern entströmt, sichtbar ist.

*Sitzung vom 20. Januar 1916.*

(Nach The Brit. Journ. of Dermat. 1916. Bd. 28. S. 53.)

*J. E. R. Mc Donagh* und *H. Spence* stellten *drei mit „Intramine"* (= Diorthoaminothiobenzol) behandelte Fälle von Syphilis vor. (Keiner der Fälle ist ausschließlich mit *Mc Donaghs* Präparat behandelt, so daß ich auf ein näheres Eingehen verzichten zu dürfen glaube. — Der Ref.)

*E. G. Graham Little* stellt eine ausgebreitete *zirzinäre Trichophytie tropischen Ursprungs* vor bei einem Soldaten aus Westafrika. Der größere Teil des Körpers ist befallen von dem Parasiten, den *L.* für das Epidermophyton inguinale hält. Der gleiche Arzt stellt einen wiederholt gezeigten Fall mit *chronischer Ulzeration* vor, der durch Vakzinebehandlung mit einem aus dem Blut des Patienten gezüchteten „coliformen" Bazillus zur Heilung gebracht worden war, nachdem alle anderen therapeutischen Prozeduren versagt hatten. (*T. Stasey Wilson* berichtet brieflich ausführlich über einen analogen Fall, der ebenso behandelt wurde, auch mit gutem Erfolg.)

*F. Parkes Weber* zeigte einen Fall von sogen. **idiopathischem multiplem Pigment-Sarkom von Kaposi (Acrosarcoma multiplex cutaneum telangiectodes von Unna).** Der Fall wurde in The Brit. Journ. of Dermat. 1905. Bd. 27. S. 135 beschrieben. Der jetzt 59 jährige Patient sieht gesund aus. An beiden Beinen besteht ein Ödem mäßigen Grades. An den Füßen sind braunrötliche oder bläuliche Verfärbungen und vereinzelte kleine, dunkle, derbe, kutane Knötchen; einige solche Knötchen finden sich auch an den Oberschenkeln und am Penis. Die gestielten kleinen Tumoren fehlen jetzt. Symptome anderer Erkrankungen sind nicht nachweisbar.

*Gordon Ward* stellt **tertiäre Syphilide** vor bei einem 37 jährigen Pat., der angibt, die Erscheinungen gehen im Winter bedeutend zurück und verstärken sich im Sommer. Am Rücken, wo die Läsionen besonders typisch sind, bestehen Papeln, die an der Peripherie schuppen, im Zentrum pigmentiert sind. Ein Teil der Papeln neigt zu Blasenbildung. Die Blasen trocknen rasch ein; in der Blasenflüssigkeit sind Staphylokokken und degenerierte Leukozyten. (Angabe über W.-R. fehlt. Der Ref.)

*S. E. Dove* zeigt einen Fall zur **Diagnosenstellung.** Es handelt sich um einen 40 jährigen Patienten, der aus einem Militärspital aus Frankreich kommt, in dem sieben andere Patienten wegen der gleichen Krankheit aufgenommen wurden. Die Affektion begann vor 6 Wochen an der r. Hand in Form eines papulösen, vesikulösen, später bullösen Ausschlages; vor ca. 1 Woche traten die gleichen Erscheinungen an der l. Hand auf, und seit 3 Tagen kamen dazu erythematöse Herde an den Füßen. *Dove* schwankt in der Diagnose zwischen einer streptogenen Impetigo und einem Erythema iris; *Eddowes* denkt an eine Infektion mit Staphylokokken.

*T. H. Sequeira* stellt eine **Sklerodermie** mit Basedow vor, über die vorstehend im Zusammenhang referiert wurde; weiter einen Fall von **Derma-**



Digitized by Google

**tolysis** und **Molluscum fibrosum**, mit kongenitalem **Vitium cordis** und **Kyphose.** Wie den zwei trefflichen Abbildungen zu entnehmen ist, wird die l. Gesichtshälfte von der Stirne über die Augenhöhle hinweg bis auf die Mitte der Wange von einem sackartig herabhängenden, schlaffen Tumor bedeckt, dessen untere Partie wie die umgebende normale Haut beschaffen ist, dessen obere Partie in ihrem Aussehen an die Oberfläche des Skrotum erinnert. Am Rumpf, besonders auf dem Rücken, sind zahlreiche, etwa nußgroße Fibromata molluscа. — *F. Parkes Weber* möchte den Fall als *Recklinghausen*sche Krankheit auffassen, von den drei Symptomen: Fibroma molluscum, Pigmentflecken, Nerventumoren, ist allerdings das letzte nicht nachweisbar. (Nachtrag: Auf S. 148. Bd. 28 des Brit. Journ. of Dermat. wird das befriedigende kosmetische Resultat einer operativen Abtragung des Tumors im Gesicht durch eine Abbildung gezeigt. Der Tumor bestand aus fibrösem Gewebe und Fett; Nervenstränge fehlten.)

*Sitzung vom 17. Februar 1916.*

*E. G. Graham Little* stellt einen Fall vor von **Sklerodermie** mit **Basedow**, später **Myxödem**, und **Besserung nach Implantation von menschlicher Schilddrüse ins Knochenmark.** Bei der 52 jährigen Patientin bestand zuerst ein Hyperthyreoidismus, später ein Hypothyreoidismus. Die Sklerodermie entwickelte sich pari passu mit dem Rückgang der Schilddrüsentätigkeit und der Entstehung des Myxödems. Nach Implantation von Schilddrüse in das Knochenmark und unter Gaben von Jodothyrin besserte sich die Sklerodermie zugleich mit dem Allgemeinzustand. Der Verlauf ist ausführlich berichtet.

*E. G. Graham Little* zeigte weiter einen Fall von **karzinomatöser Infiltration des l. Armes (cancer en cuirasse), entstanden nach einer Röntgenverbrennung durch Bestrahlung eines Scirrhus der Brust.** Ein etwa 9 Jahre bestehender Tumor auf der l. Brust wurde, nachdem er 7 Monate lang ulceriert hatte, im Laufe von 15 Monaten 44 mal bestrahlt, anfangs unter Überwachung von seiten des Arztes, später ohne dieselbe. Unter der Behandlung hatte der Tumor an Umfang abgenommen und die Ulzeration bis auf einen schmalen, derben Ring mit weißem Rande sich geschlossen. Einen Monat vor der letzten Röntgensitzung trat im l. Arm eine unbedeutende nicht schmerzhafte Schwellung auf. Bald darauf bildete sich eine Blase, welche die Partie vom unteren Rande der Brust bis zum Halsansatz umfaßte. Die Haut stieß sich hier ab, und es hinterblieb eine offene Wunde, die bis auf einen Kreis von ca. 10 cm Durchmesser allmählich heilte. Das Brustgewebe verschwand links vollständig; die bestehende Ulzeration erinnerte insofern an einen Paget, als vereinzelte Epithelinseln auf dem ulzerierten Terrain bestanden. Aber der Rand war hart und ging in der Richtung der Achselhöhle in ein äußerst derbes Drüsenpaket über. Der ganze linke Arm von der Schulter bis zum Handgelenk war geschwollen, unbeweglich und schmerzhaft; die Haut war verdickt, gerötet, mäßig ödematös. Als therapeutische Maßnahme wurde Amputation der Brust, des Armes und des Schulterblattes, sowie Ausräumung der Axillarhöhle vorgeschlagen.

*W. Knowsley Sibley* stellte einen Fall vor zur Diagnose (**Tuberkulose ?**), der als tuberkulöse Lymphangitis mit beginnender Elephantiasis angesehen wurde, wie sie nicht selten in der Spitalpraxis zur Beobachtung kommen.

Digitized by Google

*S. E. Dove* zeigte eine **Dermatitis herpetiformis** bei einem 26 jährigen Manne, die vor 10 Monaten in Form leicht juckender Flecken begann und sich später zum typischen **Duhring** mit gruppierten Papeln und Bläschen entwickelte. Der Patient klagt über heftiges Jucken und Brennen besonders während der Nacht. Unter Sol. arsenicalis Fowleri ist der Ausschlag bedeutend zurückgegangen.

*H. G. Adamson* zeigte einen Fall von **Herpes recurrens** der r. Wange bei einem 9 jährigen Knaben, der seit dem Alter von 1½ Jahren schon 25—30 Attacken durchgemacht hat. Vor dem Auftreten eines neuen Ausschlages steigt die Temperatur, und der Knabe fühlt sich unwohl.

*J. M. H. Mac Leod* stellte einen Fall von **Hautnekrose** an den Fingern vor, die durch Arbeit in der Munitionsfabrik entstanden ist. Die Patientin macht eine Paste an mit Methylalkohol und preßt sie in Formen.

*George Pernet* zeigt **multiple Comedonen** an der Stirne bei einem 8 jähr. Knaben.

*Sitzung vom 16. März 1916.*

*J. M. H. Mac Leod* zeigte einen Fall zur **Diagnosestellung: Lupus erythematosus nodularis** mit Atrophie der Haut und des subkutanen Gewebes. — Vor 8 Jahren bestand über dem r. Siebbein ein rötlicher, etwas infiltrierter Herd mit unregelmäßiger scharfer Begrenzung und glatter Oberfläche, die mit einem Netzwerk erweiterter Kapillaren bedeckt war. Auf der l. Seite der Stirne war ein kleines rötliches Knötchen mit Teleangiektasien. Damals wurde die Diagnose auf Lupus erythem. nodul. (*Radcliffe-Crocker*) gestellt. Zurzeit ist an den erwähnten Stellen sowie an der linken Wangengegend ein atrophischer Zustand der Haut, der auch das subkutane Gewebe umfaßt. Im Gegensatz zu den gewöhnlichen Narben nach Lup. erythem. sind keine follikulären Depressionen und kein Haarverlust zu beobachten, auch ist die Haut glatt und weich. Die Behandlung der ursprünglichen Erscheinungen hatte in Zink-Ionisationen bestanden und zu promptem Rückgang der Läsionen geführt.

*George Pernet* stellte einen Fall von **Staphylococcia** bei einem Patienten mit **Xerodermie** vor. Während die Meinung der Anwesenden dahin ging, daß es sich um ein sekundär infiziertes Ekzem handle, hielt *Pernet* daran fest, daß bei dem 8 jährigen Mädchen die staphylogene Infektion auf einer xerodermatischen Haut die primäre Erscheinung sei und rechnete den Fall in die Gruppe der Pyodermites en nappe et en foyers á progression excentrique von *Hallopeau*.

*George Pernet* zeigte weiter einen **syphilitischen Primäraffekt** an der Unterlippe.

*E. G. Graham Little* stellte einen Fall vor **von chronischer diffuser Papillomatose** der l. unteren Extremität, den er zuerst für eine ekzematöse Hyperkeratose hielt. Nach dem mikroskopischen Aussehen (reine Papillomatose mit starker Verdickung des Stratum corneum und Stratum granulosum) schien *Little* auch eine Acanthosis nigricans in Frage zu kommen, bei der die gewöhnliche Pigmentation noch nicht aufgetreten war. Beim Eintritt in das Spital war das l. Bein geschwollen, gerötet und derb ödematös wie bei varikösen Ulcera. Das untere Drittel des Unterschenkels und der Fußrücken war bedeckt mit einer verukösen schuppenpanzerähnlichen Hülle, die trocken und runzelig war und wie besät mit dicht nebeneinanderstehenden kleinen Warzen. — Der Konsensus der Anwesenden schien dahin zu geben,



Digitized by Google

daß es sich um einen elephantiastischen Zustand handle auf Grund einer tuberkulösen, syphilitischen oder rezidivierenden Streptokokken-Infektion.

*Alfred Eddowes* zeigte einen **akuten Lupus erythematosus mit nodösen nekrotischen kutanen Tuberkuliden** der oberen und unteren Extremitäten bei einer 27jährigen kräftigen Frau.

*H. Spence* zeigte **rezidivierende Syphilide,** die eine Reinfektion simulierten. Die Mehrzahl der Anwesenden konnte keine Ähnlichkeit zwischen Primäraffekten und den sekundären Syphiliden gummöser Natur sehen.

*T. L. Bunch* stellte einen Fall von **diffuser Sklerodermie** und **Sklerodaktylie** vor, in erster Linie, um therapeutische Vorschläge entgegen zu nehmen. (Neues wurde nicht empfohlen. — Der Ref.)

*E. G. Graham Little* zeigte Schnitte von zwei steinharten **ungewöhnlichen Hauttumoren,** die aus dem r. Vorderarm resp. dem l. Labium majus exzidiert waren. Die klinische Diagnose lautete auf Fibrosarkom. Makroskopisch stellte sich der eine der Tumoren dar als eine glänzend-weiße Infiltration der Gewebspartien dicht unterhalb der Haut. Das mikroskopische Aussehen gestattete keine Diagnose. (Die Beschreibung ist etwas vag. — Der Ref.)

*Sitzung vom 18. Mai 1916.*

*E. G. Graham Little* stellte einen Fall vor von **Parakeratosis variegata** des von *Juliusberg* als **Pityriasis lichenoides chronica** beschriebenen Typus. Bei der 18jährigen Patientin trat im Alter von 11 Jahren an den Beinen und Armen akut ein lebhaft roter Ausschlag auf, der damals auf Seebäder zurückgeführt wurde. Zwei Jahre später begannen epileptische Anfälle. Jetzt besteht eine nahezu universelle, kleienförmige Desquamation mit schattenartigem Maschenwerk. Während der Farbenton im allgemeinen bläulichrot ist, sind einzelne verschwommene makulopapulöse Flecken deutlich rot. An den Streckseiten ist beträchtliche Verdickung wie bei Pityriasis rubra pilaris, aber ohne follikuläre Knötchenbildung. Die feinen silbrigen Schuppen werden reichlich abgestoßen. Seit vor 5 Jahren die Eruption sich voll entwickelte, war sie durch keine Behandlung zu beeinflussen. Jucken bestand zu keiner Zeit.

Der Fall stimmt mit den Beschreibungen in der Literatur überein; aber nur ein einziger von *Jadassohn* beschriebener Fall trat ebenso akut auf wie der Fall *Littles.*

*E. G. Graham Little* zeigte einen Fall von **Lichen scrofulosorum,** der bei einem 13jährigen Mädchen mit Skrofuloderm nach Tuberkulin-Einspritzungen auftrat.

*E. G. Graham Little* stellt einen Fall vor von **akuter disseminierter Tuberculosis cutis.** Bei dem 7 Monate alten Kinde traten an den unteren Extremitäten plötzlich kleine, tiefe, bläuliche, knötchenförmige Läsionen auf, die so dicht beieinander standen, daß nirgends eine Münze von der Größe eines 5 Pfg.-Stückes aufgelegt werden konnte, ohne mehrere Efflorescenzen zu bedecken. Nach chirurgischer Entfernung von etwa 12 tuberkulösen Drüsen am Halse blaßten die Knötchen innerhalb 14 Tagen teilweise ab, teilweise verschwanden sie gänzlich oder gingen zurück, so daß sie das Aussehen einer papulösen Urtikaria hatten. Während jetzt etwas Jucken vorhanden war, hatte dieses Symptom früher gefehlt. Obgleich es gelang, in den Drüsen Tuberkelbazillen nachzuweisen, war dies in dem gleichzeitig exzidierten Hautstück nicht der Fall. Riesenzellen fehlten; ein tiefgelegenes

Digitized by Google

scharf umschriebenes, zelliges Infiltrat bestand vorwiegend aus mononucleären, mit einigen großen epitheloiden Zellen. *Little* hebt hervor, daß das histologische Aussehen von dem bei Urtikaria ganz verschieden war.

*George Pernet* zeigte einen Fall von **tertiärer Syphilis**, der mit **Intramine** behandelt wurde. Die Läsionen gingen zum Teil langsam zurück, viel langsamer als mit Arsenobenzol. Die intramuskulären Injektionen waren sehr schmerzhaft.

*J. T. Pringle* stellte einen Fall vor von **Mycosis fungoides** bei einer 43 jährigen Patientin. Vor 6 Jahren trat auf der Innenseite des r. Oberschenkels ein brauner Flecken auf, der juckte; nach einigen Jahren kamen ähnliche Herde an verschiedenen Körperstellen, die das Aussehen einer „Parapsoriasis en plaques" hatten. (Sie schuppten leicht, waren lichenifiziert, scharf gegen das Gesunde abgegrenzt, nicht induriert.) Vor 2 Jahren begann die Tumorbildung. Die W.-R. ist positiv.

*Dudley Corbett* zeigte einen Fall zur Diagnosestellung (**Lymphangitis?**). Bei einem 47 jährigen Mann wurden wegen eines wuchernden Karzinoms des Skrotums vor 10 Monaten dieses und gleichzeitig die Inguinaldrüsen auf beiden Seiten entfernt. Nachdem die aufgetretene Eiterung ausgeheilt war, entwickelten sich auf den Vorderseiten der Oberschenkel, später auch an den Glutaealgegenden rundliche, anfangs rötliche, später violett verfärbte, etwas vorgewölbte, unscharf geränderte Herde, die wegdrückbar waren. In der Umgebung bestanden naevoide Gefäßschlingen, die aber varikösen Venen keineswegs ähnlich waren. — Die Anwesenden waren der Meinung, daß es sich um Lymphgefäß-Obstruktionen im Anschluß an die Operation handle.

*Dudley Corbett* zeigte eine **Asphyxia reticularis** (*Unna*) bei einer 31 jähr. Frau, die bis vor zwei Jahren in einer Wäscherei beschäftigt war. An den Außenseiten beider Unterschenkel, stärker am linken, ist ein auffälliges venöses, dunkelviolettes Netzwerk zu sehen, zwischen dessen Maschen am l. Unterschenkel Reste kleiner Blasen bestanden. Pat. klagt über ständiges Schmerzgefühl. — Einige der Mitglieder waren der Ansicht, die Erscheinungen gehören in die Klasse des Erythema ab igue, und brachten sie in Zusammenhang mit der Tätigkeit der Pat.; andere machten auf glänzende, violette, flache Knötchen aufmerksam und dachten an einen Lichen planus reticularis.

*J. T. Pringle* zeigte ein ausgebreitetes **Karzinom** des Gesichtes, das im Verlauf einer **Xerodermia pigmentosa** auftrat und kräftig mit Radium behandelt war. Im Anschluß an die wiederholte Bestrahlung trat vorübergehende Besserung ein.

*J. H. Sequeira* stellte eine 30 jährige Patientin mit stark entwickelter **Acne** vor, für die weder Jod- noch Bromsalze anzuschuldigen waren.

*George Pernet* zeigte eine **kongenitale Urticaria pigmentosa** bei einem 7 Monate alten Knaben.

*E. G. Graham Little* und *P. A. Hayne* stellten eine **Keratodermia blenorrhagica** vor bei einem 56 jährigen Manne. Nach den Angaben des Pat. war er schon im Jahre 1889 an einer gonorrhoischen Urethritis erkrankt, bei der eine Arthritis im l. Kniegelenk und verruköse, braune Exkreszenzen an den Fußsohlen sich entwickelten. Die „knopfartigen" Gebilde fielen ab. Im Laufe der Zeit traten Erscheinungen einer Striktur auf. Die jetzigen Beobachtungen datieren vom Frühjahr 1916, als er sich in kachektischem

Digitized by Google

Zustande und an einer gonorrhoischen polyartikulären fluktuierenden Gelenkerkrankung leidend ins Spital aufnehmen ließ. An beiden Fußsohlen bestanden hornartige, harte Massen, die auch auf die Fußrücken übergriffen; nachdem die Hornauflagerungen abfielen, war eine gerötete, trockene schuppende Fläche zu sehen, die gegen das Gesunde scharf abgegrenzt war. Kleine wachsähnliche Knötchen bilden sich an den Rändern von neuem. Braune Anhäufungen, oder wo diese abgestoßen sind, rötliche Herde finden sich zerstreut auch an den Extremitäten, an den Handtellern und auf dem Haarboden.

*Sitzung vom 15. Juni 1916.*

*J. E. R. Mc Donagh* demonstriert eine **neue Reaktion auf Syphilis (Emulsoid-Gel-Bildung oder Gel-Probe).** Abgesehen von seinen theoretischen Vorstellungen über die Vorgänge bei der Reaktion steht es nach dem Autor fest, daß durch Zusatz von Eisessig zu sehr kleinen Mengen eines Serums ein syphilitisches Serum von einem normalen Serum sich ohne Schwierigkeiten unterscheiden läßt durch den Grad der verursachten Trübung und die Geschwindigkeit der Niederschlagsbildung. Die Unterschiede werden auffälliger und entstehen rascher durch Zusatz eines geeigneten Elektrolyten. (Die genaueren Anweisungen sind im Original einzusehen.)

*W. Knowsley Sibley* stellt eine **Pityriasis rubra pilaris** vor, die bei dem 17 jährigen Knaben seit 9 Jahren besteht.

*E. G. Graham Little* stellt einen **Morbus Darier** vor bei einer 28 jährigen Frau, bei der die Erkrankung in typischer Weise sich an Stirne, Haarboden, Kinn und Hals schon in der Kindheit zu entwickeln begann und von da auf Brust und Abdomen bis auf die Oberschenkel ausbreitete. Während die oberen Partien (Haarboden und Hals besonders) dicht bedeckt sind, sind die Effloreszenzen an den unteren Partien des Rumpfes diskret und vereinzelt. Ihr Aussehen ist überall ziemlich gleichmäßig; sie stellen gelbliche, verhornte Erhebungen dar, die an den Schultern und Fingerrücken flacher sind und juvenilen Warzen ähnlich sehen. Doch sind gerade an den Dorsalseiten der Finger auch blumenkohlartige Gebilde vom Aussehen gewöhnlicher Warzen. Einzelne Fingernägel sind vertikal gespalten. Trotz des frühen und sehr starken Befallenseins des behaarten Kopfes besteht ein reichlicher Haarwuchs. Das Gesicht ist mit Effloreszenzen dicht besetzt, die zum Teil (vor allem am Kinn) mit seborrhoischen Krusten so bedeckt sind, daß der erste Eindruck der eines seborrhoischen Ekzems war. Wucherungen fanden sich in den Axillae keine, obgleich die keratotischen Papeln reichlich vorhanden waren. — Die Farbe war ungewöhnlich gelb, so daß mehrfach die Diagnose auf Favus gestellt wurde. — Das histologische Aussehen war, wie auch die Abbildung zeigt, sehr charakteristisch und ließ die Diagnose nicht zweifelhaft erscheinen.

*H. C. Samuel* zeigte einen Fall von **Lichen planus hypertrophicus** mit peripherer Ausbreitung und zentraler Narbenbildung.

*Alfred Eddowes* stellte einen Fall vor von **Dermatitis herpetiformis** bei einem 5 jährigen Knaben. Die Diagnose des bläschenförmigen Ausschlages, der oberhalb den Glutaei lokalisiert war, fand keine allgemeine Zustimmung, da *Mc Leod* und *Pringle* das Auftreten eines **Duhring** unter 12 Jahren nicht anerkannten; *Sequeira* hielt den Fall für eine bullöse Impetigo.

*E. G. Graham Little* zeigte Schnitte einer **Schweißdrüsen-Cyste** von der Wange eines 54 jährigen Mannes, der den Tumor zuerst vor 16 Jahren be-

Digitized by Google

merkt hatte. In letzter Zeit wurde der Tumor rasch größer und nahm an der Oberfläche eine dunkelblaue Färbung an, während er vorher ein blasses Aussehen hatte. Die Cyste war tief gelagert und frei beweglich. — Histologisch war zu erkennen, daß es sich um eine große Cyste, neben einigen mittleren Umfangs und sehr zahlreichen ganz kleinen handelte. Die letzteren waren nur erweiterte Schweißdrüsen, die zum Teil mit der großen Cyste in Verbindung standen. Von der Cystenwandung ragten papillentragende Vorwölbungen in das Lumen hinein. Die Zellen der Wände waren vorwiegend Zylinderepithel, das in den engeren Partien in Pflasterepithel überging. Das Vorhandensein von roten Blutkörperchen im Lumen der größeren Cysten erklärt die zuletzt aufgetretene blaue Verfärbung. Es lag keine Ähnlichkeit vor mit einem Hämangiom. — *Little* geht auf die Literatur ein.

*Zwick*-Bern.

---

# Periodische Literatur.

Zusammengestellt von Dr. *Arthur Alexander* in Charlottenburg.

**A. f. D.** = Archiv für Dermatologie und Syphilis. **B. kl. W.** = Berliner klinische Wochenschrift. **D. m. W.** = Deutsche medizinische Wochenschrift. **D. W.** = Dermatologische Wochenschrift. **M. Kl.** = Medizinische Klinik. **M. m. W.** = Münchener medizinische Wochenschrift. **P. m. W.** = Prager medizinische Wochenschrift. **W. kl. W.** = Wiener klinische Wochenschrift. **W. m. W.** = Wiener medizinische Wochenschrift.

## Syphilis.

### *Therapie.*

*J. E. R. Mc. Donagh:* **Die Grundlage und Anwendung der Chemotherapie.** Brit. Journ. of Derm. 1916. Bd. 28. S. 173—213.

In diesem Vortrag, der am 13. IV. 1916 vor der Royal Society of Medicine gehalten wurde, und in einem dazu gehörigen Nachtrage (l. c., S. 207) setzt *Mc. D.* seine Oxydations- und Reduktionstheorie auseinander, „welche den Modus operandi der Chemotherapie befriedigend (? der Ref.) erklärt."

Aus der Diskussion sei u. a. folgendes erwähnt: *W. M. Bayliss:* „Diese Abhandlung enthält manches von Bedeutung und viele Anregungen, ist aber schwierig zu kritisieren" (— und zu referieren — der Ref.). „Ich finde in der physikalisch-chemischen Hypothese vieles, mit dem sich für mich keine bestimmte Vorstellung verbinden läßt, während die Behauptungen im Widerspruch zu stehen scheinen zu den Kenntnissen, die wir besitzen." — „Abschließend möchte ich sagen, daß die geäußerten Zweifel bezüglich der Richtigkeit der theoretischen Grundlage der Behandlung der Syphilis nach *Mc. Donagh* ihren eventuellen praktischen Wert nicht beeinträchtigen; ihre Wichtigkeit erfordert die sorgfältigste Prüfung."

Der nächste Redner, *C. H. Browning*, teilt die Ansichten von *Bayliss* hinsichtlich des höchst spekulativen Charakters der Mitteilungen *Mc Donaghs*. „Prof. *Bayliss* ist allgemein anerkannt als eine der führenden

Digitized by Google

Autoritäten auf dem Gebiete der chemischen Vorgänge, welche *Mc. Donagh* seiner Chemotherapie zugrunde legt; daher ist der Ansicht von *Bayliss* über die Theorien des Autors das größte Gewicht beizulegen." *Browning* befürchtet, daß *Mc. Donaghs* Bemerkungen über die Grundlagen der Chemotherapie zu falschen Ansichten Anlaß geben könnten. „*Ehrlich*, dem alle späteren Arbeiter auf diesem Gebiete stets zu Dank verpflichtet sein müssen, widmete seine Aufmerksamkeit weder ausschließlich noch vorwiegend der Untersuchung der Arsenverbindungen." — „Die jetzigen Arsenverbindungen stellten auch für *Ehrlich* nicht den Gpifel des in der Chemotherapie Erreichbaren dar; dies geht hervor aus der unter ihm ausgeführten Synthese des arsenfreien Acridinderivates ‚Trypaflavin', ebenso wie aus einer seiner neuesten Entdeckungen, der Kupfer-Salvarsan-Verbindung, an deren Vollendung ihn der Tod unterbrach. Seine Versuche zeigten, daß diese Verbindung bei Trypanosomen-Infektionen eine vielfach stärkere Wirkung besaß als das Salvarsan."

*Pringle* äußert sich in einer längeren Rede sehr günstig über die Wirkung von ‚Ferrivine', etwas reserviert über ‚Intramine', die beiden von *Mc. Donagh* vorgeschlagenen Präparate.

*L. W. Harrison* hebt hervor, daß die wissenschaftliche Welt die im Jahre 1912 veröffentlichte Entdeckung des Lebenszyklus der Leucocytozoonsyphilis (nach *Mc. Donagh* des Erregers der Lues) nicht anerkannte. „Herr *Mc. Donagh* hat auf dieser biologischen Grundlage eine Chemie der Syphilis errichtet, welche so verwickelt und in ihrer Terminologie so sonderbar ist in vieler Beziehung, daß erfahrene Chemiker sie nicht verstehen können. Dabei können wir es bewenden lassen. Aber nehmen wir an, daß alle anderen Biologen und Chemiker sich irren; oder, wenn Sie wollen, daß auch Herr *Mc. Donagh* sich irrt, so könnte er doch Medikamente gegen Syphilis hergestellt haben, die gegenüber den jetzt gebräuchlichen einen Fortschritt bedeuten. Wenn dies der Fall wäre, könnten wir die Chemiker und Biologen ihrem Streite sich überlassen und die Mittel annehmen Dies bringt mich zur klinischen Seite der Frage. Sind ‚Ferrivine' und ‚Intramine' spezifische Heilmittel für Syphilis?"

*L. W. Harrison* bespricht ausführlich die Resultate; der Ref. wird nachher hierüber *C. H. Mills*, den Mitarbeiter von *Harrison* kurz zitieren. Hier sei nur ein Fall erwähnt. „Wir haben unterdessen einen Fall von multiplen Hautgummata mit Intramine behandelt; solch einen Fall, von dem wir wissen, daß er auf Salvarsanbehandlung besonders gut reagiert. Die einzige Wirkung der Intramine war die, daß der eine Hinterbacken zu einer Zeit 3 mal so groß war wie sein Nachbar. Weit entfernt davon, daß die Injektion eine heilsame Wirkung ausgeübt hätte: wenigstens eines der Gummata zerfiel, und alle Läsionen verhielten sich, als ob keine Behandlung stattgefunden hätte. Gestern gestattete ich zögernd, daß dieser Patient eine Injektion von ‚Ferrivine' erhielt. Ich beobachtete die Injektion und ihre Wirkung. Im Verlauf von wenigen Minuten sah ich einen kräftigen, gesund aussehenden Mann pulslos werden, nach Luft schnappend und so nahezu tot, wie ich niemals einen Patienten zu sehen wünsche. Diese Szene werde ich nicht vergessen, und wenn ich jemals einen Patienten vor einer Injektion mit diesem Mittel behüten kann, so werde ich es tun."

*C. H. Mills* zusammen mit *Harrison* konnte in 3 Fällen die Spirochäten nicht zum Verschwinden bringen durch 4 Injektionen; Salvarsan

Digitized by Google

wirkte prompt. — Über die von *Harrison* oben erwähnte Reaktion sagt *Mills:* „Ich muß emphatisch konstatieren, daß diese Reaktion, die heftigste ist, welche ich je nach einer intravenösen Injektion antisyphilitischer Mittel erlebt habe — nach einer Erfahrung mit über 9000 intravenösen Injektionen." Über einen von *Mc. Donagh* selbst gezeigten Fall, der über 2 Monate mit seinen Mitteln behandelt wurde, berichtet *Mills:* „Ich nehme an, daß er vorgestellt wurde, um zu zeigen, daß es ihm gut gehe; der Fall hat jetzt sichere Läsionen im Rachen und einen analen Schleimhautherd. Ich bin überzeugt, daß ich heute in beiden Läsionen die Spirochaeta pallida demonstrieren könnte."

*H. G. Adamson* hat Intramine nur bei Lupus angewendet und Schwierigkeiten gehabt, die Patienten zu weiteren Injektionen zu überreden, obgleich sie nicht so groß sind, wie sie Andere schilderten. Eine abschließende Meinung behält er sich vor, hat aber bedeutende Besserung beobachtet.

*J. H. Sequeira* fragt sich, warum man die *Ehrlich*schen Mittel aufgeben solle für andere, die schwere, wenn auch vorübergehende Symptome, heftigen Schmerz verursachen, ohne auf die Patienten ebenso günstig zu wirken?

Nicht ungünstig äußern sich *A. Shillitoe* über die Wirkung der Mittel, *John Word* über den wissenschaftlichen Wert der Beschreibung des Lebenszyklus der Spirochaeta pallida und der diesen illustrierenden mikroskopischen Präparate, die er besichtigt hat.

[Wenn ich mich darauf beschränkt habe, zum Teil möglichst wortgetreu nur die Diskussion zu referieren, statt der Originalarbeit, so geschah dies 1. weil es mir ging wie *W. M. Bayliss:* ich fand vieles, mit dem sich für mich kein bestimmter Begriff verbinden ließ; 2. weil die praktischen Erfahrungen, auf die es hier vor allem ankommt, in der Diskussion unparteiischer zum Wort gekommen sein dürften, als in der Mitteilung des Entdeckers. Drittens nahm ich an, daß die anwesenden Autoritäten, welche den Vortrag zu hören, die Präparate und Patienten zu sehen, die Mittel selbst zu prüfen Gelegenheit hatten, einen genaueren Einblick gewinnen konnten. Ich betone, daß mindestens ein bekannter Dermatologe i. e. *Pringle* von den Präparaten einen günstigen Eindruck erhalten zu haben scheint. — Neuere Präparate sollen schmerzlos sein (Fußnote S. 208, *Mc. Donagh*).] (Anm. des Ref.) *Zwick*-Bern.

*W. Treupel*-Jena: **Der Einfluß des Salvarsans auf den Verlauf der Paralyse und Tabes.** B. kl. W. 1917. No. 39.

Zusammenstellung der an der Jenaer Hautklinik gemachten Erfahrungen: I. Paralysen bessern sich unter Salvarsanbehandlung zunächst glänzend; der erzielte Erfolg ist jedoch ein Trugbild, denn trotz guter Behandlung kommt doch eben einmal der Zeitpunkt, wo die Besserung einer mehr oder minder großen Verschlimmerung weicht, wo scheinbar das Ende der künstlich erzeugten Remission da ist, und wo es bedenklich erscheint, so z. B. nach kleineren apoplektischen Anfällen, die Behandlung fortzusetzen. Nach unseren Beobachtungen tritt dann gewöhnlich innerhalb eines Jahres nach Aufhören der Behandlung der Tod ein. Da die Dauer der Erkrankung von verschiedenen Forschern auf 2—3, von anderen auf 2—5 und mehr Jahre angegeben wird, so scheint also eine starke Salvarsanbehandlung den Verlauf der Paralyse eher etwas abzukürzen. II. Für

Digitized by Google

Taboparalyse gelten ebenfalls die unter I gemachten Beobachtungen. III. Tabesfälle werden wesentlich gebessert und die erzielte Besserung hält an. Unter I und II fallende Erkrankungen sind also mit größter Vorsicht und unter Umständen nur unter dem Druck äußerer wirtschaftlicher Verhältnisse nach Rücksprache mit den Kranken und ihren nächsten Angehörigen mit Salvarsan zu behandeln. Unter III fallende Erkrankungen sind möglichst frühzeitig und ausgiebig, unter genauer Beobachtung des erzielten und festzuhaltenden Erfolges mit Salvarsan zu behandeln.

*Arthur Alexander*-Berlin.

*Alexander Porges:* **Über Beeinflussung des Harnes durch Neosalvarsan bei Tabes. Eine einmalige Beobachtung.** W. m. W. 1916. No. 28.

Bei dem Patienten war der Urin sicher seit 7 Jahren, wahrscheinlich noch länger, frisch gelassen sowohl wie im Sammelgefäß aufbewahrt undurchsichtig und trüb und leicht alkalisch. Die Trübung ist der Hauptsache nach durch Bakterien hervorgerufen. Seit 7 Jahren, vielleicht noch länger nahm der Patient regelmäßig, ohne Unterbrechung Urotropin, 3—4 Tabletten täglich. Nach einer intravenösen Neosalvarsaninjektion, Dosis 2, war sowohl der frisch gelassene als auch der im Sammelzylinder aufbewahrte Urin klar und durchsichtig und ist es bisher, mehr als 4 Monate, geblieben.

*L. Pulvermacher*-Berlin.

*Wechselmann:* **Über die Gewichtsverhältnisse mit Salvarsan behandelter Syphilitiker unter der Kriegsernährung in den Jahren 1916 und 1917.** Med. Klin. 1917. No. 46.

Die sehr sorgfältige Zusammenstellung der an großem Material angestellten Gewichtsbeobachtungen führt *W.* zu dem Ergebnis, daß fast alle bei gleichartiger Kriegskost im Virchowkrankenhaus ernährten Syphilitiker durchweg unter der Salvarsanbehandlung an Gewicht zunahmen, so daß man sich schwer vorstellen kann, daß ein durchweg das Befinden und Körpergewicht so günstig beeinflussendes Mittel ein gefährliches Gift sein solle.

*Fritz Callomon*-Bromberg.

*Carl Albin Hoffmann:* **Über Nebenwirkungen des Quecksilbers und des Neosalvarsans bei kombinierter Behandlung.** B. kl. W. 1917. No. 43.

Ein mit beiden Medikamenten behandelter Patient bekommt zunächst, 14 Tage nach der letzten Neosalvarsaninjektion während der Einreibungskur ein Hg-Exanthem, typisch in der Hauptsache lokalisiert an den Stellen, die mit dem Hg in direkte Berührung kommen. Das 2. Exanthem faßt Verf. als Salvarsanexanthem auf, weil es unmittelbar nach einer Neosalvarsaninfusion auftrat. Beide Exantheme waren von scarlatinösem Typus, das letztere sehr viel intensiver und schwerer verlaufend als das erste. Er glaubt, daß die vorhergehende Schädigung gegen Quecksilber die Gefäße auch gegen Salvarsan intolerant gemacht hat.

*Arthur Alexander*-Berlin.

*Taege*-Freiburg i. Br.: **Vermeidung der Ätherreaktion bei der Salvarsanbehandlung.** M. m. W. 1917. No. 46.

*T.* läßt den Pat. während und 2—3 Minuten nach der Injektion die Nase zuhalten, so daß keine ätherhaltige Luft diese passieren kann. Als Lösungsmittel nimmt *T.* gewöhnliches Leitungswasser.

*Becker*-Frankfurt a. M.

Digitized by Google

*G. Nobl:* **Noch einmal über den sogenannten Wasserschaden in der Salvarsanbehandlung.** W. m. W. 1917. No. 19.

Verf. war bereits im Jahre 1912 bei der Bewertung einer 152 Fälle umfassenden Untersuchungsreihe zu der Folgerung gelangt, „daß die minimalen Keimbeimengungen frisch bereiteter Destillate auf die febrile Reaktion keinerlei Einfluß haben und diese Erscheinung sowohl vom Salzgehalt als auch dem Quantum der Infusionslösung völlig unabhängig ist. An dem Temperaturanstieg nach intravenösen Salvarsaninjektionen scheine vielmehr nebst einer wesentlich mitwirkenden toxischen Komponente der Verbindung vorzüglich ihr die Resorption der spezifischen Plasmone förderndes Vermögen beteiligt zu sein." In der Erkenntnis, daß dem Wasser Nachteile zugemutet werden, die ihm nicht zukommen können, arbeitet *N.* seit geraumer Zeit mit mehrmonatigen sterilisierten Destillaten, ohne andere oder intensivere Reaktionserscheinungen zu sehen, als jene Therapeuten, die *Wechselmanns* Weisungen aufs Peinlichste befolgen. Er verwendete das in zugeschmolzenen Ampullen vorrätige destillierte Wasser der Apotheken, und mit Rücksicht auf seine Beobachtung wird die Verwertung des in Phiolen abgefüllten Wassers als einfach und ungemein bequem, von allen äußeren Umständen unabhängig empfohlen. Der Verf. bevorzugt die aus Jenaer Normalglas hergestellten 10 ccm fassenden Ampullen mit flachem Boden, und bringt eine auszugsweise Zusammenstellung von 230 Fällen, die er mit im November 1916 zubereitetem und in Phiolen abgefülltem destilliertem Wasser behandelte. Es wurden mehrere 100 Injektionen ausgeführt. Es zeigte sich, daß ein intensiveres Ansteigen der Temperatur in allen Stadien der Lues und auch in der Latenzzeit gelegentlich bei völlig gleichbleibender gewissenhafter Vorbereitung und Verwendung ein und desselben Infusionsmaterials zustande kommt. Gleichzeitig ließ sich aber auch erkennen, daß der anorganische Wasserfehler nicht für die ihm angedichtete Wirkung verantwortlich gemacht werden kann. Das Wasser, das benutzt wurde, war durch verzinkte Kupferröhren geleitet, ohne pyrogen wirkende Metallspuren aufzunehmen. Die Jenenser Phiolen geben selbst nach vielmonatlichem Kontakt mit dem sterilisierten destillierten Wasser keine Alkalimengen ab, die irgendwie von schädigendem Einflusse wären.

*L. Pulvermacher*-Berlin.

*Pürckhauer:* **Eine unter dem Bilde einer fieberhaften schweren Dermatitis exfoliativa verlaufende Salvarsanintoxikation mit Übergang in eine Arsenmelanose und Arsenkeratose.** M. m. W. 1917. No. 30. Feldbeilage.

35 jähriger Mann mit Lues I, W.-R. negativ, erhält in der Zeit vom 6. III. bis 8. IV. 11 mal Hg. salicyl. 0,1 und 7 mal Altsalvarsan 0,3. Am 13. IV. Beginn des Ausschlages. Am 6. V. Pigmentierungen notiert. Am 7. VI. Hyperkeratosen in den Handtellern und auf den Fußsohlen. Am 25. VII. nur noch letztere zu sehen. Da jede Schädigung der Mundschleimhaut, der Nieren und des Darmes fehlt, hält Verf. eine reine Arsenschädigung für erwiesen.

*Becker*-Frankfurt a. M.

*Glombitza*-Bautzen: **Späte Exantheme nach Salvarsan-Natriuminfusionen; zugleich ein Beitrag zur viszeralen Frühlues.** D. m. W. 1917. No. 46.

Verf. teilt 2 Fälle von Exanthem nach Salvarsan-Natriuminfusionen mit, die beide am 4. bzw. 5. Tage nach der zweiten Infusion auftraten und deswegen als Späteexanthem bezeichnet werden. Ein Hg-Exanthem glaubt

Digitized by Google

Verf. ausschließen zu müssen, da andere Symptome von Hg-Intoxikationen fehlen. Gleichfalls scheidet für *G.* eine Überdosierung oder der Wasserfehler aus. Gegen eine Idiosynkrasie gegenüber dem Präparat sprach die Tatsache, daß beide Pat. später die gleichen Infusionen gut vertrugen. Eine wichtige Ursache für das Exanthem sieht Verf. in der auch sonst ja bekannten frühzeitigen Erkrankung innerer Organe. *F. Hell*-Kiel.

*Ch. Socin*-Basel: **Salvarsan-Myelitis.** Korresp.-Bl. f. Schweizer Ärzte. 1916. No. 47.

Es handelte sich um eine 38 Jahre alte Patientin, an deren rechter Schulter und rechtem Knie sich einige zirzinäre braunrötliche, leicht schuppende, 3—4 mm große Efloreszenzen zeigten. Die Seroreaktion war 2 mal negativ. Die Hautaffektion wurde als luetisch angesprochen und eine Salvarsankur eingeleitet. Die Patientin erhielt innerhalb von 15 Tagen 2 mal 0,5 Salvarsan intravenös. Während der 14tägigen Krankenhausbehandlung, die der Salvarsanbehandlung voraufgegangen war, hatten sich keinerlei Zeichen einer bestehenden Erkrankung und insbesondere keinerlei organische Veränderungen im Zentralnervensystem nachweisen lassen. Die erste Injektion war ohne Reaktionserscheinungen vertragen worden, nach der zweiten stellte sich vorübergehende Temperatursteigerung ein (38 Grad), und zwei Tage später bildete sich ziemlich rasch ein bedrohliches Krankheitsbild aus, das sich zunächst nicht von einer typischen Encephalitis haemorrhagica unterscheiden ließ. Die cerebralen Symptome schwanden, aber eine irreparable Zerstörung des Rückenmarks zeigte sich (12 Monate später trat der Tod an einer interkurrenten Pneumonie ein).

Nach dem Verlauf der ersten stürmischen Erscheinungen stellte sich innerhalb von 6 Wochen unter Rückgang eines Teiles der vom Rückenmark ausgehenden Symptome ein auf mehrere Monate hinaus stationär bleibender Zustand ein, spastische Paraplegie der unteren Extremitäten bis zur Höhe des 10. Dorsalsegments, so daß die Diagnose klinisch eine Myelitis des unteren Brustmarkes mit vorliegender Beteiligung der Seitenstränge annahm. Die pathologisch-anatomische Diagnose lautete Myelitis, ferner bestand eine hypostatische Pneumonie, eine Pleuritis, chronisches Lungenemphysem, Amyloid (Milz, Leber, Niere und Darm), eitrige Pyelitis rechts, beiderseitige Hydronephrose, hochgradige Cystitis, Rectovaginalfistel, Decubitus.

Der histologische Befund deckte sich in der Medulla spinalis, abgesehen von der Lokalisation, bis in die Einzelheiten mit den in einem Falle gleicher Ätiologie von *Chiari* nachgewiesenen Rückenmarksveränderungen (ausgedehnter Markfaserzerfall mit massenhaftem Auftreten von Fettkörnchen in den am stärksten befallenen Partien). Die sensiblen Wurzeln waren frei oder fast völlig frei von Degenerationserscheinungen.

*L. Pulvermacher*-Berlin.

*Wilhelm Kerl*-Wien: **Zur Kenntnis der Todesfälle nach intravenöser Salvarsaninjektion.** W. kl. W. 1916. No. 39.

Im ersten Falle handelte es sich um einen kräftigen 25jährigen Kellner mit sekundärer Lues, der in 3 Tagen 0,6, 0,75 Neosalvarsan erhalten hatte, dann 15 Einreibungen machte und wiederum 0,75 Neosalvarsan erhielt, 4 Tage später zeigte er auffallende Erscheinungen einer Querschnittsmyelitis und starb nach 3 Wochen. Bei der Sektion zeigten sich wohl

Digitized by Google

Veränderungen im Rückenmark im Sinne einer Myelitis acuta, sie ergab aber auch Status hypoplasticus, Nierenlappung, ein offenes Foramen ovale mit ausgesprochener Enge der Aorta. Nach der dritten Infusion war Temperatursteigerung aufgetreten von dreitägiger Dauer, die zurückging, so daß der Patient das Spital verließ. Schon einen Tag später setzte wieder Fieber ein, Nabelkrämpfe, Bauchkrämpfe und die Erscheinungen der Rückenmarksstörung. Verf. betont die verschiedenen Momente, die zur Auslösung des ungünstigen Ausganges führten, in ihrer Bedeutsamkeit, die durch den Status thymico-lymphaticus herabgesetzte Widerstandsfähigkeit und insbesondere den Zustand des Gefäßsystems, das überdies durch Exzesse (Alkohol) als geschädigt anzusehen war.

Im zweiten Falle berichtete die Anamnese von Krämpfen in der Jugend. Der Patient hatte in kurzen Intervallen (dreitägig) insgesamt 4,8 Neosalvarsan bekommen, im Durchschnitt Dosis III. (Es handelte sich bei dem 26jährigen Patienten um eine Lues I/II.) Nach der zweiten intravenösen Neosalvarsan-Injektion wurde eine Einreibungskur gemacht. 8 Tage nach Beendigung der kombinierten Kur Auftreten schwerer Kopfschmerzen, ca. 8 Wochen später Exitus letalis nach fast durchgehends schwerem Krankheitszustand mit wiederholten epileptiformen Anfällen und Neuritis optica. Auch hier dürfte Alkoholabusus angenommen werden. Die klinischen Erscheinungen, unter denen der Patient starb, zeigten wesentliche Übereinstimmung mit den bei der Encephalitis haemorrhagica beschriebenen. Der Sektionsbefund stimmte damit nicht überein. Er wies neben Meningismus milchige Trübungen in den Leptomeningen, besonders an der Basis des Großhirns, Hirnschwellung, hochgradigen inneren Hydrocephalus auf. Es zeigte sich ferner hochgradige parenchymatöse Degeneration des Herzmuskels und der Leber.

Verf. beschreibt die Deutungsmöglichkeiten solcher Todesfälle insbesondere im Frühstadium der Lues.

Neben den Spirochäten und dem Salvarsan müssen gewichtigere Komponenten in dem Individuum liegen, die zu den schweren Erscheinungen von Seiten des Zentralnervensystems führen. Insbesondere ist der Zustand der Gefäße des Zentralnervensystems von Bedeutung, und auch eine gewisse familiäre Veränlagung erscheint dem Verf. bedeutungsvoll. Zum Beweis dafür schildert er einen dritten und vierten Fall, eine Beobachtung an zwei Brüdern, die beide Lues hatten, und von denen der eine fast zwei Jahre nach der Salvarsanbehandlung zum Exitus kam. Auch der nie mit Salvarsan behandelte Bruder hatte kurze Zeit nach der Infektion ebenso wie der Verstorbene eine Lues cerebri gezeigt.

Verf. betont wiederholt die Notwendigkeit einer genauen Berücksichtigung aller Faktoren, die im Sinne einer Gefäßschädigung, besonders der cerebralen Gefäße sprechen, und die Notwendigkeit einer vorsichtigen Dosierung und Verteilung des Mittels, um ungünstige Zwischenfälle auszuschalten. Intermittierende kombinierte Behandlungsweise erscheint gleichbedeutend im Sinne der Wirkung mit der forcierten Verabreichung maximaler Dosen. *L. Pulvermacher*-Berlin.

*Kirsch:* **Zur Frage der Urobilinurie nach Salvarsan.** W. kl. W. 1916. No. 39.

Der Verf. hat im Anschluß an Salvarsaninjektionen mehr oder weniger starke Urobilinurie bzw. Urobilinogenurie gesehen. Bei seinen ersten

Digitized by Google

Fällen handelte es sich — mit einer Ausnahme — um Tabes und Paralyse, meist bei Kranken mittleren Alters, durchweg Männern, bei denen klinisch eine pathologische Leberveränderung vor oder nach der Salvarsaninjektion nicht nachweisbar war, nur in einem Falle eine etwas vergrößerte (Stauungs-) Leber. Die beobachtete Urobilinurie trat einige Stunden nach der Injektion auf, hielt etwa 24—48 Stunden an und nahm dann langsam ab. Es war Neosalvarsan 0,15 bis 0,6, in einigen Kubikzentimetern Wasser gelöst, gegeben worden. Urobilinausscheidung trat oft schon bei niedrigeren Dosen auf und stellte sich dann auch bei gleichen oder größeren Dosen regelmäßig ein. Ferner beobachtete der Verf. in 2 Fällen eine sehr intensive Diazoreaktion, die rascher als die Urobilinausscheidung verschwand.

Im Gegensatz zu diesem Material beobachtete der Verf. später Leute zwischen 20 und 30 Jahren mit Primäraffekten oder im sekundären Stadium der Lues, die mit höheren Salvarsandosen, 3 mal 0,6, behandelt wurden. Hier fand er in keinem Fall eine so intensive Reaktion, wie bei seinen vorhin geschilderten Fällen. Er weist die Auffassung zurück, daß eine eventuelle Temperatursteigerung die Ursache der Urobilinurie wäre, zumal er keinen vermehrten Erythrozytenzerfall und verminderten Hämoglobingehalt nachweisen konnte. Er nimmt eine Parenchymschädigung der Leber als Ursache an, und zwar eine diffuse. Eventuell, meint er, könnte man in dem einen oder anderen Falle an eine Gallenstauung infolge der *Jarisch-Herxheimer*schen Reaktion denken, wogegen allerdings die größere Häufigkeit der Reaktion im Spätstadium spricht. — Auf Galaktosurie zur Feststellung der funktionellen Schädigung konnte er nicht prüfen.

Er weist ferner darauf hin, ob nicht in der *Obermiller*schen Statistik 2 Todesfälle, die ein Krankheitsbild der Leber aufweisen, als Spättodesfälle des Salvarsans, analog den Spätschädigungen nach Chloroform, aufzufassen sind. In den von *K.* beobachteten Fällen haben die Fälle mit starker Urobilinurie in ihrem weiteren Verlauf keine bleibende Schädigung erkennen lassen.

*K.* schließt: „Es scheint im Anschluß an eine Salvarsaninjektion in manchen Fällen eine Urobilinurie aufzutreten, die transitorischer Natur ist und als Symptom einer reversiblen Parenchymschädigung der Leber aufzufassen ist. *L. Pulvermacher*-Berlin.

*M. Lissauer* (im Felde): **Zur Frage des Salvarsantodes.** D. m. W. 1917. No. 47.

Bei einem 21jährigen Patienten mit einer ein Jahr alten, zurzeit latenten, noch nicht vorbehandelten Lues stellten sich 12 Tage nach einer Dosis von Neosalvarsan 0,3 und 3 Tage nach einer zweiten Infusion von 0,45 Neosalvarsan plötzlich cerebrale Symptome ein, die schnell in einen komatösen Zustand übergingen und unter dem Bild *Cheyne-Stokes*scher Atmung und zeitweiliger klonischer Krämpfe bei Fehlen der Reflexe und vollkommener Lähmung nach einem Tage zum Exitus führten. Die Sektion ergab nur eine pathologische Veränderung des Gehirns. Neben kleinen multiplen Blutungen fand sich ein pflaumengroßer Erweichungsherd, der den vorderen Teil des Thalamus opticus, den hinteren Teil des Schweifkerns und des Linsenkerns, sowie die innere Kapsel zerstört hatte. Als Ursache des Todes muß mangels jeder anderen Erklärung eine Idiosynkrasie des Pat. gegen Salvarsan angenommen werden. *F. Hell*-Kiel.

Digitized by Google

*C. Strzyzowski*-Lausanne: **Über eine im Salvarsan (606) in sehr geringen Mengen vorkommende Schwefelverbindung.** Korresp.-Bl. f. Schweizer Ärzte. 1917. No. 6.

Der Arsengehalt des Salvarsans beträgt im Gegensatz zum Höchster Prospekt nach der Formel nur 31,5 pCt. Verf. stellte Versuche an, aus denen hervorging, daß das Salvarsan eine Schwefelverbindung enthält, die aller Wahrscheinlichkeit nach eine organische zu sein scheint, die jedoch in so kleiner Menge vorhanden ist, daß von einer therapeutischen Beeinflussung des menschlichen Organismus nicht die Rede sein kann. Über den Gang der chemischen Untersuchung ist im Original nachzulesen.

*L. Pulvermacher*-Berlin.

*Oskar Groß*-Greifswald: **Erfolgreiche Behandlung der Lungengangrän mit Salvarsan.** Ther. d. Gegenw. Dezember 1916.

6 Fälle. Bei 3 Fällen kam es innerhalb überraschend kurzer Zeit zu einer vollkommenen Heilung, bei 2 trat zwar eine deutliche Besserung im Befinden auf, ohne daß jedoch von einer Ausheilung gesprochen werden konnte. Der 6. Fall starb bald nach der Aufnahme. Verf. kommt zu dem Schlusse, man sollte die Salvarsantherapie bei der Aussichtslosigkeit der bisherigen internen Therapie in jedem Falle versuchen, und zwar möglichst früh, ehe sich der Zustand zu einem chronischen verwandelt hat.

*Arthur Alexander*-Berlin.

*Gustav Schimert*-Zagreb: **Malariaparasiten und Neosalvarsan.** W. kl. W. 1917. No. 14.

Es wird über die Wirkung von Neosalvarsan auf Tropicaparasiten berichtet. Die Infektionen stammen mit wenigen Ausnahmen aus Albanien. Der Verf. widerspricht der Behauptung, daß das Tropenfieber und dessen Parasit durch Salvarsan nicht beeinflußbar sei. Die Jugendform der Tropicaparasiten, sowie deren unmittelbare Vorstufen sind dem Neosalvarsan gegenüber nicht resistent, ihre Weiterentwicklung wird behindert. Um das zu erreichen, ist es notwendig, das Präparat in jenem Moment in die Blutbahn zu bringen, wenn diese der Salvarsanwirkung zugänglichen Formen im Blute kreisen. Den erwachsenen geschlechtlichen und ungeschlechtlichen Tropicaparasiten vermag das Salvarsan nicht beizukommen, und diese waren es hauptsächlich, die dem Medikament bei der bisher üblichen Darreichung ausgesetzt waren; daher die Angaben der Literatur über die Unwirksamkeit des Neosalvarsans beim Tropenfieber. Das Abfangen des Anfalles ist notwendig.

*L. Pulvermacher*-Berlin.

*Benno Stein*-Zagreb: **Malariaparasiten und Neosalvarsan.** W. kl. W. 1916. No. 34.

Die Beobachtungen beziehen sich auf die Tertianer und zeigten, daß die Erreger durch das Neosalvarsan in grober Weise angegriffen wurden. Es scheint eine Zerstörung der Plasmodien aller Entwicklungsstadien stattzufinden. Damit erklärt der Verf., weshalb die Anwendung des Mittels bei der Fieberhöhe die Dauer des Abfalles abkürzte, und völlige Heilung oder längere Latenz brachte.

*L. Pulvermacher*-Berlin.

*Cassel*-Berlin: **Zur ambulanten Behandlung der erbsyphilitischen Kinder in Berlin.** D. m. W. 1917. No. 31.

Die Ursache für die schlechten Erfolge in der Therapie der kongenitalen Lues erblickt Verf. in der Unwissenheit und Gleichgültigkeit der

Digitized by Google

Eltern, ferner in den schwierigen sozialen Verhältnissen der Patienten, sowie in der mangelhaften Behandlungsweise der Ärzte. Gestützt auf die Berliner Säuglingsfürsorgestellen, in denen die Kinder mindestens während der ersten drei Lebensmonate unter dauernder Kontrolle stehen, hat *C.* bei allen erbsyphilitischen Kindern eine konsequent innegehaltene kombinierte antiluetische Therapie (Neosalvarsan und Quecksilber) durchgeführt. Drei bis vier Monate nach der ersten Kur läßt er eine zweite gleichartige folgen. Im zweiten Lebensjahre werden zwei weitere Kuren gemacht und später event. noch mehr Kuren bis zu einem negativen Ausfall der Serumreaktion. Die bisherigen Erfolge sind sehr befriedigend. Zur Durchführung dieser ambulatorischen Behandlung sind eine ständige Kontrolle und Überwachung der Kinder und erhebliche Geldmittel nötig zwecks Durchführung einer kostenlosen Behandlung bei unbemittelten Kranken und event. Unterstützung durch Milch und andere Lebensmittel. *F. Hell*-Kiel.

## Gonorrhoe.

*Allgemeine Symptomatologie, Kasuistik.*

*Gustav Stümpke*-Hannover: **Über die Beziehungen zwischen Harnröhrenwucherungen und Gonorrhoe beim Weibe.** B. kl. W. 1917. No. 50.

Mitteilung von 11 Fällen, aus denen hervorgeht, daß Harnröhrenpolypen beim weiblichen Geschlecht den gonorrhoischen Prozeß ganz außerordentlich verlängern und daß daher ihre Entfernung indiziert ist.
*Arthur Alexander*-Berlin.

*O. Gans*-Karlsruhe: **Kann eine Verbreitung der Gonorrhoe und der hiermit verknüpfte Geburtenrückgang nach Friedensschluß eingeschränkt werden?** D. m. W. 1917. No. 26.

*G.* macht entgegen der Forderung *Reiters*, bei allen Soldaten, die im Laufe des Krieges an Gonorrhoe erkrankt sind, vor der Entlassung aus dem Heeresdienst zu diagnostischen Zwecken eine subkutane Injektion von 1,0—2,0 polyvalenter Gonokokkenvaccine zu machen, den Vorschlag, die Injektion intravenös in einer 10 fach schwächeren Dosis zu geben. Die Wirkung ist gleich günstig; dazu das Verfahren um das Zehnfache billiger. Er empfiehlt nach der Injektion eine öftere und nicht wie *Reiter* eine einmalige Untersuchung, da oftmals die Gonokokken event. erst am dritten oder vierten Tage wieder auftreten. *F. Hell*-Kiel.

## Personalien.

Prof. *Jefionek* in Gießen ist zum ordentlichen Professor ernannt; damit ist wiederum ein erfreulicher Fortschritt erzielt worden.

## Druckfehlerberichtigung.

In der Arbeit „Pirilä" (Septemberheft) lies:

| | | | | | |
|---|---|---|---|---|---|
| Seite | 165 | Zeile | 19 | von oben | **Cervical** — statt Coronal, |
| „ | „ | „ | 12 | „ unten | angeschwollen — statt angeschollen, |
| „ | 175 | „ | 19 | „ „ | Sabouraud — statt Sabourand, |
| „ | „ | „ | 6 | „ „ | Weidenreich — statt Heidenreich, |
| „ | 176 | „ | 3 | „ oben | Sabouraud — statt Sabourand. |

Digitized by Google

## Originalarbeiten.

### XI.

(Aus der syphilidologischen Klinik des Karolinischen Instituts in Stockholm [Vorstand: Professor Dr. *J. Almkvist*].)

# Über die Pathogenese des merkuriellen Speichelflusses und Durchfalls nebst ihrem Verhalten zu den merkuriellen Veränderungen anderer Organe.

Von

Professor Dr. JOHAN ALMKVIST

(Hierzu Taf. III—IX.)

Von den verschiedenen pathologischen Veränderungen, welche bei Quecksilberbehandlung auftreten, sind es zwei, welche die Aufmerksamkeit schon seit alten Zeiten in hohem Grade erregt haben, nämlich die nekrotisch-ulzerösen Prozesse in der Mundhöhle und der Speichelfluß. Insbesondere ist letzterem ein großes Interesse während der langen Zeit von mehreren Jahrhunderten zugewandt worden, in welchen man den Speichelfluß als einen Heilprozeß gegen die Syphilis betrachtete, ihn deshalb so kräftig wie möglich hervorzurufen versuchte und genaue Untersuchungen über seine Menge und Beschaffenheit ausführte.

Da diese Veränderungen sehr oft zusammen auftreten, hat man zu größerem oder geringerem Teil eine gemeinsame Pathogenese dieser beiden Prozesse angenommen. Durch die alte Lehre von den Merkurialerkrankungen zieht sich als roter Faden die Ansicht, daß der Speichelfluß eine Folge der Quecksilberausscheidung in den Speicheldrüsen sei, und daß die ulzerösen Mundveränderungen infolge der reizenden Einwirkung des „scharfen" Speichels entständen.

Ganz übereinstimmend waren aber die klinischen Beobachtungen über das Auftreten dieser beiden Prozesse nicht. Das Vorkommen ulzeröser Mundveränderungen ohne Salivation haben schon *Angelo Bolognini*[1]) und *Nicolo Massa*[2]) erwähnt. Und eine große Menge, ja beinahe alle Autoren geben diese Möglichkeit zu. *Lanz* (48) hat bei seinen sämtlichen Fällen von merkurieller

[1]) Seit 1493 Professor der Chirurgie in Bologna.

[2]) Arzt in Venedig, gestorben 1569.



Digitized by Google

Stomatitis ungefähr $^2/_3$ mit und $^1/_3$ ohne Salivation gefunden (S. 94). Es ist aber hierbei zu beachten, daß eine geringe Vermehrung der Salivation leicht der Aufmerksamkeit entgeht. Gewöhnlich hält man sich nämlich an die von *Wunderlich* und *Lanz* l. c., S. 94, angegebenen Merkmale. Nach diesem Autor wird das Bestehen einer Salivation angenommen, wenn die Menge des abgesonderten Speichels so bedeutend ist, das derselbe nicht mehr unmerklich mit den Nahrungsmitteln in den Magen gelangt, sondern entweder aus der Mundhöhle nach außen fließt oder von den Kranken für sich allein hinabgeschluckt wird. Was sodann die Möglichkeit eines Speichelflusses ohne merkurielle Stomatitis betrifft, so wird wohl diese Möglichkeit von mehreren, wie *Fournier* (34), *Hallopeau* (39) und *Kußmaul* (47) bestritten, von anderen dagegen, wie *Siegmund* (68—70), *Kaposi* (42) und *Mauriac* (45), zugegeben.

Die experimentellen Studien in dieser Frage scheinen eine bestimmte Antwort zu geben, indem *v. Mering* (51) und nach ihm *Lanz* (48) bei akuter Vergiftung von Katzen mit Quecksilberglykokollinjektionen wenige Minuten nach der Injektion, früher als irgend welche Zeichen von Stomatitis sich gezeigt hatten, eine Salivation manchmal beobachten konnten. Deshalb betont auch *v. Mering*, daß nicht nur Stomatitis ohne Ptyalismus, sondern auch Ptyalismus ohne Mundentzündung vorkommt. Ferner hat *Lanz* sämtliche Speicheldrüsen eines Hundes exstirpiert, und trotzdem hat der Hund nach Quecksilberbehandlung Stomatitis bekommen, weshalb der „scharfe" Speichel unmöglich die Ursache der Stomatitis sein kann.

Man findet also, daß der Zusammenhang zwischen der ulzerösen Mundentzündung und dem Speichelfluß nicht so intim sein kann, wie man es sich früher vorgestellt hat. Über die Pathogenese der ulzerösen merkuriellen Stomatitis hat Verf. seit 1903 eine Menge Untersuchungen veröffentlicht, welche diesen geschwürsbildenden Prozeß nicht in Zusammenhang mit der Quecksilbersekretion oder dem „scharfen" Speichel stellen, sondern denselben als eine Kombinationswirkung des im Blute und in dem Gewebssaft vorhandenen Quecksilbers mit lokalen Fäulnisprozessen an der Schleimhautoberfläche und zwar mit Eiweißzersetzungen, welche bis zur Bildung von $H_2S$ gehen, erklären.

Die Rolle des Quecksilbers und die Rolle der Bakterien in dieser Kombinationswirkung habe ich in meiner achten Arbeit (24)[1])

[1]) Der Kürze wegen bezeichne ich meine Arbeiten nur mit Nummern in der Ordnung, in welcher sie erschienen sind. S. das Literaturverzeichnis!

Digitized by Google

deutlich dargelegt. Die eigentliche Geschwürsbildung führen hierbei die eiweißzersetzenden Bakterien aus. Die Rolle des Quecksilbers besteht in einer Förderung der Entwicklung dieser Bakterien und zwar in der Weise, daß das Quecksilber im Blut und Gewebe zusammen mit dem durch die eiweißzersetzenden Bakterien entwickelten und von der Oberfläche her resorbierten $H_2S$-Gas Gewebsnekrosen hervorrufen. Gerade diese Gewebsnekrosen befördern die Bakterienentwicklung. Die besprochene Kombinationswirkung des Quecksilbers und der Bakterien betrifft also nur den ersten Teil des Prozesses, nämlich die Gewebsnekrotisierung, während die Geschwürsbildung eine reine Wirkung der in ihrer Entwicklung beförderten und in ihrer Virulenz erhöhten Bakterien ist.

Betreffs der Ursache des Speichelflusses kann man eigentlich drei verschiedene Ansichten anführen: 1. die schon erwähnte alte Ansicht von einer Reizung der Speicheldrüsen durch den Ausscheidungsprozeß des Quecksilbers, 2. die Annahme einer Reizung der sekretorischen Nerven durch das Quecksilber, 3. die Annahme einer Reflexwirkung von der entzündeten Mundschleimhaut her.

Die letzterwähnte Ursache, nämlich eine Reflexwirkung von der Mundschleimhaut her, als die einzige Ursache des Speichelflusses anzunehmen, ist wohl unmöglich; infolge der Experimente von *v. Mering* (51) und *Lanz* (48), da diese beiden Forscher übereinstimmend bei ihren Experimenten Speichelfluß in einem so frühen Stadium (sogar 5—6 Minuten nach der Injektion) beobachteten, daß noch keine Spuren von merkurieller Stomatitis sich entwickelt hatten. Einen ähnlichen Fall beim Menschen habe ich auf S. 39 meiner fünften Arbeit (21) erwähnt, in welchem der Speichelfluß einige Stunden nach einer Injektion von Hydrargyrum salizylicum auftrat, die ulzerösen Veränderungen dagegen erst am folgenden Tage. Jedoch kann man nicht, scheint es mir, infolge dieser Gründe der besprochenen Reflexwirkung *jede* Rolle absprechen. Sie kann ein gewisses Ursachsmoment wenigstens in vielen Fällen sein. Auf Grund ihrer Experimente nehmen *v. Mering* und *Lanz* eine Einwirkung des Quecksilbers auf die Sekretionsnerven an. Eine ähnliche Einwirkung von Quecksilber auf die Sekretionsnerven wird ferner von *Meyer* und *Gottlieb* (10) behauptet. Sie sagen nämlich S. 158 ihres Lehrbuchs: „Vermittels der parasympathischen Innervation (ob zentral oder peripher, ist nicht bekannt) rufen auch Quecksilbersalze starken Speichelfluß hervor."

Ferner lenkte *Lanz* (48) die Aufmerksamkeit darauf, daß sowohl bei seinen als bei *v. Merings* (51) Experimenten Durchfall



Digitized by Google

und Magensymptome, besonders Erbrechen, oft gleichzeitig mit dem Speichelfluß auftraten, und scheint sogar einen direkten Zusammenhang zwischen dem Speichelfluß und diesen Symptomen des Magendarmkanals anzunehmen. „Es erscheint demnach", sagt *Lanz* auf S. 136, „wahrscheinlich, daß ein Zusammenhang zwischen der Salivation und einer Reizung der Nerven des Magen-Darmkanals besteht". Er nimmt also sowohl für den Speichelfluß als für die Symptome des Magen-Darmkanals eine Einwirkung des Quecksilbers auf das Nervensystem an, weshalb die Pathogenese des Speichelflusses und der Symptome des Magen-Darmkanals zusammenhängen sollte.

Wie ich in meiner fünften Arbeit [21][1]) erwähnt habe, habe ich seit langer Zeit eine klinische Beobachtung gemacht, welche den Speichelfluß in Zusammenhang mit einer anderen Veränderung stellt, nämlich der Anschwellung der Zunge. Es ist mir mehrmals aufgefallen, wie die beiden Veränderungen, Zungenanschwellung und Speichelfluß, einen gewissen Parallelismus in ihrer Entwicklung zeigen, besonders daß starker Speichelfluß immer von einer beträchtlichen Zungenanschwellung begleitet ist. Wenn auch dieser Parallelismus in früheren Zeiten nicht so deutlich betont worden ist, so scheinen mir doch die alten Beschreibungen über den Speichelfluß auf einen solchen Zusammenhang zu deuten. Überall kann man nämlich lesen, wie bei den Salivationskuren alter Zeiten die Patienten aus dem Munde hervorstehende geschwürige Zunge darboten.

Als ich während der Jahre 1914 und 1915 mit histologischen Untersuchungen über die merkurielle Stomatitis beschäftigt war, fand ich in der Zunge quecksilberbehandelter Menschen Gefäßdilatationen von ähnlichem Aussehen wie diejenigen im Magen-Darmkanale meiner quecksilbervergifteten Versuchstiere. Diese Beobachtung über die Gefäßdilatationen der Zunge nebst dem angenommenen Zusammenhang des Speichelflusses teils mit den Magen-Darmveränderungen (*Lanz*), teils mit der Zungenanschwellung erweckte bei mir den Gedanken an eine gemeinsame Pathogenese dieser drei Veränderungen, Speichelfluß, Zungenanschwellung, Magen-Darmsymptome, in welcher die Gefäßdilatationen eine gewisse Rolle spielten. Diesen Gedanken habe ich in meiner fünften Arbeit näher entwickelt, wo ich die Analogie zwischen dem merkuriellen Speichelfluß und dem merkuriellen

[1]) Der Kürze wegen bezeichne ich meine Arbeiten nur mit Nummern in der Ordnung, in welcher sie erschienen sind. S. das Literaturverzeichnis!

Digitized by Google

Durchfall hervorgehoben habe. Es war aber nötig, nähere Untersuchungen über diese Frage auszuführen. Es sind die Ergebnisse dieser Untersuchungen, welche ich unten mitteilen möchte.

In pathognetischer Hinsicht ist es aber sowohl interessant als wichtig, die verschiedenen Bilder der Quecksilbervergiftung verschiedener Tierarten zu kennen. Ehe ich meine eigenen Untersuchungen bespreche, will ich deshalb eine Übersicht über die Symptome der Quecksilbervergiftung bei verschiedenen Tierarten im Vergleich mit denjenigen des Menschen geben.

## I.

Die Quecksilbervergiftung bei *Menschen* beruht teils auf Mord oder Selbstmord, teils auf Zufall und Verwechselungen, teils auf unrichtige therapeutische Anwendung oder Desinfektion, teils endlich entstehen sie bei einigen Berufsarbeitern, bei welchen Quecksilber viel vorkommt. Von diesen verschiedenen Arten interessiert uns hier hauptsächlich die Vergiftung infolge therapeutischer Anwendung, welche gewöhnlich eine mehr subakute Form darstellt.

Das gewöhnlichste Symptom dieser Art von Quecksilbervergiftung ist wohl die ulzeröse Stomatitis, mehr oder weniger begleitet von Speichelfluß, und danach die Nierenreizung mit eiweißhaltigem Harn. Wenigstens sind es diese Veränderungen und zwar beträchlich öfter die Stomatitis, welche die Beschränkung einer Quecksilberkur veranlassen. Die gastro-intestinalen Symptome dagegen findet man bei klinischer Behandlung viel seltener. Sie verursachen nur mehr selten einen Abbruch der Quecksilberkur, kommen also nur in zweiter Linie vor, obwohl sie jedoch als ein gewöhnliches Symptom der Quecksilberintoxikation betrachtet werden kann. Sie treten an allen Teilen des Verdauungskanals hervor, wenn auch das Colon gewöhnlich am stärksten verändert ist. Als Symptom vom Magen her kommt Appetitverminderung sehr oft vor. Ungewöhnlich ist dagegen, daß die Symptome sich zu Übelkeit oder sogar Erbrechen steigern. Vom Darm her kommt Durchfall vor mit schleimigen, wässerigen oder sogar blutigen Entleerungen unter Tenesmen. In Zusammenhang mit den Darmerscheinungen ist, obgleich selten, Ikterus beobachtet worden. Mehr ungewöhnlich bei der medikamentösen Quecksilberbehandlung des Menschen sind die Hautveränderungen, die verschiedene Formen annehmen können. Am häufigsten sieht man Erytheme, oft scharlach- oder masernähnliche (*Tomaszewski* [102]) Formen von Roseola, Rubeola, Purpura und Blasen sind jedoch beschrieben worden, (*Jadassohn* [91], *Neisser* [96], *Bossard* [79]), und *Hoffmann* [89] hat einen Fall von Dermatitis mit lokaler Bluteosinophilie veröffentlicht.

Sehr selten sieht man bei klinischer Quecksilberbehandlung Symptome vom Nervensystem her. Bei anderen Vergiftungsweisen aber, besonders wenn sie etwas mehr chronisch wirken, kommen öfters zwei Arten nervöser Störungen vor, teils ein Zittern, gewöhnlich anfallsweise heftig auftretendes (Tremor mercurialis), teils eine nervöse Reizbarkeit und Unruhe (Erythismus mercurialis). Außerdem sind aber als seltene

Digitized by Google

Erscheinung auch bei mehr akuter Vergiftung noch andere Symptome beschrieben worden. Wie *Kobert* (46) (S. 329) erwähnt, „ist bei Menschen subakutes Entstehen von Polyneuritis und Pseudotabes, von *Holloway* (90) sogar auch Zuckungen und Opisthotonus beobachtet worden". Ferner sind akute merkurielle Polyneuritiden von folgenden Autoren beschrieben worden: *Leyden* (95), *Forestier* (84), *Patric* (97), *Faworsky* (83), *Spillmann* und *Etienne* (100), *Brauer* (80), *Gilbert* (86), *Engel* (82), *Ketly* (92), *Spitzer* (101) in insgesamt 12 Fällen. Endlich haben *Alessi* und *Pieri* (77) in einem Falle von Sublimatvergiftung beim Menschen tiefgreifende Alterationen der Ganglienzellen der Hirnrinde gefunden und wollen diese sogar als Ursache des Todes bei der akuten Quecksilbervergiftung annehmen.

Die Quecksilbervergiftung bei *Rindern* hat man wie bei den Menschen zum größten Teil bei der Arzneibehandlung mit verschiedenen Quecksilbermitteln oder bei der Desinfektion mit solchen Mitteln (*Rosolino*, *Lindquist* [137], *Schüller* [166]) oder bei Unglücksfällen (*Dotter* [114]) beobachtet. Am häufigsten scheint Vergiftung wohl durch Einreiben von grauer Salbe, welche gegen Läuse, Anschwellungen verschiedener Art oder anderes gebraucht wird, aber außerdem durch Einreiben von Salben mit Quecksilberjodid, Calomel oder rotem Quecksilberpräzipitat gegen Spat, Gallen, Drüsengeschwülste usw. einzutreten. Einige Vergiftungen sind dadurch entstanden, daß diese eingeriebenen Salben von anderen Tieren abgeleckt wurden, wobei diese durch innerliche Resorption vergiftet wurden.

Ferner sind Vergiftungen aufgetreten durch innerliche Verabreichung von Sublimat oder durch äußerliches Anwenden von Sublimat zur Wundbehandlung oder gegen Läuse, Holzböcke und dergleichen Ungeziefer oder zu anderen Desinfektionszwecken. Ebenso ist Vergiftung durch Scheidenausspülung mit Sublimatlösung (*Ortmann* [153]) oder durch subkutane oder intravenöse Sublimatinjektionen (*Baccelli*, *Schmidt* (164), *Günther*) bekannt.

Die Rinder gelten gewöhnlich als die gegen Quecksilber empfindlichste Tierart. Das am stärksten hervortretende Symptom der Quecksilbervergiftung dieser Tiere scheinen ohne Zweifel *gastro-intestinale Störungen* zu sein, wie Appetitverminderung und Unterdrückung der Rumination bis zu gänzlicher Verweigerung des Futters (von Erbrechen habe ich jedoch bei quecksilbervergifteten Rindern in der Literatur keine Erwähnung finden können), ferner profuse Diarrhoe mit graugrünem, dünnflüssigem, selbst blutigem, oft aashaft riechendem Kote. Ferner ist Ikterus von *Noack* (152) beschrieben worden.

Jedoch scheint aus der Literatur eine andere Art von Symptomen in eine Reihe mit den gastro-intestinalen gestellt werden zu können, und zwar Symptome einer Art, welche im Quecksilbervergiftungsbild des Menschen kaum beschrieben sind, nämlich *Symptome von den Luftwegen* her. Von solchen finden sich als sehr gewöhnlich Husten beschrieben, ferner Bronchoblennorrhoe (*Breß* [112], *Junginger* [131]), selbst Bronchopneumonie (*Schneider* [165], *Melde* [146], *Lindquist* [137], *von Knobloch* [132], *Haubold* [124—127], *Wenderhold* [173]), Bluthusten, ja sogar lungenseucheähnliche Erscheinungen (*Kronburger* [133], *Göhre* [121]), *Haubold* [126—127]), Dyspnoe und gesteigerte Atemfrequenz (*Breß* [112],

Digitized by Google

*Hertwig* [41], Seite 555, *Junginger* [131], *Kronburger* [133], *Seegert* [167], *Lamoureux* [136], *Barbe* [105], *Schleg* [162], *Wallmann* [169], *Jansen* [129], *Ortmann* [153]), eitriger Nasenausfluß (*Hable* [122], *Haubold* [124—127], *Luginger* [141]), Nasenbluten (*Jansen* [129], *Freytag* [118], *Lindquist* [137]) und übelriechendes Exspirium. Außerdem spielen in den Beschreibungen der Literatur teils die Störungen des Allgemeinzustandes (Mattigkeit, Hinfälligkeit, so daß die Tiere unbeweglich liegen (*Beier* [106], *Kunze* [135], *Seegert* [167], *Schneider* [165]), Apathie (*Melde*), starke Abmagerung), teils die Symptome des Nervensystems (Schwindel, Zittern (*Schneider* [165], *Grebe* [120], *Lübke* [143], *Luginger* [141]), Unruhe, sogar Tobsuchtsanfälle (*Schüller* [166]), Schreckhaftigkeit, Benommenheit (*Junginger* [131], *Weigel* [170]), Lähmung einzelner Muskeln, Krampfanfälle (*Halm* [123]), Amaurose (*Lübke* [143]), Taubheit und Anästhesie) eine deutlich größere Rolle als bei den Menschen, und einige von diesen Nervensymptomen sind bei Menschen noch nicht beobachtet.

Ziemlich ähnlich wie beim Menschen scheinen die *nephritischen* Symptome der Rinder bei Quecksilbervergiftung zu sein (Zylindrurie, Albuminurie und schließlich Anurie). Bei der Sektion zeigen sich die Nieren mehr oder weniger geschwollen (bis vierfache Vergrößerung, blutreich, degeneriert, oft das Bild von Glomerulo-nephritis darbietend (*Haubold* [126] 1908). Von den übrigen Bauchorganen ist die *Leber* mehr oder weniger degeneriert oder vergrößert (*Noack* [152], *Haubold* [124—127]), und die *Milz* sehr blutreich und geschwollen (*Noack* [152], *Haubold* [124—127]).

Die *Hautveränderungen* bei quecksilbervergifteten Rindern treten viel öfter als bei Menschen hervor. Doch scheinen sie nach den Beschreibungen in der Literatur denjenigen quecksilbervergifteter Menschen nicht ganz ähnlich zu sein. Die Hautausschläge quecksilberbehandelter Rinder kommen teils in der Umgebung der mit Quecksilbersalbe eingeriebenen Stellen vor, teils in den Beugeflächen der Gelenke, in der Gegend des Euters, der Scheide, des Afters, des Flotzmaules und der Augen. Sie sind ferner als juckend, nässend, eiter- und borkenbildend, mit Bläschen, Pusteln und Hautverdickungen versehen, oft Haarausfall hervorrufend beschrieben. Daß der Haarausfall und das Ekzem nicht immer die Folge einer lokalen Einwirkung von eingeriebenem Quecksilber ist, beweisen die Fälle, wo diese Symptome durch andere als kutane Einwirkung des Quecksilbers aufgetreten ist (*Haubold* [124—127], *Beier* [106], *Lübke* [143]). Ich erwähne als Beispiel den Fall von *Dotter* [114], in welchem durch Versehen des Apothekers 30 g Calomel innerhalb 16 Stunden in 4 Portionen einem Ochsen verabreicht worden waren und ein universelles Eczema mercuriale das hauptsächlichste Symptom darstellte. Besonders eigentümlich ist der Fall von *Haubold* (126) (1908), wo die Vergiftung nach Scheiden- und Uterusspülungen mit einer Lösung von Hydrargyrum oxycyanetum entstand und der Haarausfall auf der durch Bläschenbildung und Verkrustung ekzemähnlich veränderten Haut nur fleckenförmig sich ausbildete, so daß rundliche haarlose Stellen wie bei Herpes tonsurans auftraten. Vor dem Haarausfall wird das Haar manchmal als glanzlos oder rauh (*Wallmann* [169]) oder struppig beschrieben. Der Haarausfall kann bisweilen den größten Teil des Körpers betreffen (*Jansen* [129]). Weder mit der Lokalisation noch mit dem Aus-

Digitized by Google

sehen des menschlichen Quecksilbererythems haben also diese Ausschläge viel Ähnlichkeit. Trotzdem will ich nicht die Möglichkeit bestreiten, daß der Ursprung und die Pathogenese der Hautausschläge des Menschen und der Rinder gleichartig sein können. Möglicherweise scheint mir eine sekundäre Infektion bei Rindern den Unterschied erklären zu können. Für eine sekundäre Infektion scheint nicht nur die eitrige Hautentzündung, sondern ferner eitrige Lymphangitiden und Lymphadenitiden sprechen zu können. *Haubold* (125) (1887) beschreibt sogar einen Fall, wo das Tier an Septikämie zugrunde ging.

Bemerkenswert scheinen mir ferner die gewöhnlichen und manchmal bei schwachen Dosen auftretenden Symptome von Herzschwäche: kleiner, schwacher, frequenter Puls (*Sator* [160], *Hertwig* [41], S. 555, *Noack* [152], *Schneider* [165]), pochender Herzschlag (*Freytag* [118], *Hertwig* [41], *Roedinger* [159]). Ferner ist das Auftreten von Fieber nicht ungewöhnlich (*Kunze* [135] bis 41° C., *Kronburger* [133], *Haubold* [124—127], *Schneider* [165], *Weigel* [170], *Breß* [112]). Jedoch beschreibt *Reiche* (156) einen tödlichen Fall mit einer Temperatur von nur 36,5° C.

Das bei dem Menschen gewöhnlichste Symptom der Quecksilbervergiftung, nämlich die *ulzeröse Stomatitis*, kommt ebenso bei den Rindern und zwar oft zusammen mit *Speichelfluß* vor. Sie wird gewöhnlich als Anschwellung oder Auflockerung des Zahnfleisches, Geschwüre am Zahnfleisch, Lockerwerden der Zähne und übler Geruch aus dem Maule beschrieben. Sie scheint aber gar nicht dieselbe Rolle wie beim Menschen zu spielen. Allerdings ist ihr Vorkommen in keiner Weise konstant, und ebensowenig ist Stomatitis und Speichelfluß immer gleichzeitig vorhanden. Ich möchte hierfür einige Beispiele geben. So beschreibt *Seegert* (167) eine Massenvergiftung durch graue Quecksilbersalbe von 60 Stück Jungvieh im Alter von 6—12 Monaten infolge Anwendung dieser Salbe gegen Läuse, wobei die Vergiftung bei 16 Stück tödlich endete. Es wird besonders betont, daß in dieser Massenvergiftung *„die beim Merkurialismus häufig zu beobachtenden Erscheinungen seitens des Maules: Speichelfluß, Stomatitis und Lockerwerden der Zähne"* hier fehlten.

Ferner beschreibt *Reiche* (11) ein quecksilbervergiftetes Kalb mit starkem *Speichelfluß ohne schlechten Geruch aus dem Maule*, Hautveränderungen, Schwäche und andere Symptome des Allgemeinzustandes und *Beier* (106) eine Kuh, welche, nachdem die Nachgeburt mit Sublimatlösung ausgespült war, am folgenden Tage *Speichelfluß* und Durchfall mit Tenesmen, *nicht aber Stomatitis* zeigte und einen Tag später starb. *Lucet* (139—140) erwähnt bei der Behandlung einer tuberkulösen Kuh mit insgesamt 250 g grauer Salbe innerhalb 4 Tagen als Symptome der Quecksilbervergiftung Speichelfluß ohne Stomatitis („mais les gencives se montrent normales") und unbedeutende Diarrhoe. Mehrere ähnliche Beobachtungen sind zu finden (*Grebe* [120], *v. Knobloch* [132], *Luginger* [141], *Wallmann* [169]). In anderen Fällen fehlen sowohl Speichelfluß wie Stomatitis, dagegen habe ich keine Fälle gefunden mit Stomatitis ohne Speichelfluß. Nach *Rysz* (61) kann der Speichelfluß mit einem Anschwellen der Speicheldrüsen vereinigt sein (S. 110).

Von Symptomen der Quecksilbervergiftung, welche bei Rindern, nicht aber bei Menschen beobachtet sind, treten besonders *Blutungen*

Digitized by Google

*in verschiedenen Organen* hervor. Solche sind beschrieben in Schleimhäuten, Konjunktiva und serösen Häuten (*Seegert* [167], *Freytag* [118], *Reiche* [156], *Dörrwächter* [115], *Johne* [130], *Noack* [152], *Lindquist* [137]), in der Haut (Preuß. Vet.-Ber. pro 1900), in den Lungen (*Freytag* [118]), in Herzfleisch und Körpermuskulatur (*Seegert* [167], *Haubold* [124—127], *Freytag* [118], *Johne* [130]), in Euter (*Kunze* [135], *Piepenbrock* [154]), Lymphdrüsen (*Reiche* [156]), Unterhautbindegewebe und Fettgewebe (*Lindquist* [137], *Dörrwächter* [115], *Haubold* [124—127]), Urinwegen (Preuß. Vet.-Ber. pro 1900) und mehreren anderen Stellen. Sie können sogar so zahlreich sein, daß das Sektionsbild an Milzbrand erinnert (*Schmidt* [163]), oder zu großen, schwarzroten Flecken zusammenfließen (*Freytag* [118] — besonders Endo- und Epikardium), oder statt Blutungen kommt blutig seröse Infiltration vor (*Dörrwächter* [115]). Ferner sind als Folge von Quecksilbervergiftung bei Rindern Blutungen und Ausfluß per vaginam (*Barbe* [105]), Abort (*Freytag* [118], *Noack* [152]) und nachfolgende Sterilität (*Barbe* [105]), Rückgang in der Milchsekretion (*Haubold* [124—127], *Mortensen* [149], *Breß* [112], *Luginger* [141]) oder sogar Aufhören derselben (*Breß* [112], *Barbe* [105], *Piepenbrock* [154]), Anschwellung und Vereiterung der Lymphdrüsen und Lymphgefäße (*Haubold* [125] 1887, *Breß* [112]) in der Literatur beschrieben. Mehrmals (*Dörrwächter* [115]) wird bei der Sektion das Blut als schlecht geronnen beschrieben.

Das Sektionsbild quecksilbervergifteter Rinder scheint mir durch den Sektionsbericht in der oben erwähnten Arbeit von *Seegert* (167) über die Obduktion eines Tieres nur einige Stunden nach dem Tode sehr gut illustriert zu werden, weshalb ich die Beschreibung *Seegerts* hier wiedergebe: „Die Körpermuskulatur ist wachsartig und bleich, mit einem gelblichen Farbenton. In der Tiefe der Hinterschenkelmuskeln befinden sich zwei faustgroße, geradlinig begrenzte, blutige Infiltrate von fast schwarzem Aussehen. Die Lendendarmbeinmuskeln sind durch sulzige Ergüsse aufgelockert und von ebensolchen umkleidet. Unter den serösen Häuten sind vereinzelte, fleckige Blutungen vorhanden. In der Bauchhöhle bietet ein überraschendes Bild die Haube dadurch, daß sich dieselbe durch ihre gleichmäßige dunkelrote Farbe gegen die übrigen Teile des Verdauungsschlauches scharf abhebt. Die blutige Durchtränkung erstreckt sich auf sämtliche Häute der Haube, so daß nach Eröffnung derselben die dunkle Farbe durch das Epithel der Schleimhaut hindurchschimmert. Die Milz zeigt keine Schwellung; die Leber erscheint etwas vergrößert. Bei der Inspektion der Maulhöhle findet sich eine markstückgroße, blutige Unterlaufung am seitlichen Zungenrande.

Veränderungen schwerster und augenfälligster Art zeigen ferner die Atmungsorgane: Die Schleimhaut der Luftröhre ist wie besäet mit kreis- und streifenförmigen Blutungen. Der Bronchialbaum ist von der Bifurkation bis in die kleinsten Äste hinein durch ein gelbgefärbtes, fibrinöses, der Schleimhaut nicht adhärierendes Gerinnsel gleichsam ausgestopft, ohne daß aber ein vollständiger Verschluß des Bronchiallomens zustande kommt. Durch vorsichtigen Zug gelingt es, die verästelten Gerinnungsmassen aus mehreren Bronchien im Zusammenhange herauszuziehen.

Digitized by Google

Die Verlegung der die Atmungsluft zuführenden Wege gibt eine Erklärung für die hochgradigen dyspnoischen Erscheinungen der schwerkranken Tiere und läßt es begreiflich erscheinen, daß bei derartigen Zuständen in den Lungen sich eine Heilung nicht vollziehen konnte.

"Gleichwie an der Körpermuskulatur bestehen am Herzfleisch degenerative Veränderungen und zahlreiche, strichförmige Blutungen zwischen den Muskelfasern. Das Epi- und Endokard, einschließlich der Zipfelklappen, ist mit meist kreisrunden Ecchymosen besäet."

Auf zwei Umstände möchte ich in diesem Falle besonders die Aufmerksamkeit lenken: 1. daß von dem Magen-Darmkanal hauptsächlich nur ein Teil, nämlich die Haube, nicht der ganze Kanal verändert war, und 2. daß unter den Veränderungen der Luftröhren ein *fibrinöses* Transsudat an der Schleimhautoberfläche sich findet, welches in Form eines verästelten Gerinnsels aus mehreren Bronchien im Zusammenhang herausgezogen werden konnte.

Die Blutungen, welche so oft in den Sektionsberichten an verschiedenen Stellen des Körpers vorhanden sind, werden ebenso hier beleuchtet, besonders in verschiedenen Muskeln und serösen Häuten. In anderen Fällen wird oft von blutigen Durchtränkungen und sulzigen Ergüssen gesprochen. Sehr oft geben die Sektionsbilder eine hämorrhagische Entzündung an, nicht nur in den unteren Darmteilen, sondern im ganzen Magen-Darmkanal, was ich besonders betonen möchte.

Unter anderen Wiederkäuern als den Rindern sind Quecksilbervergiftung von *Schafe* und *Ziege* sehr bekannt teils durch Arzneibehandlung, teils durch Unglücksfall (siehe unten die Beschreibung von *Burnett* [28], teils ferner durch experimentelle Vergiftung im Laboratorium, zu welchem Zweck die Rinder gewöhnlich zu teuer sind, wenn es auch ein vereinzeltes Mal vorgekommen ist (*Schmidt* [164]). Sie scheinen ebenso sehr empfindlich gegen Quecksilber zu sein, vielleicht kaum weniger als die Rinder. Nach *Hertwig* (41) (S. 555) ertrugen Schafe 0,72 und selbst 1,50 g Sublimat in einer Mehlpille, ohne daß die geringste Wirkung entstand, aber von 4 g starb bei seinen Versuchen ein Schaf in weniger als 12 Stunden.

*Kuhlmann* (134) berichtet von einer Schafherde, aus 335 Hammeln bestehend, welche in einer Sublimatauflösung (2500 g Sublimat aufgelöst, also pro Stück nahezu 7,5 g) zur Wäsche gebadet wurde, worauf die ganze Herde innerhalb 2—3 Wochen krepierte unter Symptomen von verminderter Freßlust, Mattigkeit, schlechtem Puls, Fieber und Abmagerung. *Reiche* (196) (S. 88) hat 3 Ziegen experimentell (zum Vergleich mit Quecksilbervergiftung der Schweine, siehe unten) vergiftet. Das Bild der Quecksilbervergiftung von Schafen und Ziegen ist dem der Rinder ziemlich ähnlich. *Bernhard* (108) erwähnt in seinem Fall „Mattigkeit, Unvermögen zum Stehen, Appetitmangel, Speichelfluß und Haarausfall". *Reiche* (196) hebt besonders die große Empfindlichkeit und die schweren Veränderungen des Magen-Darmkanals, besonders die hochgradige diphtheritische Entzündung des Dickdarms hervor, welche Veränderungen ihm ausgeprägter und konstanter als bei den Rindern scheinen. Im Gegensatz zu den Rindern habe ich in der Literatur keine Erwähnung von schweren Veränderungen der Lungen und

Digitized by Google

Luftwege finden können. Veränderungen in der Maul- und Rachenhöhle scheinen gewöhnlich zu sein.

Von verschiedenen anderen Wiederkäuern, wie *Renntieren*, *Kameltieren*, *Hirschen*, *Antilopen* u. a., habe ich in der mir zugänglichen Literatur keine Beobachtungen gefunden.

Die Quecksilbervergiftung von *Pferden* ist wie diejenige von Rindern gewöhnlich eine Folge fehlerhafter Arzneibehandlung. Ausnahmsweise sind auch Unglücksfälle die Ursache (*Kronacker* [186]). Im Gegensatz zu den meisten Wiederkäuern ist dagegen das Pferd ziemlich resistent gegen Quecksilber. Mehrere Veterinäre haben mir sogar gesagt, daß man Pferde mit soviel Sublimat, wie man will, behandeln kann, ohne daß sie dadurch erkranken. Jedoch habe ich in der Literatur mehrere Fälle von Vergiftung von Pferden durch verschiedene Quecksilberpräparate gefunden, von welchen Fällen einige tödlich verlaufen sind.

*Rysz* (61) beschreibt bei verschiedenen Quecksilberpräparaten teils Kolik, Schmerzen im Hinterleibe und Durchfall, teils Speichelfluß. So sagt er (S. 110) bei Besprechung der Quecksilbersalbe (Unguentum neapolitanum s. mercuriale): „Bei lang fortgesetztem Gebrauche bewirkt sie sowohl bei Pferden als Rindern ein Anschwellen der Speicheldrüsen und häufige Entleerung eines schleimigen Speichels." Bei einem Pferde, das schwarzen Quecksilberniederschlag (Mercurius praecipitatus niger) bekommen hatte, erfolgte (siehe S. 114) „etwas Speichelfluß mit merklich angeschwollenen Ohrendrüsen". Ein anderes Pferd bekam (siehe S. 121!) nach 4 g Sublimat, gelöst in 1½ Liter Wasser, „nur heftige Schmerzen im Hinterleibe, die Herzschläge wurden der Zahl nach vermehrt und prellend, und es floß eine Stunde nach der Gabe viel schleimiger Speichel aus dem Munde". Ein anderes Pferd bekam gleich nach der Gabe von 15 g Sublimat in 1½ Liter Wasser „heftige Kolikschmerzen, dreiviertel Stunden danach reckte es sich öfter und es floß ihm viel zäher, schleimiger Speichel aus dem Munde. Das Pferd war nach 12 Stunden tot. Bei der Eröffnung des Pferdes „fand man viel Schleim in dem Magen und mehrere brandige Stellen".

Nach Mitteilung von *Hertwig* (41) (S. 554) erfolgte bei Pferden, welchen Sublimat täglich in steigender Dosis (1¾ bis 8 g) 12—16 Tage hindurch gegeben wurde, Appetitlosigkeit, vermehrter Harnabgang, heftiger, zuletzt blutiger Durchfall, große Schwäche und Fieber mit fauligem Charakter und Tod.

Im Statist. Veter. Sanit.-Bericht für die preußische Armee 1897 (S. 78) wird folgender Fall beschrieben: „Die Vergiftung durch Quecksilberjodid-Salbe betraf zwei Pferde, welche wegen Verdickung des Bandapparates an allen vier Fesselgelenken mit einer Salbe, bestehend aus Hydrarg. bijodat. rubr. und Adeps suillus (1 : 6) zwei Tage hindurch wiederholt eingerieben worden waren. Appetitlosigkeit, übelriechender, eitrig-blutiger Nasenausfluß, dunkelrot gefärbte Schleimhäute, 74 kleine, schwache Pulse und 54 Atemzüge in der Minute. Temperaturerhöhung bestand nicht. In der Brust Rasseln, stellenweise auch Bronchialatmen, übrigens voller Perkussionsschall, Darmbewegung rege, Fäzes breiartig graugrün, widerlich riechend. Es bestand große Schwäche und Hinfälligkeit. Das Pferd starb, nachdem sich vorher Blutharnen eingestellt

Digitized by Google

hatte, nach kaum 24stündiger Krankheitsdauer. Sektion: Seröse Durchtränkung der Unterhaut, blasse, mürbe, trübe, stellenweise mit Blutpunkten durchsetzte Muskulatur, hämorrhagische Gastroenteritis, Vergrößerung der Milz, parenchymatöse Leber- und Nierenentzündung, bronchopneumonische Herde in den Lungen, fleckige Rötung der Laryngeal-, Tracheal- und Bronchialschleimhaut zum Teil mit festsitzenden graugelben Belägen. Akute Schwellung der Bronchial- und Mittelfelldrüsen."

Eine andere Vergiftung mit Quecksilberbijodatsalbe (1 : 5), von welcher 30 g gegen Spat eingerieben wurden, teilt *Teetz* (191) mit. Das Pferd zeigte nässenden Ausschlag über den ganzen Körper, starken Juckreiz, Haarausfall, Durchfall, Schreckhaftigkeit und ziegelrote Konjunktiva. Er erwähnt ebenso zwei ähnliche Fälle, welche in den *Schütz*schen Jahresberichten 1898, S. 155, beschrieben sind, nämlich Quecksilbervergiftung von zwei Pferden in der preußischen Armee nach Einreibung von Unguent. hydrarg. bijodat. Ferner erwähnt *Boulay* (178) einen anderen Fall von Vergiftung eines Pferdes mit Quecksilberbijodatsalbe.

*Lemke* (189) erwähnt ein kleines, leichtes Droschkenpferd, das nach Verabreichung von 10 g Calomel zusammen mit 5 g Opium an hämorrhagischer Gastroenteritis starb, weshalb er die von *Hertwig* und *Fröhner* für Pferde vorgeschlagene Maximaldosis von 8,0 g Calomel nicht zu überschreiten empfiehlt. Ferner erwähnt *Fröhner* einen Fall von Calomelvergiftung (182). In dem Falle von *Kronacher* (186) trat nach Verschlucken einer Schachtel mit Sublimatpastillen vollständig unterdrückte Freßlust, Kolikerscheinungen und dünnflüssiger, stinkender Durchfall auf. Das Pferd wurde aber wieder gesund.

Auch nach Einschmierung mit grauer Quecksilbersalbe sind Todesfälle bekannt. Ein Fall ist von *Fröhner* (181) beschrieben. Das Pferd, ein 10jähriger Schimmelwallach, zeigte bald Durchfall, Speichelfluß, Schwäche und Appetitlosigkeit. Eine Woche später, als es in die Klinik aufgenommen wurde, war die Muskelschwäche so groß, daß es umzufallen drohte. Das Sensorium stark benommen. Es bestand starker Speichelfluß, höhere Rötung der Maulschleimhaut, hochgradiger, stinkender Durchfall, Anurie, Blutungen auf der geröteten Nasenschleimhaut und Hautausschläge von Blasen und Pusteln. Es starb 2 Tage später. Die Sektion ergab: akute Entzündung der Drüsenschleimhaut des Magens, eine blutige Entzündung des Leer- und Hüftdarms, Nekrose und Zerreißung der Blinddarmwand, katarrhalische Nephritis und akute Milzschwellung.

Bemerkenswert finde ich die Mitteilung *Aulichs* (177). Wegen der Feststellung von Läusen bei fünf Dienstpferden in einem Batteriestalle wurden alle Pferde dieses Batteriestalles, insgesamt 63 Pferde, nach dem *Krüger*schen (187) Verfahren mit grauer Quecksilbersalbe eingerieben. Von diesen erkrankten 2 Pferde an Mercurialismus, und zwar starb das eine, während das andere sich allmählich erholte. Die übrigen 61 in genau derselben Weise behandelten Pferde zeigten keine Spur von Quecksilbervergiftung. Der Autor glaubt, daß die beiden vergifteten Pferde aufgetragene Quecksilbersalbe auf irgend eine Weise abgeleckt hatten. Von den Symptomen war besonders Durchfall mit dünn-

Digitized by Google

flüssigem, graugrünlichem, übelriechendem, spritzend abgesetztem Kot hervortretend. Daneben wurde beobachtet: Gang schwankend, Blick stier, Augenschleimhäute stark gerötet, Hinfälligkeit, Puls schwach, kaum fühlbar, Pulszahl bis 100 in der Minute, Atmung vermehrt, unregelmäßig. Mastdarmtemperatur bis 40° C., die Maulschleimhaut bläulichrot und geschwollen, an einigen Stellen mit blutigen, flachen Erosionen, nicht aber ulzeröse Stomatitis oder Speicheln. Beide Pferde mit Kampher-Einspritzungen behandelt. Bei dem einen Pferd nahm trotzdem die Herzschwäche immer mehr zu. Der Puls wurde unfühlbar, die Atemnot gesteigert, Schwindelanfälle traten auf, und es starb unter den Erscheinungen der Herzlähmung. Die Obduktion zeigte hauptsächlich gastro-intestinale Schleimhautveränderungen. Außerdem zeigte die Milz eine dunkel- bis schwarzrote, fast flüssige Pulpa, die Leber war geschwollen und blutreich, das Nierengewebe blutreich.

*Paust* (190) beschreibt einen Fall von Merkurialismus mit tödlichem Ausgang infolge der Einschmierung einer Sublimatsalbe von Hydrargyr. bichlorat. corros. 20, Cantharidin. pulv. 20, Vaselin 150. Die Symptome waren Durchfall mit dünnflüssigem, aashaft riechendem Kot, Kolikerscheinungen, beschleunigter, schwacher Puls, dickschleimiger Nasenausfluß, schnaufendes Atmen, übelriechendes Exspirium, Speicheln, starke Unruhe, lähmungsartige Schwäche abwechselnd mit hochgradigen Raseriaanfällen und Tod unter schmerzhaftem Stöhnen. Der Autor glaubt, daß das Pferd etwas von der Salbe innerlich bekommen hat durch Fressen von Gras, in welchem etwas Salbe ausgestrichen war.

*Briese* (179) berichtet von einem Pferde, das infolge der Einreibung von 100 g grauer Quecksilbersalbe auf eine Brustbeule hauptsächlich Aufregung und Herzklopfen nebst einem Haarausfall darbot, welcher so stark war, daß das Tier bis auf Kopf und Beine vollkommen nackt wurde. Ein ähnlicher Fall ist ferner von *Hohlwein* (184) beschrieben. Sechs Pferde wurden wegen Läusetilgung dreimal mit insgesamt 90 g grauer Salbe (also etwa 5 g für jedes Pferd und jede Einreibung) eingerieben. Von diesen erkrankte ein Pferd mit universellem Ekzem und Haarabfall, so daß es bis auf die unteren Teile der Gliedmaßen, sowie die Gegend des Maules und der Naseneingänge vollkommen nackt war.

Das von *Leibenger* (188) beschriebene Pferd, welches nach einer Wundbehandlung mit Sublimat erkrankte, zeigte nässendes, universelles Ekzem mit Ausfallen der Haare, Blutandrang nach dem Kopfe, angestrengter Atmung, Juckreiz, Schreckhaftigkeit, Schmerzäußerungen.

Haarausfall und squamöses Ekzem nebst Unruhe, Mattigkeit und Atemnot, Pulsschwäche und Temperaturerhöhung wird in einem Falle von *Katzke* (185) durch Anwendung von Ung. kal. jodat. + Ung. hydr. einer. erwähnt.

Im Hinblick auf diese Beispiele und noch andere ist es klar, daß, wenn auch das Pferd gegen Quecksilber weniger empfindlich ist als das Rind, doch ein Bild von Quecksilbervergiftung nicht unähnlich demjenigen bei Rindern auftreten kann, sowohl mit gastrointestinalen Symptomen als mit Symptomen von den Luftwegen her, sogar Bronchopneumonien, Hautsymptomen, besonders Haarausfall (*Briese* [179], *Katzke* [185], *Leibenger* [188]), und anderen bei Quecksilbervergiftungen gewöhnlichen. Eins möchte ich besonders betonen, nämlich daß es mir

Digitized by Google

*in der Literatur unmöglich ist, Symptome von ulceröser Stomatitis bei Pferden zu finden, trotzdem der Speichelfluß*, wie ich oben mehrmals erwähnt habe, *ziemlich oft* bei Quecksilbervergiftung von Pferden *auftritt*. Dies scheint umso eigentümlicher, als das Pferd eine Zahnkrankheit hat, welche sich als Zahnperiostitis zeigt und nicht ungewöhnlich ist.

Vom *Esel* kenne ich nur einen Fall von Quecksilbervergiftung, welcher durch Einreiben von 150 g Quecksilbersalbe erfolgte (Jahres-Ber. Vet.-Beamt. T. Pr. f. d. Jahr 1911, S. 15): „Zwei Tage nachder zeigte das Tier Salivation, Gelbfärbung der Konjunktiven, Husten, schleimigen Nasenausfluß und Muskelzittern." Kurz vor dem Tode Kolikerscheinungen, Nasenbluten und Schlingbeschwerden.

Das Bild ist also hier, wie ab und zu bei Pferden, demjenigen quecksilbervergifteter Rinder nicht unähnlich.

Im Gegensatz zu den jetzt beschriebenen Tieren scheinen bei *Schweinen* Vergiftungen durch Quecksilberarzneien sehr selten zu sein, trotzdem solche Mittel (Calomel, Unguent. cinereum und Sublimat) seit vielen Jahrzehnten schon bei verschiedenen Krankheiten sowohl dieser Tiere wie der Rinder und Pferde in ausgiebiger Weise in Gebrauch waren und es auch heute noch sind. Die Schweine scheinen daher sehr wenig empfindlich für das Quecksilber zu sein, wahrscheinlich noch geringer als die Pferde. Sehr lehrreich in dieser Hinsicht sind die Vergleichsversuche *Reiches* (196) zwischen Schweinen und Ziegen. Er hat gleichaltrige Schweine und Ziegen in derselben Weise mit Quecksilber behandelt, nur die Dosis der Schweine 3 bis 4, bis sogar 10 mal so groß wie bei den Ziegen genommen. Trotzdem sind die Schweine nur unbedeutend und vorübergehend oder gar nicht erkrankt, während die Ziegen in 27 Stunden bis 7 Tagen unter Merkurialismus gestorben sind.

Das Bild der Quecksilbervergiftung bei Schweinen kennt man teils durch den von *Burnett* (28) geschilderten Unglücksfall mit Massenvergiftung durch Quecksilberdämpfe des aus defekten Fässern ausgelaufenen Metalles an Bord des englischen Schiffes „Triumph" auf der Reise von Cadix 1810, wobei nebst einem kleinen Teile der Schiffsmannschaft auch alle an Bord befindlichen Schweine, Schafe, Ziegen und Katzen an Merkurialismus erkrankten und teilweise verendeten, teils ferner durch eine größere und genau ausgeführte experimentelle Untersuchung von *Reiche* (196). Endlich sind vereinzelte Fälle von Vergiftung durch Behandlung mit grauer Salbe wegen Juckreiz bekannt. So beschreibt *Meyer* (195) 10 Stück 11—12 Wochen alte Ferkel, welche mit grauer Salbe eingerieben wurden und unter Magen-Darmentzündungen mit Blutung zugrunde gingen. Dies betraf also nicht erwachsene Schweine.

Im Jahres-Vet.-Ber. f. 1910 sind 2 Schweine beschrieben, von welchen das eine notgeschlachtet wurde und Blutungen in der ganzen Haut, in den Nieren und Nierenbecken zeigte, das andere einige Tage später starb.

Auch bei Schweinen sind es die *Magendarmerscheinungen*, welche bei Quecksilbervergiftung in den Vordergrund treten. Die Erscheinungen des Merkurialismus bei Schweinen faßt *Reiche* (196) in folgendes Krankheitsbild zusammen: „Magendarmkatarrh mit anhaltenden Durchfällen,

Digitized by Google

stinkende, dünnbreiige bzw. wässrige Kotentleerungen, die teils Schleimhautfetzen, teils Blut enthalten können, Afterzwang (Tenesmus), Kollern im Hinterleib, Appetitmangel bzw. gänzliches Sistieren der Nahrungsaufnahme, dabei heftiger Durst, Erbrechen, meist kurz vor dem tödlichen Ende. Als Folgeerscheinungen der Magendarmerkrankungen: Entwicklungsstillstand bei jungen Schweinen, dann ganz bedeutender Gewichtsrückgang, hochgradige Abmagerung mit allen Erscheinungen der Kachexie. Fernerhin Muskelzittern (Tremor mercurialismus), Schreckhaftigkeit (Erethrismus mercurialis), Zähneknirschen, Beißlust. Dann Albuminurie, Zylindrurie, Anurie. Außerdem Pulsbeschleunigung, Herzschlag schwach und matt; Temperaturrückgang bei allen schweren Formen der Hg-Vergiftung. Vereinzelte Hustenanfälle (Kehlkopf- bzw. Bronchialkatarrh)."

Auch die Schweine können also, wenn sie eine genügende Menge Quecksilber bekommen, ein Bild zeigen, ziemlich ähnlich dem Merkurialismus mehrerer anderer Tiere, mit Symptomen vom Magendarmkanale, den Nieren, dem Herz, dem Nervensystem und sogar von den Luftwegen her.

In diesem Bilde fehlen jedoch einige Erscheinungen, welche bei Menschen und mehreren Tieren oft vorhanden sind, nämlich die Hautausschläge, der Speichelfluß und die Stomatitis. Was die letztere betrifft, so sind jedoch einige Veränderungen in der Maulhöhle beschrieben. Sie beschränken sich aber auf vereinzeltes Auftreten von Geschwüren in der Maulhöhle und auf nekrotische Tonsillitis mit Pharyngitis. Niemals werden geschwüriges Zahnfleisch und Lockerwerden der Zähne beschrieben. Eine merkurielle Gingivitis scheint demnach bei Schweinen nicht bekannt zu sein, wenn auch einige andere Formen der Stomatitis auftreten können und die erwähnte nekrotische Tonsillitis möglicherweise der Angina mercurialis bei Menschen analog sein kann. Den Speichelfluß hat *Reiche* durch ein besonderes Verfahren zu entdecken versucht und ist überzeugt, daß „kaum das Fehlen von Speichelfluß bei den Versuchsschweinen auf ein etwaiges ‚Übersehen' zurückgeführt werden kann, sondern es müssen da sicher andere Ursachen vorliegen".

Ferner hat *Reiche* (196) tägliche Temperaturmessungen an seinen Schweinen ausgeführt (S. 81). Diese „ergaben, daß, wenn auch nicht bei leichten Quecksilber Erkrankungen, doch *immer bei schwereren Formen der Intoxikation ein auffallendes Sinken der Körpertemperatur eintrat*". Die gewöhnliche Temperatur junger Schweine, 39,5 bis 40,3° C., ist in einigen Fällen bis auf ungefähr 35° herabgesunken. Unten werden wir sehen, daß Ten peratursenkungen auch an anderen Tieren beobachtet worden sind.

Als Sektionserscheinungen erwähnt *Reiche*: „Hochgradige diphtheritische Entzündungen im Grimmdarm und Blinddarm, etwas weniger stark im Mastdarm. Katarrhalische bzw. hämorrhagische Magenentzündung, vereinzelt mit Geschwüren in der Funduspartie. Katarrhalische bzw. diphtheritische Dünndarmentzündung. Parenchymatöse bzw. fettige Degeneration von Leber und Nieren. Pharyngitis mit partieller nekrotischer Mandelentzündung. Vereinzeltes Auftreten von geschwürigen Defekten in der Maulhöhle; ferner als seltene Erscheinung: Laryngitis und Bronchitis."

Digitized by Google

Die Quecksilbervergiftung von *Hunden* und *Katzen* hat ein so ähnliches Bild, daß ich dasselbe zusammen besprechen kann. Die allermeisten Quecksilbervergiftungen dieser Tiere sind experimentelle Laboratoriumsversuche. Außerdem sind einige infolge Unglücksfällen (*Deijermans* [198], *Burnett* [28]) und bei Hunden infolge Arzneibehandlung (*Boulay* [197], *Jerke* [201], *Soffner* [203], *Micucci* [202]) aufgetreten. Die Experimente sind von einer großen Menge Autoren beschrieben. Ich nenne unter anderen: *Bretonneau* [27], *Swan* [72], *Overbeck* [54], *Saikowsky* [62], *Tolmatscheff* [73], *Heilborn* [40], *v. Mering* [51], *Lanz* [48], *Le Blaye* (26), *Hertwig* (41) (S. 554).

Selbst kenne ich diese Vergiftung durch Experimente an zwei Hunden (siehe Arbeit 2, S. 840—841) und 14 Katzen (siehe unten).

Das wichtigste und konstanteste Symptom bei diesen wie mehreren anderen Tieren sind die *gastrointestinalen Erscheinungen*. Doch scheinen bei diesen Tieren die Magensymptome stärker als bei anderen Tierarten zu sein, indem nicht nur Verminderung des Appetits bis zu vollkommenem Verlust desselben, sondern auch Erbrechen erwähnt sind (*von Mering* [51], *Tolmatscheff* [73]). Das Erbrechen kann sogar blutig sein (*Hertwig* [l. c.], S. 554) oder schon als erstes Symptom einsetzen (*von Mering* [l. c.], S. 95 und 97, 102). Die Darmsymptome sind denjenigen anderer Tierarten ziemlich ähnlich: Durchfall mit im Anfang nur breiartigem Kotabgang, später profuse, wässerige bis zu blutig-schleimige, unter Tenesmen auftretende, stinkende Entleerungen. Die pathologisch-anatomischen Veränderungen werden als Rötung von leicht gerötet bis tief blaurot, Anschwellung und Erweichung der Schleimhaut, Blutung und Erosionen, welche sowohl an Stärke als Ausbreitung sehr wechseln können. *Overbeck* (54) hat sogar Geschwüre im Magen und Duodenum einmal, sonst die größten Veränderungen im unteren Teil des Darmrohrs, besonders im Dickdarm, gesehen. Er teilt mit, daß *Michaelis* häufiger hämorrhagische Erosionen, namentlich im Magen" beobachtet hat. *v. Mering* (51) bezeichnet hämorrhagische Erosionen oder sogar Geschwüre als häufig auf der Magen- und Dünndarmschleimhaut. Dagegen hat *Le Blaye* (26) nur eine Rötlichkeit, niemals Erosionen oder Hämorrhagien gesehen.

*Heilborn* (40) erwähnt, daß der Magen „öfter der Sitz ziemlich ausgedehnter Blutungen als bei Kaninchen" war, ferner daß zerstreute, unregelmäßige, mehr oder weniger umfangreiche Hämorrhagien sich in der Regel durch Dünn- und Dickdarm fanden, hat jedoch nur einmal ein Geschwür gesehen und betont, „daß es beim Hund nicht zu Darmdiphtheritis kommt".

Ferner sind *Salivation und ulzeröse Stomatitis* gewöhnliche Symptome bei diesen Tieren. Sie kommen aber nicht so konstant wie die gastrointestinalen Erscheinungen vor. Nur *Le Blaye* (26) nimmt ein konstantes Auftreten der ulzerösen Stomatitis an: „Nous avons obtenu d'une facon constante au bout de peu de jours l'apparition de gingivite etc." (S. 33). Dagegen betonen die meisten anderen Autoren mehr oder weniger deutlich die Inkonstanz der merkuriellen Stomatitis dieser Tiere. *Overbeck* (54) nennt die Stomatitis (S. 116) „ein häufiges, aber nicht so konstantes Symptom wie bei der menschlichen Hydrargyrose" und hat sie nur dreimal (3 Hunde) unter 7 Fällen (2 Katzen und 5 Hunde) er-

Digitized by Google

halten. Er findet es auffallend, daß „bei den hochgradigen Quecksilberinfektionen" zweier Hunde doch keine Spur von Stomatitis sich zeigte. *Tolmatscheff* (73) spricht bei seinen Versuchen an Hunden von keinen Mundveränderungen. *v. Mering* (51) hat bei seinen *akuten* Vergiftungen von 20 Katzen und einem Hund Speichelfluß nur bei 14 Katzen und einem Hunde, Stomatitis aber bei keinem von diesen Fällen erhalten, bei den mehr *subchronischen* Versuchen regelmäßig Stomatitis, die Speichelsekretion nur „mitunter gesteigert". Ebenso hat *Lanz* (48) 12 Katzen sehr akut vergiftet, ohne Stomatitis zu sehen, dagegen Speichelfluß in 10 von diesen Fällen. *Dubois* (199) betrachtet die merkurielle Stomatitis der Hunde als ein seltenes Vorkommen. Nachdem er die schweren gastrointestinalen Veränderungen beschrieben hat, fährt er fort: „Les parties antérieures du tube digestif, oesophage, pharynx et bouche, sont ordinairement peu lésées; cependant il a été permis de rencontrer, quoique rarement, des stomatites à forme gangreneuse."

Sehr oft ist die Stomatitis näher beschrieben. *Overbeck* (54) betont die Ähnlichkeit mit menschlicher Stomatitis. „Zahnfleisch gerötet, von den Zähnen zurückgezogen, die Zunge geschwollen, aus dem Munde hervorhängend". Er beschreibt ferner Geschwüre, welche an den Wangen und dem Zahnfleisch sitzen und „überhaupt alle Zeichen der nekrotischen Verschwärung an sich tragen". *Heilborn* (40) erwähnt, daß „sich öfter merkurielle Geschwüre am Zahnfleisch" zeigten.

Bei der Sektion haben sowohl *Overbeck* (54) wie *Heilborn* (40) die Speicheldrüsen gerötet und geschwollen gefunden.

Von den *Nieren* und den *Urinwegen* her findet man wie beim Menschen zuerst Polyurie, bei stärkerer Vergiftung Oligurie und endlich Anurie. Sehr früh tritt Zylindrurie auf und etwas später Albuminurie.

Zucker, d. h. reduzierende Substanz, ist sowohl bei Hunden wie Katzen mehrmals festgestellt (*Dubois* [199], *Tolmatscheff* [73], *v. Mering* [51], *Saikowsky* [62]), nach *Saikowsky* und *Dubois* sogar konstant und gewöhnlich zusammenfallend mit der Polyurie, warum *Saikowsky* sogar von Diabetes spricht.

Bei der Sektion findet man die Nieren oft sehr blutreich vergrößert. Die Nierenzellen sind verändert, wie bei akuter oder subakuter parenchymatöser Nephritis. Die Glomeruli sind verschieden, viele beschreiben dieselben unverändert, andere mit Blutungen. Sehr oft trifft man bedeutend erweiterte und bluterfüllte Gefäße an. Nach *Overbeck* soll diese Hyperämie jedoch nicht konstant sein. Er spricht außerdem von Katarrh der Nierenbecken. *Saikowsky* erwähnt neben der physiologischen Fettinfiltration Salzablagerungen in den gestreckten Harnkanälchen der Nierenrinde, ähnlich wie bei Kaninchen. Ähnliche Salzablagerung wie bei Kaninchen hat *Heilborn*, aber sehr selten gefunden.

Von anderen Symptomen sind Veränderungen der *Haut* oft beschrieben, sie werden teils als Erythem, „teils als" Ekzem, teils als „Entzündungen" beschrieben, welche letztere sogar nässende, wunde Stellen hervorrufen können. *Overbeck* spricht sogar von wirklichen Hautgeschwüren. Derselbe Autor beschreibt ferner eitrige Konjunktivitis als Folge der merkuriellen Behandlung. Hautveränderungen bei Katzen habe ich nicht beschrieben gefunden.



Digitized by Google

Symptome bezüglich der *Respiration* und *Herztätigkeit* sind besonders gewöhnlich bei den akuten Vergiftungen, kommen aber ebenso bei den mehr subchronischen Fällen vor. *v. Mering* (51) und *Lanz* (48) erwähnen unregelmäßige, stoßweise erfolgende oder mitunter aussetzende und beschleunigte, sogar jagende Atmung. Dyspnoe, schwache und unregelmäßige Herzschläge kommen in den meisten Fällen vor. Die Untersuchungen *v. Merings* über den Blutdruck zeigen ein deutliches Sinken desselben. Dieses Sinken des Blutdruckes beruht nach ihm sowohl auf einer Gefäßlähmung als auf einer Schwächung der Herztätigkeit. Die plötzlich eintretende Herzlähmung, welche als eine Abschwächung der systolischen Zusammenziehungen anfängt, die Abnahme der Pulsfrequenz sowie die Analogie beim Froschherz sprechen nach *v. Mering* dafür, „daß die Herztätigkeit durch Quecksilber direkt beeinflußt wird". Die Veränderungen bei Sektion sind oft im Herzen sehr beträchtliche. *Dubois* (199) erwähnt Endokard mit Ekchymosen, Myokard degeneriert, von gelblicher Farbe, Perikard mehr oder weniger verändert mit serofibrinösen Belägen, *v. Mering* Hämorrhagien sowohl unter dem Endo- wie Epikard wie auch im Herzmuskel. *Heilborn* (40) erwähnt fettige Degeneration im Herzmuskel.

Von den *Luftwegen* her sind Husten, wenn auch selten, beobachtet, und ebenso kommt bei den Sektionen Rötung und Anschwellung der Bronchialschleimhaut nebst Lungenödem vor, wenn auch nicht oft. Besonders hat *v. Mering* solche Veränderungen bei seinen akuten Vergiftungen beschrieben, und *Lanz* erwähnt bei seinen ähnlichen Vergiftungen sehr oft hyperämische Lungen. *Dubois* (199) erwähnt sogar pneumonische Herde in den unteren Lungenteilen und *Lanz* (48) bei einer Katze außer Lungenhyperämie und Ödem gelbliche, durchsichtige Flüssigkeit in der Pleurahöhle.

Symptome vom *Nervensystem* her sind von einigen Autoren, wie *Overbeck* (54), nicht gefunden worden. Sonst erwähnt *Beyer* Zittern der Glieder bei Hunden, *v. Mering* Tremor, psychische Reizbarkeit und Erithismus sowohl bei den akuten wie bei den subchronischen Vergiftungen, bei den akuten noch Schwäche und Hinfälligkeit, welche in einen Zustand von Parese übergehen kann, „bei welcher das Individuum die Macht über seine Muskeln ganz oder teilweise verliert".

Von der *Genitalsphäre* her habe ich keine Symptome beschrieben gefunden. Selbst habe ich aber eine Katze, welche während der Quecksilbervergiftung Abort bekommen hat (siehe Katze 7).

Im *Elute* haben einige Autoren (*Overbeck* [54]) eine sogenannte Hyperinose, d. h. eine Fibrinvermehrung und gesteigerte Gerinnfähigkeit als eine Folge der Quecksilberwirkung beschrieben.

Blutuntersuchungen sind besonders von *Dubois* (199) ausgeführt worden und haben eine Zunahme der roten Blutkörperchen gezeigt, doch möglicherweise nur relativ infolge des Flüssigkeitsabganges durch das Erbrechen und den Durchfall. Das Auftreten kernhaltiger roter Blutkörperchen (wie Normoblasten) ist ab und zu beobachtet in sehr kleiner Anzahl, höchstens 3—400 pro Kubikmillimeter. Ferner können Ungleichförmigkeiten in Form (Riesen-, Zwerg-, Semilunar- und langgestreckte Form) und Farbe (Anisochromie und Polychromatophilie) auftreten.

Digitized by Google

Die weißen Blutkörperchen nehmen sehr schnell und gewöhnlich parallel mit der Intoxikation zu und gehen mit dem Zurückgang derselben wieder zur Norm zurück. Bei sehr akuter Vergiftung trifft man nur Polynukleose an, bei schwächerer außer einer Polynukleose auch eine Mononukleose. Besonders interessant scheinen die Variationen der eosinophylen Leukozyten. In Fällen, die tödlich verlaufen, verschwinden die eosinophylen Zellen ziemlich rasch, wohingegen sie in Fällen, die sich bessern, sich regelmäßig während der Genesung vermehren. Jodophile Zellen sind nicht beobachtet.

Von Organen, die hauptsächlich bei der Sektion untersucht werden können, ist hauptsächlich folgendes zu bemerken.

Die *Speicheldrüsen* sind nicht oft genauer untersucht worden. *Overbeck* (54) erwähnt, daß die Parotis, Submaxillaris und Sublingualis sich sehr geschwollen und blutreich zeigten.

Die *Leber* wird sehr oft, nicht aber konstant (was jedoch *Le Blay* [11] gefunden hat), als vergrößert, sehr blutreich, dunkelbraun und brüchig beschrieben und die Gallenblase oft als mit grüner Galle mehr oder weniger prall gefüllt. Ausnahmsweise sieht man jedoch keine Leberhyperämie, und in *Overbecks* Fall 5 wird sogar die Leber als „auffallend anämisch" erwähnt. Histologisch hat *Heilborn* fettige Degeneration der Leberzellen gefunden, und *Dubois* beschreibt erweiterte, blutgefüllte Gefäße. Die Auftreibung der Leberkapillaren kann zu Berstung und Blutextravasaten führen. Statt der fettigen Degeneration erwähnt er „nécrose cellulaire".

Die *Milz* wird von einigen als kaum verändert, von anderen als vergrößert oder hyperämisch, mitunter stark hyperämisch bezeichnet. Die *Lymphdrüsen* haben in den Fällen, wo sie untersucht sind, keine deutlichen Veränderungen gezeigt.

Das *Knochenmark* wird von einigen (*Dubois*, *Heilborn*) als gerötet oder entzündet, manchmal hämorrhagisch bezeichnet. *Heilborn* hat auch mikroskopisch weite, geschlängelte, mit roten Blutkörperchen überfüllte Kapillaren konstatiert, in deren Umgebung so viel Blutfarbstoff diluiert war, „daß die zelligen Elemente gleichmäßig rötlich erscheinen", ferner Vermehrung der kernhaltigen roten Blutkörperchen. Veränderung der Markzellen und Verschwinden der Fettzellen. In der *Knochensubstanz* sind niemals Veränderungen nachgewiesen worden.

Die *Hirnhäute* können nach *Overbeck* hyperämisch und das Gehirn etwas ödematös sein.

Übrigens werden von einigen Autoren (*Dubois*) Blutungen in verschiedenen Organen und Geweben erwähnt.

Die *Körpertemperatur* ist von *Kaufmann* (43—44) mit täglich ausgeführten Temperaturmessungen untersucht worden, wobei er *konstant ein Sinken der Körperwärme* feststellen konnte.

Bei *Kaninchen* ist das Bild der Quecksilbervergiftung ebenso infolge experimenteller Laboratoriumversuche sehr genau festgestellt. Eine andere Weise für das Auftreten der Quecksilbervergiftung ist mir bei diesen Tieren nicht bekannt. Die Quecksilbervergiftung der Kaninchen ist von einer sehr großen Menge Autoren beschrieben. Ich nenne unter



Digitized by Google

diesen nur einige, wie: *Saikowsky* (62), *Rosenbach* (60), *Heilborn* (40), *v. Mering* (51), *Le Blaye* (26), *Elbe* (31), *Weiler* (76). Selbst habe ich während meiner Arbeiten seit 1903 hauptsächlich mit Kaninchen gearbeitet und insgesamt mehrere Hunderte in dieser Zeit mit Quecksilber vergiftet.

Das Bild der Quecksilbervergiftung bei Kaninchen ist demjenigen des Hundes etwas unähnlich. Die konstantesten klinischen Symptome sind hier wieder *gastrointestinale Erscheinungen* und zwar Appetitverminderung und Durchfall. Erbrechen kommt dagegen nicht vor. Die pathologisch-anatomischen Veränderungen des Magendarmkanals sind aber ziemlich verschieden von denen bei Hunden und Katzen. Wir haben hier eine sehr konstante Veränderung, welche *Heilborn* „den konstantesten Befund" bei seinen Untersuchungen nennt, und welche ich ebenso in allen meinen vielen Fällen niemals vermißt habe, nämlich eine Veränderung der Spiralfalte des Coecums, eine ziemlich hohe und breite Schleimhautfalte, welche das ganze Kaninchencoecum in Form einer Spirale durchläuft. Diese Falte ist angeschwollen, mit Hämorrhagien oder nekrotischen, graugrünen, diphtheritischen Fetzen oder nekrotischen Geschwüren versehen. Die Veränderungen sind sehr verschieden ausgebildet, fehlen aber niemals. *Heilborn* fand dieselbe ebenso bei schwacher Vergiftung während längerer Zeit, auch wenn alle anderen „für die akute Intoxikation charakteristischen Veränderungen fast sämtlich fehlten". Er findet es interessant, daß auch ein Kaninchen, das im Laufe von 9 Monaten die schwächste Lösung in minimalen Dosen bekommen hatte, „dieselben diphtheritischen Dickdarmgeschwüre vereinzelt darbot", sonst aber keine Symptome.

Sind die Veränderungen hochgradiger entwickelt, so trifft man auch an der zwischen den Falten befindlichen Schleimhaut des Coecums dieselben Veränderungen von Hyperämie, Hämorrhagien, diphtheritischen Belägen oder nekrotischen Geschwüren an, und in gewissen Fällen sind ferner dieselben Veränderungen in dem oberen Teile des Colons über längere oder kürzere Strecken ausgedehnt und in solchem Falle immer kräftiger auf den Höhen der Falten entwickelt.

Bei seinen mikroskopischen Untersuchungen dieser diphtheritischen Veränderungen hat ferner *Heilborn* gefunden, daß die Wandung einiger Gefäße „sich mit einem feinen, gegen die gewöhnlichen Reagentien sehr resistenten, aus schwarzen Körnchen sich zusammensetzenden Belag (Schwefelquecksilber?) bedeckt zeigte". Diesen Körnchenbelag habe ich seit 1903 sehr eingehend studiert. Die Beweise, daß die Vermutung *Heilborns* richtig ist und die Körnchen wirklich Schwefelquecksilber darstellen, habe ich in meiner achten Arbeit (24) zusammengestellt. Während meiner Studien habe ich gefunden, daß diese Schwefelquecksilber-Niederschläge nur an Stellen mit diphtheritischen und nekrotischen Veränderungen vorkommen, daß diese Veränderungen nur da vorhanden sind, wo eine Eiweißzersetzung mit $H_2S$-Entwicklung vorkommt, und daß sie sich stärker entwickeln, wenn die $H_2S$-Menge größer wird, z. B. durch Eingießen von $H_2S$-Wasser durch Magensonde (siehe Arbeit 2 (18), S. 854—857).

Betreffs der Veränderungen in den anderen Teilen des Magendarmkanals hebt *Heilborn* hervor, daß die dünnen Därme gewöhn-

Digitized by Google

lich nur eine zarte Rötung zeigen, von welchen die dunkelbläuliche bis schwärzliche Färbung des bei Kaninchen so enorm entwickelten Coecums bedeutend abstach. Bei der Eröffnung der Bauchhöhle fand er konstant die Bauchgefäße strotzend mit Blut gefüllt, hin und wieder auch Ascites. Auch *Saikowsky* (62) erwähnt „eine sehr bedeutende Gefäßerweiterung aller Bauchorgane", besonders der Nieren und der Leber.

Im Magen hat *Heilborn* nur „zu wiederholten Malen" kleine Blutungen gefunden, „die gelegentlich auch Ausgangspunkt für Geschwüre wurden". Meine Erfahrung stimmt ganz mit der Beschreibung *Heilborns* überein, nur mit der Ausnahme, daß ich bloß in einigen Fällen, in welchen ich eine Magensonde an dem Kaninchen eingeführt hatte, nicht aber in anderen, Blutungen oder Geschwüre in der Magenschleimhaut gesehen habe. Sonst finde ich den Gegensatz zwischen dem stark veränderten Coecum und dem wenig veränderten Dünndarm, ganz wie *Heilborn*, sehr schlagend. Dagegen spricht *Saikowsky* (62) mehr von einer allgemeinen Hyperämie der Gedärme und manchmal sehr zahlreichen hämorrhagischen Herden im Magen, während *Rosenbach* (60) die Hyperämie im Dünndarm und Magen beträchtlich geringer als im Coecum und oberen Teile des Colon gefunden hat. Jedenfalls ist niemals die oben erwähnte Darmdiphtheritis im Dünndarm oder im Magen des Kaninchens gefunden worden. *Heilborn* betont ferner, „daß es bei Hunden nicht zur Darmdiphtheritis kommt", was auch mit dem Verhalten bei meinen beiden quecksilbervergifteten Hunden übereinstimmt (siehe Arbeit 2 (18), S. 840 u. 841). Die Veränderungen im Darmkanal des Hundes und im Dünndarm nebst Magen des Kaninchens sind von ganz anderer Art als die Darmdiphtheritis, welche, wie ich bereits in meiner zweiten Arbeit (18) gezeigt, schon sehr frühzeitig Gewebsnekrosen darbieten und hierin mit dem nekrotischen Prozeß der ulzerösen Stomatitis übereinstimmt, während die übrigen Darmveränderungen von Anfang an als ein hyperämischer Prozeß mit Gefäßerweiterungen erscheinen. Trotzdem ich schon in meiner zweiten Arbeit diesen Unterschied auf S. 842 u. 843 deutlich beleuchtet und die Gefäßerweiterungen als „Folge einer lähmenden Wirkung des Quecksilbers auf die Gefäßnerven" angenommen habe, mit der Bemerkung, daß ich auf diese nicht näher eingehe, sondern nur den nekrotischen Prozeß (die Stomatitis und Colitis) pathogenetisch untersuche, so scheinen meine Herren Kritiker (*Elbe* [31], *Weiler* [76] u. A.) dies nicht verstanden zu haben, sondern anzunehmen, daß meine aufgestellte Erklärung sich auf sämtliche Darmveränderungen beziehen sollte[1]).

[1]) Das merkwürdigste ist wohl *Weilers* Behauptung (S. 203 seiner Arbeit), daß ich meine „zur Erklärung der Dickdarmveränderungen aufgestellte Theorie" in meiner dritten Arbeit „auf die Nieren ausgedehnt habe". Niemals habe ich aber — wie *Weiler* mir andichtet — HgS-Ablagerungen in den *Kapillarendothelzellen* weder gesehen noch beschrieben und niemals vor 1917 mich über die Pathogenese der Nierenveränderungen bei Quecksilbervergiftung geäußert. Das HgS, welches ich in meiner dritten Arbeit in den Nieren gefunden habe, liegt in den Nierenzellen und ist experimentell hervorgestellt, um die Eigenschaften des HgS und die Fällbarkeit des Quecksilbers im Blute für HgS zu studieren und ist also keine Veränderung bei gewöhnlicher Quecksilbervergiftung, was merkwürdigerweise *Weiler* zu glauben scheint. .

Digitized by Google

In Bezug auf Veränderungen der Mundhöhle stimmt die gesamte Erfahrung darin überein, daß weder ulzeröse Stomatitis noch Speichelfluß bei quecksilbervergifteten Kaninchen auftreten. In meiner sechsten Arbeit habe ich indessen gezeigt, daß man mittelst Schädigung der Mundschleimhaut, $H_2S$-Einwirkung auf die geschädigten Stellen und dann Infizierung dieser Stellen mit eiweißzersetzenden Bakterien dennoch sowohl ulzeröse Stomatitis als Speichelfluß bei einem quecksilbervergifteten Kaninchen erhalten kann, nur aber in dieser Weise, niemals durch Quecksilbervergiftung allein. Trotzdem *Heilborn* keinen Speichelfluß gesehen hat, erwähnt er bei den quecksilbervergifteten Kaninchen wie auch bei den Hunden, sobald es sich um stärkere Vergiftung handelt, daß die Glandula sublingualis, die Submaxillaris und die Parotis häufig geschwollen und gerötet waren. Selbst habe ich keine solche Veränderung finden können.

In den *Nieren* erwähnen die meisten Autoren wie bei Hunden Anschwellung und Hyperämie. *Saikowsky* (62) beschreibt in den Nieren Salzablagerung in den gestreckten Harnkanälchen der Rindensubstanz, sprungweise ausgebreitet. Sie sind makroskopisch als weiße, derbe Streifen sichtbar und sollen chemisch aus phosphorsaurem Kalk mit geringen Mengen von kohlensaurem Kalk und Spuren von Kochsalz bestehen. *Rosenbach* (60) und *Heilborn* (40) fanden aber diese Salzablagerung nicht konstant. Der Harn enthält gewöhnlich Eiweiß. Ferner hat *Saikowsky* oft (achtmal unter 12 Fällen) einen Zuckergehalt, ein Klarwerden und eine Vermehrung des Harns gefunden und spricht deswegen von einem Diabetes mellitus infolge Quecksilbervergiftung. Diese Harnveränderungen sollen Hand in Hand mit der Kalksalzablagerung in den Nieren gehen, vorübergehend (4—5—7 Tage) und nicht tödlich sein. Der von *Overbeck* (54) bei Hunden erwähnte Katarrh der Harnwege scheint nicht bei Kaninchen gefunden zu sein, dagegen bespricht *Heilborn* eine Erweiterung des Beckens wie bei Hydronephrose.

*Rosenbach* hat ebenso Zuckergehalt (bis 0,5 pCt.) und Klarwerden des Harns gefunden, nicht aber Vermehrung der Harnmenge. *Balogh*[1]) hat aber Zucker nicht gefunden. *Heilborn* erwähnt dagegen sowohl Klarwerden als Vermehrung des Harns und auch, aber viel seltener, Anwesenheit von Zucker.

*Hautveränderungen* bei quecksilbervergifteten Kaninchen scheint nicht bekannt zu sein.

Die Symptome vom *Herzen* und dem *Blutkreislauf* her sind bei den Kaninchen nicht so hervortretend wie bei Hunden und Katzen. Daß ein Sinken des Blutdruckes ebenso bei Kaninchen vorkommt, hat *v. Mering* nachgewiesen, und mit großer Wahrscheinlichkeit scheint dies auf denselben Ursachsmomenten wie beim Hunde zu beruhen. Histologisch hat *Heilborn* sprungweise auftretende, mehr unbedeutende fettige Degenerationen gefunden. Blutungen im Herzfleisch, Endokard und Perikard sind aber nicht beschrieben.

Ebenso scheint die *Respiration* bei Kaninchen nicht so gestört wie bei Hunden und Katzen durch Quecksilber zu sein. Von Dyspnoe oder unregelmäßiger und beschleunigter Atmung habe ich weder eine Erwähnung gefunden, noch selbst etwas gesehen. Dasselbe gilt ferner in

Digitized by Google

Bezug auf die Symptome von der Schleimhaut *der Lungen* her. Husten ist, so viel ich weiß, bei quecksilbervergifteten Kaninchen nicht bekannt. Bei der Sektion erwähnt *Rosenbach* blaurote, verdickte Knoten und *Balogh*[1]) braune Knötchen.

Der Behauptung *Heilborns*, daß keine Symptome vom *Nervensystem* her bei Kaninchen vorkommen, kann ich nicht beistimmen. Zittern habe ich ziemlich oft bei den mehr subchronischen Formen der Quecksilbervergiftung (allmählich steigende Dosen während einiger Wochen) beobachtet. Die Tiere sitzen eine Zeit vor dem Tode zusammengekrochen ganz still und zittern, besonders wenn sie sich zu bewegen anfangen. *Belogh* erwähnt bei der Sektion Hirnanämie. Es liegen auch einige histologische Untersuchungen des Zentralnervensystems nach der Sektion vor. *Brauer* (24a) fand bei seinen Kaninchen degenerative Veränderungen an den motorischen Zellen des vorderen Horns; *Alessi* und *Pieri* (77) fanden bei Kaninchen in Ganglienzellen der Hirnrinde ähnliche Veränderungen wie in ihrem oben erwähnten Falle von Sublimatvergiftung beim Menschen.

Genauere *Blutuntersuchungen* wie beim Hunde ist mir nicht bei Kaninchen bekannt. *Heilborn* erwähnt in seinen chronischen Fällen eine Anämie aller Organe. Dagegen sind bei quecksilbervergifteten Kaninchen Untersuchungen über den *Stoffwechsel* von *Schröder* (66) ausgeführt worden mit dem Resultat, daß er keine Veränderung des Stoffwechsels infolge des Quecksilbers gefunden hat.

Die *Körpertemperatur* ist von *Rosenbach* gemessen und nicht erhöht gefunden worden. *Kaufmann* (43—44) konnte hier wie bei Hunden nach täglich ausgeführten Temperaturmessungen *konstant ein Sinken der Körperwärme* feststellen. Ebenso erwähnt *Balogh*[1]) *Temperaturabnahme*.

Von Organen, die eigentlich nur bei der Sektion untersucht werden können, ist folgendes beschrieben.

Die *Leber* ist häufig rotbraun, angeschwollen, blutreich, von brüchiger Konsistenz. Mikroskopisch erwähnt *Heilborn* manchmal fettige Degeneration der Leberzellen und Auftreten von Pigmentkörnchen.

Die *Gallenblase* ist gewöhnlich strotzend gefüllt.

Die *Milz* ist gewöhnlich ohne größere Veränderungen beschrieben, vielleicht etwas mehr blutreich als gewöhnlich.

Die *Lymphdrüsen* sind nicht beschrieben.

Das *Knochenmark* ist sehr genau von *Heilborn* untersucht worden und er hat hier wie bei Hunden Hyperämie und ähnliche andere Veränderungen gefunden. Häufig soll sogar ein Zustand exquisiter Hyperämie vorhanden sein, die in der Regel gleichmäßig über Epiphyse und Diaphyse verbreitet war.

Von *Knochen* und *Periost* sind keine Veränderungen beschrieben.

Ausgebreitete *Blutungen* wie bei mehreren anderen Tieren in verschiedenen Geweben sind beim Kaninchen nicht beschrieben.

Von anderen Säugetieren sind außerdem *Meerschweinchen* (*Le Blaye* [26]) und *weiße Mäuse* (*Saikowsky* [62]) zwecks wissenschaftlicher Experimente mehrmals mit Quecksilber vergiftet worden.

[1]) Siehe *Heilborns* Arbeit, S. 362.

Digitized by Google

Die Mitteilungen über diese Tiere sind aber mehr spärlich und enthalten sehr wenig von Interesse. Die Meerschweinchen bekommen wie die Kaninchen keine stomatitischen Veränderungen.

Über die Quecksilbervergiftung bei *Vögeln* habe ich nicht viele Mitteilungen finden können. *Hertwig* (41) (S. 541) bezeichnet die Vögel als gerade so empfindlich gegen Quecksilber wie die Wiederkäuer. Bei beiden Tierklassen sollen die Vergiftungssymptome am schnellsten und stärksten auftreten. Bei Kanarienvögeln, Sperlingen und dergleichen kleinen Vögeln sah er schon nach dem Aufstreichen von ½ Skrupe grauer Quecksilbersalbe Vergiftungserscheinungen auftreten. *Fröhner* (35) erwähnt, daß eine Amazone unter starkem Speichelfluß, rostrotem Durchfall und Lähmungserscheinungen nach dem Einatmen von Knallquecksilbergasen eines Schießstandes erkrankte und an Quecksilbervergiftung starb.

Von *kaltblütigen Tieren* kenne ich Quecksilbervergiftung nur bei Fröschen, die immer experimentell vergiftet worden sind. Über solche Experimente berichten *Joseph* und *Bellini*, *v. Mering* u. A. Die Quecksilberwirkung an diesen Tieren hat *v. Mering* „als eine allgemein lähmende" präzisiert und zwar eine Lähmung verschiedener und in den verschiedenen Teilen des zentralen Nervensystems gelegener Nervenzentren. Die Gehirnzentren scheinen zuerst affiziert zu werden, während die Wirkung auf Zentren der Medulla und des Rückenmarks erst später eintritt, und schließlich nehmen auch die peripheren motorischen Apparate an der Wirkung Teil, indem nach der vollständigen Lähmung der genannten Zentren auch eine Verminderung der Muskelerregbarkeit sich konstatieren läßt. Ferner zeigen *v. Merings* Versuche einen Einfluß auf den Zirkulationsapparat, nämlich zunächst eine Abnahme der Pulsfrequenz, eine Abschwächung der systolischen Kontraktionen mit Unregelmäßigkeiten der Herzbewegungen und schließlich vollständige Lähmung des Herzens. Er glaubt erwiesen zu haben, daß hierbei die Hemmungsapparate unbeteiligt sind.

Wie verschieden das oben gezeichnete Bild der Quecksilbervergiftung bei verschiedenen Tierarten auch sein mag, so glaube ich doch, daß kein prinzipieller Unterschied zwischen den verschiedenen Tierarten besteht, sondern daß die Quecksilberwirkung überall eine einheitliche ist, und daß die Verschiedenheit der Symptome teils auf verschiedener Empfindlichkeit des vergifteten Individuums, teils auf der Stärke und der Chronizität der Vergiftung beruht. Von dieser Regel muß ich aber eine besondere Art Veränderungen ausnehmen, nämlich *die sogen. nekrotischen oder diphtheritischen*, welche in der Mundhöhle und dem Colon bzw. Coecum auftreten können. Diese bilden eine besondere Art für sich, deren Pathogenese ich in meinen früheren Arbeiten besprochen und in Arbeit 8 (24) zusammengestellt habe.

Wenn wir die oben gegebene Darstellung überblicken, so scheinen sich mir einige Sätze betreffs des Wesens der Quecksilbervergiftung zu ergeben, die, so viel ich sehen kann, in der Literatur bisher noch nicht betont worden sind.

1. Das Bild der Quecksilbervergiftung ist sehr umfangreich, d. h. Symptome können von

Digitized by Google

einer sehr großen Menge Organe her auftreten. Wenn wir alle diejenigen Körperteile aufzählen, von welchen überhaupt Symptome bei irgendwelcher Tierart beschrieben sind, so sind dies folgende: Zentralnervensystem, peripherisches Nervensystem, Haut, Zahnfleisch, Tonsillen, Zunge, Lippen, Gaumen und andere Teile der Mundhöhle, Pharynx, Magen, Jejunum, Ileum, Coecum, Colon, Rectum, Nasenhöhle, Larynx, Bronchien, Lungen, Speicheldrüsen, Leber, Nieren, Milz, Knochenmark, Lymphdrüsen, Milchdrüsen, Gebärmutter, Herzmuskel, Skelettmuskel und außerdem Blutungen in verschiedenen Bindegeweben, wie dem Unterhautbindegewebe u. a. Ferner treten Symptome auf, die nicht in einem gewissen Körperteil lokalisiert werden können, z. B. Glykosurie und Veränderungen der Körpertemperatur.

Es ist eigentlich leichter, diejenigen Körperteile zu nennen, von welchen bei Quecksilbervergiftung Symptome nicht beschrieben sind. Periost und Knochen sollen wohl nach alten Beschreibungen durch Quecksilber verändert werden können; alle neueren Untersuchungen stimmen aber darin überein, daß solche Veränderungen niemals vorkommen. Von der Schleimhaut der Harnwege hat nur *Overbeck* (54) Katarrh und *Dubois* (199) Blutung in der Blase erwähnt; von den Geschlechtsdrüsen und der Schleimhaut der Geschlechtswege ist nur Abort bei weiblichen Individuen erwähnt. Von der Glandula thyroidea und anderen Organen, welche die innere Sekretion besorgen, sind Veränderungen nicht bekannt, und ebenso haben die alten Ansichten über Veränderungen des Stoffwechsels durch Quecksilber keine Stütze in neueren Untersuchungen gewonnen. Von den Meningen sind sehr selten Blutungen erwähnt. Alle die serösen Häute verschiedener Art werden gewöhnlich vom Quecksilber nicht verändert. Nur das Perikard ist nicht selten verändert, und einigemal sind Transsudatbildungen in Pleura- und Peritonealhöhlen erwähnt.

2. Bei Quecksilbervergiftung treten Symptome niemals von allen denjenigen Stellen her auf, von welchen Veränderungen bekannt sind, sondern nur von einem Teil derselben. Dieser Teil kann groß oder klein sein. Wir sehen in Übereinstimmung hiermit teils sehr symptomreiche Bilder mit Veränderungen in einer Menge Organen, teils Bilder mit geringen Symptomen, welche sich schließlich auf Veränderungen nur an einigen Stellen beschränken können.

3. Bei diesem Wechsel der Quecksilbervergiftungssymptome gibt es einige Stellen, welche sehr oft erkrankt sind, andere, von denen her mehr oder weniger selten Symptome auftreten. Beispiele für die letztere Art von Organen sind Körpermuskulatur, Lymphdrüsen, Milchdrüsen, für die erstere Art Nieren, Leber und besonders der Magendarmkanal, welcher sogar fast konstant Symptome zeigt, wenn nur die Vergiftung einen gewissen Grad erreicht.

4. Organe, welche bei Quecksilbervergiftung **vollkommen** konstant Veränderungen darbieten, scheint es aber keine zu geben.

So gewöhnlich es auch ist, Magendarmsymptome bei Quecksilbervergiftung zu sehen, so bietet die Literatur mehrere Beispiele, wo diese

Digitized by Google

nicht erwähnt sind, während Symptome von der Haut oder anderen Teilen her sehr stark hervortraten (siehe die Fälle von *Leibenger* [188], *Dotter* [114], *Reiche* [156]).

5. Diesen Wechsel der Quecksilbersymptome findet man nicht nur für die verschiedenen Organe, sondern auch betreffs größerer Organe für verschiedene Teile des Organs. So nehmen die Hautveränderungen zieulich wechselnde Stellen der Haut ein, und die Veränderungen des Magendarmkanals desgleichen. Am öftesten sind Coecum, Colon und der untere Teil des Ileums der hauptsächliche Sitz der Veränderung. Hiervon gibt es jedoch Ausnahmen, *v. Mering* erwähnt z. B. einige Experimente, in welchen Erbrechen das erste und stärkste Symptom war.

6. Dieser Wechsel der Quecksilbervergiftungssymptome ist **individuell sehr verschieden,** weshalb das Bild der Quecksilbervergiftung für eine gewisse Tierart nur wenig bestimmt ist, Zwischen mehreren Tierarten giebt es jedoch ziemlich charakteristische Unterschiede.

Beispiele für diese Behauptungen kann man leicht dem Obenstehenden entnehmen. So kann man als einen Artunterschied anführen, daß Hautveränderungen bei Rindern sehr oft vorkommen, bei Hunden selten und bei Kaninchen gar nicht. Da aber Hautveränderungen bei Rindern nicht notwendig vorkommen und auch andere Symptome wegbleiben können, ist es nicht unmöglich, daß ein Rind, ein Hund und ein Kaninchen dieselben klinischen Symptome zeigen können, z. B. alle drei Durchfall, Appetitverminderung, Abmagerung, Tremor und keine anderen.

In Abteilung II werden wir Gelegenheit haben, auf diese Sätze zurückzukommen. Etwas näher will ich aber den Unterschied zwischen der Quecksilbervergiftung des Menschen und derjenigen des Rindes besprechen.

Vergleichen wir die beiden Vergiftungen, so läßt sich eine Gruppierung der Organe nach ihrer Quecksilbervergiftung ganz ungezwungen aufstellen. Eine Gruppe von Organen zeigt ungefähr gleichartige Symptome sowohl bei Rindern wie bei Menschen. Solche sind der Magendarmkanal, die Nieren, die Speicheldrüsen, die Leber. Nur der Unterschied scheint vorzuliegen, daß der Magendarmkanal bei Rindern öfter erkrankt. Die andere Gruppe bilden solche Organe, welche bei Menschen selten und mit unbedeutenden Symptomen erkranken, bei Rindern dagegen sehr oft und mit schweren Symptomen. Unter diesen haben wir die Haut, das Nervensystem. Hier scheinen die Symptome grundwesentlich verschieden zu sein. Sie müssen es aber nicht unter allen Umständen sein. Die wechselnden Hautsymptome der Rinder scheinen, sowohl betreffs ihres Aussehens als ihrer Lokalisation, den menschlichen ganz unähnlich zu sein. Die Quecksilbererytheme des Menschen sind aber, wie oben erwähnt, sehr wechselnd sowohl betreffs ihrer Lokalisation als ihres Aussehens. Wenn der gewöhnlichste Typus bei Menschen ein Erythem ist, welches sich zu einem scharlachartigen oder masernähnlichen Exanthem entwickeln kann, bei Rindern dagegen

Digitized by Google

nässende, mehr oder weniger ekzemähnliche Hautveränderungen mit Haarausfall gewöhnlichst beschrieben sind, so braucht dies keine qualitativ verschiedenen Prozesse anzugeben. Die bei Menschen oft auftretende Schuppenbildung gibt jedoch ein gewisses Ödem der Epidermis an, und die in einzelnen Fällen beschriebene Blasenbildung zeigt eine stärkere Flüssigkeitsansammlung. Das nässende Aussehen der Quecksilberdermatitis bei Rindern kann vielleicht nur eine Steigerung desselben Prozesses sein infolge ihrer größeren Empfindlichkeit gegen Quecksilber. Außerdem mag vielleicht eine impetiginöse oder eitrige Sekundärinfektion bei den Tieren zu dem Aussehen beitragen. — Die Nervensymptome des Menschen bei Quecksilbervergiftung sind zwar bedeutend seltener als diejenigen der Rinder, scheinen mir aber nicht qualitativ verschieden. Die so oft geschilderte Unruhe und Schreckhaftigkeit der Rinder ist dem Erythismus bei Menschen ganz analog, ebenso kommt Tremor bei Menschen nur seltener und schwächer als bei Rindern vor. Und die schwereren Nervensymptome der Rinder (Lähmungsneuritiden) sind ebenso bei Menschen, wenn auch beträchtlich seltener beobachtet, wie oben erwähnt.

Endlich haben wir bei Rindern eine dritte Klasse Symptome, welche bei Menschen kaum vorkommen, die Symptome von den Luftwegen her (Bronchitis, Bronchopneumonie, Nasenausfluß, Nasenblutung usw.) und die zahlreichen Blutungen verschiedener Organe. Vollkommen unbekannt sind jedoch keine von diesen Symptomen bei Menschen. So erwähnt *Kobert* unter dem Verlauf der Quecksilbervergiftung bei Menschen (S. 329) „in manchen Fällen heftige Bronchitis mit blutigen Sputis", ferner sagt er bei der Sektionsbeschreibung (S. 331): „Kehlkopf und Luftröhre können stark injiziert sein, das Endokard Ekchymosen aufweisen und der Herzmuskel in Degeneration begriffen sein. Die Lungen sind oft ödematös." Auch in dieser Gruppe handelt es sich also mehr um eine, wenn auch sehr hohe Steigerung der Symptome und ihrer Frequenz, als um eine neue Art von Symptomen.

Das Bild der Quecksilbervergiftung bei Rindern zeigt also im Vergleich mit demjenigen des Menschen mehr eine quantitative Steigerung als eine qualitative Änderung.

## II.

In der Absicht, die Pathogenese der merkuriellen Salivation und des merkuriellen Durchfalles näher zu erforschen, sind von mir Untersuchungen verschiedener Art ausgeführt worden. Zunächst habe ich histologische Untersuchungen des Darmes und der Speicheldrüsen quecksilbervergifteter Tiere vorgenommen. Die Darmveränderungen bei Quecksilbervergiftung sind, wie ich schon in meiner zweiten Arbeit (S. 838—839 und 841—843) betont und in folgenden Arbeiten wiederholt habe, von zweierlei Art, nämlich teils Gewebenekrosen, welche in Ulzeration übergehen können, und teils Gefäßdilatationen, d. h. Hyperämie. Diese Gefäßdilatationen habe ich ohne nähere Untersuchungen nach der An-

Digitized by Google

sicht v. *Merings* (51) als die Folge einer Gefäßlähmung angenommen und deshalb die beiden Arten von Quecksilberwirkung im Darm als 1. nekrose- oder geschwürsbildende und 2. gefäßlähmende oder hyperämische bezeichnet.

Da es hier, wie ich in der Einleitung dieser Arbeit bemerkt habe, gilt, hauptsächlich die Gefäßdilatationen zu studieren, habe ich für meine Experimente eine Tierart gewählt, die eine Quecksilberhyperämie im Darme sehr leicht bekommt. Die Katze ist hierfür ziemlich geeignet.

Insgesamt habe ich 14 Katzen vergiftet. Von den Protokollen teile ich hier unten 11 mit.

**Katze 1.** Gewicht 4625 g. 1915. *22. XI. 12·30 Uhr nachm.:* Subkutan $HgCl_2$ 0,10 g. — *7 Uhr nachm.:* Die Katze ist munter und frißt Fleisch. — *23. XI 10·30 Uhr vorm.:* Kann sich nicht aufrecht halten. Liegt auf der linken Seite ganz stumpf. Will nichts fressen, dünnflüssige Darmentleerungen. Keine Stomatitis, keine Salivation. — *9 Uhr nachm.:* Die Katze hat während des ganzen Tages in derselben Stellung gelegen, zeigt nur dünnflüssigen Durchfall. — *24. XI. 7 Uhr vorm.:* Tot gefunden. Sektion: *8 Uhr vorm.* Keine Stomatitis. Keine Zeichen von Salivation. Beide Glandulae parotis etwas geschwollen. Die Magenschleimhaut zyanotisch rot. Die Dünndarmschleimhaut schwach gerötet, nach unten fast normal. Colon und Rectum haben einen Inhalt von blutigem Transsudat und eine Schleimhaut von stark blaurot zyanotischer Farbe.

**Katze 2.** Gewicht 3920 g. 1915. *25. XI. 10·30 Uhr vorm.:* Subkutan 0,010 g $HgCl_2$. — *26. XI. 10·30 Uhr vorm.:* Subkutan 0,015 g $HgCl_2$. — *27. XI. 10·30 Uhr vorm.:* Subkutan 0,020 g $HgCl_2$. — *29. XI. 10·30 Uhr vorm.:* Subkutan 0,025 g $HgCl_2$. — *1. XII. 10·30 Uhr vorm.:* Unbedeutend diarrhoeischer Stuhl. — *3. XII. 10·30 Uhr vorm.:* Kein Durchfall. Die Katze sieht sehr stumpf aus, sitzt still, leckt sich nicht, sondern läßt den Pelz sehr unrein, besonders um die Schnauze. Subkutan 0,025 $HgCl_2$. — *4. XII. 12·30 Uhr nachm.:* Gewicht 3800 g. Kann sich nicht aufrecht halten. Liegt ganz still, gegen die Wand gestützt, bewegt nur den Schwanz. Aus dem Käfig genommen, legt sie sich gleich und sucht Stütze gegen irgendwelchen Gegenstand. Die Augen halb geschlossen. Reagiert nicht auf Laute oder Lichtempfindungen, nicht einmal auf den Anblick eines großen Hundes, auf welchen sie vorher sehr böse war. Der ganze hintere Teil des Tieres ist von dünnen, blutigen Darmentleerungen naß und verunreinigt, die Schnauze bedeckt mit teilweise eingetrocknetem Speicheifuß. In der Maulhöhle nekrotische, schmierige Geschwüre. Um *1 Uhr nachm.* wurde sie mit Chloroform getötet. Sektion unmittelbar danach. Der Magen leer. Die Schleimhaut schleimbelegt, etwas hyperämisch mit Blutungen. Der Dünndarm leer, schleimbelegt. An gewissen Teilen, nicht überall, gerötet. Keine deutlichen Blutungen. Der Dickdarm leer. Die Schleimhaut zyanotisch gerötet, angeschwollen, mit ausgebreiteten Blutungen. Die Speicheldrüsen ohne deutliche Veränderungen.

**Katze 4.** Gewicht 3900 g. 1916. *5. II.:* Subkutan $HgCl_2$ 0,010 g. — *7. II.:* Subkutan $HgCl_2$ 0,010 g. — *9. II.:* Subkutan $HgCl_2$ 0,010 g. — *10. II.:* Subkutan $HgCl_2$ 0,015 g. — 11. *II.:* Subkutan $HgCl_2$ 0,015 g. — *12. II.:* Unbedeutende Salivation. Das Zahnfleisch der Eckzähne zeigt geröteten Rand, sonst keine stomatitische Veränderung. Kein Durchfall. Subkutan 0,015 g $HgCl_2$. — 1916. *14. II.: 12·30 Uhr nachm.* Starke Salivation mit aus dem offenen Mäulchen hervorstehender Zunge. Die ganze Schnauze feucht. Keine Zeichen irgend einer Stomatitis. Dünnflüssige, nicht blutige Darmentleerungen. Subkutan teils $HgCl_2$ 0,010 g, teils an einer anderen Stelle Atropin. sulphuric. 0,005 g. — *15. II. 10·45 Uhr vorm.:* Gewicht 2950 g. Die Pupillen ad maximum dilatiert. Die Katze sehr stumpf, liegt

Digitized by Google

ganz still auf der linken Seite mit ausgestreckten Beinen, ohne auf äußere Einflüsse zu reagieren. Die Schnauze trocken, die Zunge wird innerhalb des geschlossenen Mäulchens gehalten. Die Untersuchung des Mäulchens zeigt beginnende stomatitische Beläge am Zahnfleisch und an der Innenseite der Lippen. Kein deutlicher Durchfall. Subkutan Atropin. sulphur. 0,007 g. — *3·10 Uhr nachm.:* Zustand unverändert. — *6 Uhr nachm.:* Tot gefunden. Sektion: *8·30 Uhr nachm.* Der Magen enthält eine geringe Menge rotbrauner, trüber Flüssigkeit. Die Schleimhaut gerötet, mit Blutungen. Der Dünndarm fast leer, nur ist die Schleimhaut mit rotbraunem Schleim belegt. Nach Wegnehmen desselben zeigt sich die Schleimhaut des oberen Darmteiles fast normal, des unteren Teiles mehr oder weniger diffus gerötet, verschieden an verschiedenen Stellen. Der Dickdarm enthielt eine dickflüssige, rotbraune Flüssigkeit. Die Schleimhaut des oberen Teiles angeschwollen, gerötet, mit Blutungen, die des unteren Teiles nur schwach gerötet. Das Rectum hat eine fast normale Schleimhaut. Die Speicheldrüsen blaß, ohne Anschwellung.

**Katze 5.** Gewicht 5050 g. 1916. *17. II.:* Subkutan $HgCl_2$ 0,008 g. — *18. II.:* Subkutan $HgCl_2$ 0,008 g. — *19. II.:* Subkutan $HgCl_2$ 0,010 g. — *21. II.:* Subkutan $HgCl_2$ 0,010 g. — *22. II.:* Subkutan $HgCl_2$ 0,010 g. — *22. II.:* Subkutan $HgCl_2$ 0,010 g. — *23. II.:* Subkutan $HgCl_2$ 0,012 g. — *24. II.:* Dünnflüssige Darmentleerung. Keine deutliche Salivation. Keine Stomatitis. Gewicht 4340 g. Subkutan $HgCl_2$ 0,012 g. — *25. II.:* Subkutan 0,012 g $HgCl_2$. — *26. II.:* Das Tier sehr stumpf. Keine deutliche Salivation. Keine Stomatitis. Kein deutlicher Durchfall. — *27. II.:* Die Katze wurde am Morgen tot gefunden. Sektion: *2 Uhr nachm.* Die Mauhöhle normal. Der Magen mit normaler Schleimhaut. Der Dünndarm ist in seinem oberen Teil nur schwach gerötet, nach unten zu aber stärker gerötet, mit Blutungen. Der Dickdarm zeigt eine unangeschwollene, blaurote Schleimhaut mit zahlreichen Blutungen. Rectum ohne Besonderheiten.

**Katze 6.** Gewicht 4910 g. *22. IX.:* Subkutan 0,005 g $HgCl_2$. — *23. IX.:* Subkutan 0,010 g $HgCl_2$. — *24. IX.:* 0,010 g $HgCl_2$. — *24. IX.:* Frißt sehr gut. Darmentleerung weich, nicht aber dünn. Gewicht 4570 g. Subkutan $HgCl_2$ 0,015 g. — 1916. *26. IX.:* Darmentleerung weich, schleimig. Frißt gut. Subkutan $HgCl_2$ 0,015 g. — *27. IX.:* Zustand wie gestern. Keine Salivation, keine Stomatitis. Subkutan 0,015 g. — *28. IX.:* Frißt sehr wenig. Sitzt still und stumpf mit halbgeschlossenen Augen. Darmentleerung schleimig. Subkutan 0,020 g $HgCl_2$. — *29. IX. 12 Uhr nachm.:* Darmentleerung dünnflüssig. Frißt sehr wenig. Sonst wie gestern. Keine Stomatitis, keine Salivation. Subkutan 0,020 g $HgCl_2$, dann an einer anderen Stelle Atropin. sulphur. 0,005 g. — *3·45 Uhr nachm.:* Die Pupille ad maximum dilatiert. — *30. IX. 11 Uhr vorm.:* Sehr stumpf. Frißt nichts. Die Pupille noch vollkommen dilatiert. Darmentleerung schleimig, graurot. — *1·15 Uhr nachm.:* Mit Chloroform narkotisiert. Sektion, während der Narkose angefangen: Keine Stomatitis. Der Magen hat eine ganz normale Schleimhaut. Der Dünndarm zeigt die Serosa etwas hyperämisch und die Schleimhaut im obersten Teile nur schwach gerötet, nach unten aber stärker gerötet und im untersten Teile Blutungen. Das Colon hat eine stark blaurote Schleimhaut mit Blutungen, welche Veränderungen nach unten zu abnehmen und im Rectum sehr schwach ausgeprägt sind. Die Speicheldrüsen sahen makroskopisch normal aus.

**Katze 7.** Gewicht 3560 g. 1916. *9. X.:* Subkutan 0,005 g. — 10. *X.:* Subkutan 0,0010 g. — *11. X. 12·30 Uhr nachm.:* Frißt nicht. Darmentleerung schleimig, dünnflüssig. Die Katze erhielt kein Fressen mehr. — *6·30 Uhr nachm.:* Darmspülung durch das Rectum, bis das Wasser klar abgeht. — *7 Uhr nachm.:* Subkutan $HgCl_2$ g. — *7·15 Uhr nachm.:* Die Katze sehr unruhig, geht in dem Käfig umher, legt sich bald auf die eine Seite, bald auf die andere. Auf freundliches Zusprechen und Streicheln antwortet sie jedoch mit Schnurren. Die Pupillen auch bei starker elektrischer Beleuchtung stark dilatiert. — 1916. *12. X. 10·45 Uhr vorm.:* Die Katze ruhig, etwas stumpf. Trotzdem die Katze nichts frißt und der Darm reingespült ist, geht doch schleimige Entleerung aus dem Darme ab. — *2 Uhr nachm.:* Diese Darmentleerung wird nachher aufgesammelt. Durch mikroskopische

Digitized by Google

Untersuchung wird festgestellt, daß die Entleerungen keine Muskelfäden oder andere Speisereste enthalten. — *13. X. 11 Uhr vorm.:* Zustand wie gestern. Die Darmentleerung von Schleim und gelbgrauen Fetzen fährt fort. Subkutan $HgCl_2$ 0,015 g. — *14. X. 1 Uhr nachm.:* Die Katze stumpf, sitzt still, leckt sich jedoch. Keine Stomatitis. Durch Magensonde 100 ccm Wasser. Subkutan 0,017 g $HgCl_2$. — *15. X. 9·30 Uhr vorm.:* Wie gestern. Sehr wenig Schleim ist durch das Rectum abgegangen. Subkutan 0,020 g $HgCl_2$. — *16. X. 1 Uhr nachm.:* Wie gestern. Die geringe, schleimige Darmentleerung hat eine rotbraune Farbe angenommen. Subkutan 0,020 g $HgCl_2$. — *17. X.:* Am Morgen wurde in dem Käfig ein abgegangener Fötus mit Hüllen gefunden. — *10·15 Uhr vorm.:* Gewicht 2650 g. Die Katze matter, sitzt still mit halbgeschlossenen Augen. Darmentleerung rein schleimig-blutig. Keine Spur von Stomatitis oder Speichelfluß. Subkutan 0,025 g $HgCl_2$. — *7·15 Uhr nachm.:* Allgemeinzustand unverändert. Aus dem Rectum ist ein kirschroter Schleim abgegangen. Die nachher abgegangene Darmentleerung wird für sich allein aufgehoben. — *18. X. 10·15 Uhr vorm.:* Die Katze liegt wie gelähmt und atmet sehr schwach. Aus dem Rectum geht ein dünner, kirschroter Schleim ab, der die Haut des hinteren Körperteiles verunreinigt. Bei Druck auf das Rectum mit einem Löffel kommt reichlich ähnlicher Schleim heraus. — *10·30 Uhr vorm.* wurde die Katze chloroformiert. Sektion, während der Narkose angefangen: Der Magen enthielt ungefähr 10 ccm Flüssigkeit mit grüngelben Fetzen. Die Schleimhaut bedeckt mit Schleim, welcher teils grünlichgelbe Fetzen teils braune Körner enthält. Die Schleimhaut selbst nur ein wenig gerötet. Der Dünndarm zeigte eine deutlich gerötete Serosa. Im Lumen 30 ccm Flüssigkeit, oben ziemlich ungefärbt, unten mehr oder weniger blutig oder braunartig gefärbt, welche Flüssigkeit wie die des Magens grüngelbe Fetzen enthielt. Die mikroskopische Untersuchung dieser Fetzen zeigte, daß sie aus Fibrin bestanden. Die Schleimhaut bekleidet mit Schleim, der im oberen Teile ungefärbt, im mittleren rötlich und ganz unten kirschrot war. Die Schleimhaut selbst nach oben zu ganz wie der Magen nur schwach gerötet, wird nach unten hin allmählich mehr hyperämisch und angeschwollen, zeigt aber keine Geschwüre. Das Colon und das Rectum haben überall eine angeschwollene, tief blaurote, nicht aber ulzeröse Schleimhaut, bedeckt mit fest anhaftenden, kirschrotem Schleim. Die Speicheldrüsen sehen normal aus. Keine Hyperämie oder Anschwellung zu bemerken. Die Maulhöhle ohne irgendwelche Veränderungen.

**Katze 9.** Gewicht 4640 g. 1916. *6. XI.:* Subkutan $HgCl_2$ 0,005 g. — *7. XI.:* Subkutan $HgCl_2$ 0,010 g. — *8. XI.:* Subkutan $HgCl_2$ 0,010 g. — *9. XI. 1 Uhr nachm.:* Gewicht 4420 g. Darmentleerung weich. Frißt nichts. Erhielt kein Fressen mehr. Subkutan $HgCl_2$ 0,010 g. — *10. XI. 7 Uhr nachm.:* Reinspülung des Darms. Subkutan $HgCl_2$ 0,015 g. — *11. XI. 1 Uhr nachm.:* Subkutan $HgCl_2$ 0,010 g. Aus dem Darm sind graugelbe Schleimmassen abgegangen, welche bei mikroskopischer Untersuchung Schleim und Fibrinfäden zeigen. Was später durch das Rectum abgeht, wird aufgesammelt. — *12. XI. 9·30 Uhr vorm.:* Dicke, graurote Schleimmassen per rectum abgegangen. Außerdem erbrochene gelbgrünliche Flüssigkeit. Subkutan $HgCl_2$ 0,015 g. — *13. XI. 1 Uhr nachm.:* Die Katze stumpf. Sehr wenig Schleim durch das Rectum. Kein Erbrechen. Subkutan $HgCl_2$ 0,020 g. Starb zwischen 8 und 9 Uhr nachm. Sektion: *10·30 Uhr nachm.* In der Bauchhöhle war die Serosa der Dünndarme, besonders im unteren Teile, nicht aber die des Magens und des Colons gerötet. Der Magen enthielt ungefähr 20 ccm graurote, trübe Flüssigkeit. Die Schleimhaut etwas hyperämisch, sonst normal. Der Dünndarm enthielt ungefähr 30 ccm trübe, ziemlich dicke Flüssigkeit, etwas mehr rot als die Flüssigkeit des Magens. Die Schleimhaut oben schwach hyperämisch, umso stärker hyperämisch, je weiter man nach unten kommt, und im untersten Teile kirschrot und mit Fetzen belegt. Colon und Rectum enthielten eine geringe Menge dünner, stark blutiger Flüssigkeit. Die Schleimhaut überall tief kirschrot mit grüngrauen, nekrotischen Belägen. In dem Mäulchen nichts zu bemerken.

**Katze 10.** Gewicht 5435 g. 1916. 8. *XII.:* Subkutan 0,005 g $HgCl_2$. — *9. XII.:* Subkutan 0,010 g $HgCl_2$. — *10. XII.:* Subkutan 0,010 g $HgCl_2$. —

Digitized by Google

*11. XII.:* Subkutan 0,010 g $HgCl_2$. — *12. XII.:* Subkutan 0,015 g $HgCl_2$. — *13. XII.:* Subkutan 0,020 g $HgCl_2$. Gewicht 5600 g. — *14. XII.:* Subkutan 0,020 g $HgCl_2$. — *15. XII.:* Subkutan 0,020 g $HgCl_2$. — *16. XII.:* Subkutan 0,020 g $HgCl_2$. — *17. XII.:* Subkutan 0,025 g $HgCl_2$. Gewicht 5140 g. Die Katze frißt kaum etwas. Kein Durchfall. Keine Stomasitis. — *18. XII. 1 Uhr nachm.:* Subkutan 0,025 g $HgCl_2$. — *7·30 Uhr nachm.:* Reinspülung des Darmes. Erhielt dann kein Fressen. — *19. XII.:* Die Katze nur unbedeutend stumpf. Keine Stomatitis. Durch das Rectum nur wenig rotbrauner Schleim abgegangen. Subkutan 0,040 g $HgCl_2$. — *20. XII. 12·30 Uhr nachm.:* Gewicht 4850 g. Nur wenig rotbrauner Schleim abgegangen. Subkutan 0,020 g $HgCl_2$. — *21. XII.:* Tot 9·30 Uhr vorm. Sektion: *10 Uhr vorm.* In der Bauchhöhle ist die Serosa nur wenig gerötet. Der Magen enthielt 5—10 ccm dünne, braunrote Flüssigkeit. Die Schleimhaut ein wenig hyperämisch, sonst normal. Der Dünndarm enthielt 30 ccm Flüssigkeit, welche beinahe wie Blut aussah. Die Schleimhaut nach oben zu unbedeutend gerötet, etwas gallig gefärbt, nach unten zu tief blutrot mit schleimig blutigen Belägen, welche im untersten Teile sehr dick und festsitzend waren. Das Colon und Rectum enthielten nur 5—6 ccm Flüssigkeit. Die Schleimhaut war besetzt mit tief blutroten, zähen und schleimigen Massen, welche kaum von der Schleimhaut abgelöst werden konnten. Das Mäulchen normal. Die Speicheldrüsen deutlich angeschwollen und etwas gerötet. Die Leber tief rotbraun, brüchig, etwas vergrößert.

**Katze 11.** Gewicht 5150 g. 1917. *1. II.*: Subkutan $HgCl_2$ 0,005 g. — *2. II.:* Subkutan $HgCl_2$ 0,010 g. — *3. II.:* Subkutan $HgCl_2$ 0,005 g. — *4. II.:* Subkutan $HgCl_2$ 0,005 g. — *5. II.:* Subkutan $HgCl_2$ 0,010 g. — 6. *II.:* Subkutan $HgCl_2$ 0,010 g. — *7. II.:* Subkutan $HgCl_2$ 0,010 g. — *7. II.:* Subkutan $HgCl_2$ 0,015 g. Gewicht 5000 g. — *8. II.:* Subkutan $HgCl_2$ 0,015 g. — *9. II.:* Subkutan $HgCl_2$ 0,015 g. — *10. II.:* Subkutan $HgCl_2$ 0,015 g. — *11. II* : Subkutan $HgCl_2$ 0,015 g. — *12. II.:* Frißt nichts. Dünnflüssige, nicht blutige Darmentleerungen. Kein Quecksilber. — *14. II.:* Die dünnflüssigen Darmentleerungen vermindert. Ziemlich ausgebreitete stomatitische Veränderungen mit Speichelfluß. Subkutan $HgCl_2$ 0,005 g. — *15. II.:* Darmentleerung sehr unbedeutend; nur etwas graugelber Schleim abgegangen. Subkutan 0,010 g $HgCl_2$. — *16. II. 12 Uhr:* Die Katze sehr stumpf, geringe Salivation. Subkutan 0,015 g $HgCl_2$. — *8·30 Uhr nachm.:* Die Katze sehr stumpf. — *17. II. 9 Uhr vorm.:* Die Katze liegt still auf der einen Seite und atmet nur oberflächlich. — *10 Uhr:* Aethernarkose. Sektion beginnend während der Narkose. Im Mäulchen eine Menge graugrüne, stinkende Beläge sowohl an der Zunge wie am Zahnfleisch. Geschwüre um alle 4 Eckzähne herum. Der Magen enthielt ungefähr 10 ccm graugrüner Flüssigkeit. Die Schleimhaut ein wenig hyperämisch, sonst normal. Der Dünndarm enthielt 30 ccm schwach blutig gefärbte, ziemlich dünne Flüssigkeit. Die Schleimhaut sowohl im Colon wie im Rectum war belegt mit einer dicken, zähen, festsitzenden Masse von schmutzig graugrüner Farbe. Die Schleimhaut selbst stark gerötet und angeschwollen an den Falten, zwischen diesen dagegen fast normal. Die Niere (die Katze hatte nur eine Niere) angeschwollen und blutreich. Die Schnittfläche hyperämisch, die Rinde gelblich. Die Leber vergrößert, rotbraun mürb. Pankreas und Milz ohne Besonderheiten. Gland. submaxillaris und retromandibularis vergrößert, etwas hyperämisch.

**Katze 13.** Gewicht 5020 g. 1917. *4. V.:* Subkutan $HgCl_2$ 0,005 g. — *5. V.:* Subkutan $HgCl_2$ 0,010 g. — *6. V.:* Subkutan $HgCl_2$ 0,010 g. — *7. V.:* Subkutan $HgCl_2$ 0,010 g. — *8. V.:* Subkutan $HgCl_2$ 0,012 g. Gewicht 4730 g. — *9. V.:* Subkutan $HgCl_2$ 0,015 g. Frißt wie gewöhnlich. — *10. V.:* Frißt sehr wenig. Beginnende Stomatitis um die oberen Eckzähne herum. Subkutan $HgCl_2$ 0,015 g. — *11. V.:* Hat nur etwas Milch getrunken. Schwach. Kein Quecksilber. — *12. V.:* Dünnflüssige Darmentleerungen von grauer, hier und da rötlicher Farbe und mit Fetzen. Frißt nichts. Kein Quecksilber. — *13. V.:* Durchfall wie gestern. Kein Quecksilber. — *15. V.:* Keine Darmentleerung. — *16. V.:* Unbedeutender Durchfall. Kein Quecksilber. — *17. V.:* Unbedeutender Durchfall. Kein Quecksilber. — *18. V. 11 Uhr vorm.:* Gewicht 3370 g. Sehr schwach, sitzt ganz still, frißt nichts. Sali-

Digitized by Google

vation. Die Schnauze sehr naß und unrein. Kein Quecksilber. — *9 Uhr nachm.:* Hat ungefähr 50 ccm Milch getrunken. Sieht nicht so matt aus. Bewegt sich etwas, als sie auf den Fußboden gesetzt wird. Hatte keine Spur von Darmentleerung. — *19. V. 7 Uhr nachm.:* Die Katze sieht elend aus. Sitzt wieder ganz still. Aus dem Mäulchen tritt Speichelfluß hervor. Geringe, dünne Darmentleerung. Frißt nichts. Kein Quecksilber. — 20. *V. 9 Uhr vorm.:* Sehr elend, sitzt zusammengekrochen mit halbgeschlossenen Augen. Aus dem Mäulchen reichlich blutiger, schmieriger, übelriechender Speichel. Geringe, dünnflüssige Darmentleerung. Hat sehr wenig Milch getrunken. Wird mit Chloroform getötet. Sektion, während der Narkose angefangen: Der Magen ganz leer. Die Schleimhaut blaß, ganz normal. Der Dünndarm in seinem oberen Teil leer, die Schleimhaut sehr wenig hyperämisch. Mehr nach unten zu ein dünnflüssiger, hell graugrüner, nicht blutiger Inhalt von ungefähr 10 ccm. Die Schleimhaut sehr wenig hyperämisch, sonst normal. Der Dickdarm und das Rektum enthielten nahezu 20 ccm einer dickflüssigen, gelbbraunen Masse, welche an der Schleimhaut fest adhäriert, so daß sie nur mit Schwierigkeit weggespült werden konnte. Die Schleimhaut nicht stark hyperämisch, ohne Blutungen oder Geschwüre. In der Mundhöhle eine etwas blutige Flüssigkeit mit schmierigen, graulichen Fetzen. Die Flüssigkeit etwas dicker, viel zäher und fadenziehender als gewöhnlicher Speichel. Starker Fötor ex ore. An den beiden unteren Eckzähnen und dem linken oberen Eckzahn ist das Zahnfleisch schmierig-ulzerös und so weit nekrotisiert, daß die Zahnhälse bloßgelegt sind. Aehnliche, obgleich geringere Ulzerationen an mehreren Backenzähnen. An den Zungenrändern entsprechend diesen Geschwüren mehrere größere und kleinere nekrotische Beläge. Die Speicheldrüsen etwas größer als gewöhnlich, zeigten aber keine Hyperämie. Die Leber von tief rotbrauner Farbe, dunkler als normal, sonst ohne Besonderheiten. Die Nieren zeigen zyanotisch hyperämische Marksubstanz und gelbliche Flecke in der Rinde. Die Milz etwas größer als gewöhnlich, sonst normal. Die Lungen makroskopisch normal. Das Herzfleisch hat einen blassen Farbenton. Gehirn, Muskeln und Haut zeigen makroskopisch keine Veränderungen.

**Katze 16.** Gewicht 3800 g. 1917. *10. XII.:* Subkutan $HgCl_2$ 0,005 g. — *11. XII.:* Subkutan $HgCl_2$ 0,006 g. — *12. XII.:* Subkutan 0,007 g. — *13. XII.:* Subkutan $HgCl_2$ 0,008 g. — *14. XII.:* Subkutan $HgCl_2$ 0,009 g. — *15. XII.:* Subkutan $HgCl_2$ 0,010 g. — *16. XII.:* Subkutan $HgCl_2$ 0,011 g. — *17. XII.:* Subkutan $HgCl_2$ 0,012 g. Gewicht 3800 g. — *18. XII.:* Subkutan $HgCl_2$ 0,015 g. — *19. XII.:* Subkutan $HgCl_2$ 0,017 g. — *20. XII.:* Hat seit gestern nichts gefressen. Beginnender Durchfall. Subkutan $HgCl_2$ 0,020 g. — *21. XII. 11·15 Uhr vorm.:* Dünnflüssige, nicht aber blutige Darmentleerungen. Die Katze frißt nichts, sitzt ganz still zusammengekrochen auf allen Vieren. Sehr stumpf. Intravenös 0,05 ccm Suprareninlösung 1 : 1000. — *2·30 Uhr nachm.:* Subkutan 0,2 ccm Suprareninlösung 1 : 1000. — *22. XII. 10·30 Uhr vorm.:* Unbedeutende schleimige Darmentleerung. Sitzt nicht wie gestern zusammengekrochen auf allen Vieren, sondern in der für Katzen eigentümlichen Weise mit gestreckten Vorderbeinen und der Schwanz um die Vorderfüße kreisförmig gelegt. Reagiert auf freundliches Lachen und andere Laute. Aus dem Käfig entnommen läuft sie auf dem Fußboden umher. Subkutan 0,4 ccm Suprareninlösung 1 : 1000. Nach der Injektion trinkt sie ein wenig Milch. — *23. XII. 9·30 Uhr vorm.:* Die Katze hat seit gestern ungefähr 200 ccm Milch getrunken und ein wenig Fleisch gegessen. Sie ist ziemlich munter und bewegt sich in ihrem Käfig. Hat jedoch dünne Darmentleerung. Gewicht 3150 g. Subkutan 0,6 ccm Suprareninlösung 1 : 1000. — *24. XII. 10·30 Uhr vorm.:* Munter, frißt Fleisch und trinkt Milch. Die dünnen Darmentleerungen fahren indessen fort. Gewicht 3020 g. Subkutan 1,0 ccm Suprareninlösung 1 : 1000. — *25. XII. 9·30 Uhr vorm.:* Die Katze ganz munter, springt hinauf und herab von Stühlen und Tischen, läuft im Tierstall umher und spielt zusammen mit drei Kätzchen in demselben. Sie frißt ihr vorgelegtes Fressen auf. Jedoch andauernd dünne Darmentleerungen und Magerwerden. Sie wiegt jetzt nur 2950 g. Subkutan 1,0 ccm Suprareninlösung 1 : 1000. — *29 XII.:* Die Katze frißt das Fleisch nicht auf, zeigt etwas Speichelfluß, bei Untersuchung der Mundhöhle aber

Digitized by Google

keine deutlichen Veränderungen. Gewicht 2680 g. — *31. XII.:* Die Katze nicht so munter wie vor einigen Tagen, sitzt mehr still. Noch mehr abgemagert. Frißt sehr wenig. Gewicht 2390 g. Bei Untersuchung der Mundhöhle findet man dünne, schmierige Beläge an mehreren Stellen der Ränder des Zahnfleisches, welches etwas angeschwollen ist. Keine Geschwüre. In den Mundwinkeln und an den Lippen eingedicktes Sekret und trübe Tropfen. Der Speichelfluß nur unbedeutend. Pinselung in der Mau höhle mit 3 proz. Wasserstoffsuperoxydlösung täglich. — 1918. *1. I.:* Die Maulhöhle ein wenig verbessert. Kein merkbarer Speichelfluß. Die Katze frißt nichts. Eine geringe, dickflüssige, braune, nicht blutige Darmentleerung. Die Abmagerung fährt fort. Gewicht 2320 g. — *2. I.:* Die stomatitischen Veränderungen verbessert. Darmentleerung größer und dünner als gestern. Durch Magensonde wurden ungefähr 8 ccm 3 proz. Wismutemulsion direkt in den Magen eingeführt. — *3. I. 10·15 Uhr vorm.:* Hat etwas Milch getrunken. Etwas munterer als gestern. Keine Darmentleerung. Keine Reste von Stomatitis. Die Pinselungen der Maulhöhle werden fortgesetzt. Durch Magensonde 20 ccm 3 proz. Wismutemulsion. Gewicht 2340 g. — *2 Uhr nachm.:* Die Katze liegt in bogenförmiger Lage und schläft. Kein Zeichen von Darmentleerung. — *4. I. 10·30 Uhr vorm.:* Sieht sehr matt aus, reagiert nichtsdestoweniger sowohl auf freundliches Streicheln und alles, was passiert. Aus dem Käfig entnommen, springt sie herauf und hinab von Stühlen und Tischen. Kein Zeichen von Darmentleerung. Keine Stomatitis oder Salivation. Gewicht 2250 g. Durch Magensonde 20 ccm 3 proz. Wismutemulsion. — *5. I. 10·30 Uhr vorm.:* Die Katze hat ihre Milch ganz ausgetrunken, nichts dagegen vom Fleische gefressen. Schwarze Darmentleerung, teils geformt, teils dünn. Zustand sonst wie gestern. Durch Magensonde 15 ccm 3 proz. Wismutemulsion. — *8 Uhr nachm.:* Zustand in der Hauptsache unverändert. Katze ziemlich munter. Hat Milch getrunken. — *6. I.:* Die Katze während der Nacht gestorben. Sektion um *2 Uhr nachm.:* Der Magen leer, Schleimhaut normal. Der Dünndarm besonders in seinem unteren Teil belegt mit einer schwarzgrünen, an der Schleimhaut fest adhärierenden, zähen Schleimmasse. Die Schleimhaut selbst makroskopisch normal, ziemlich blaß. Der Dickdarm und das Rektum enthielten eine zähe, schwarze Masse, die aber ziemlich leicht von der Schleimhaut abgelöst werden konnte. Die Nieren hyperämisch, von zyanotisch bräunlicher Farbe. An den übrigen Organen war nichts zu bemerken.

Bei allen diesen experimentell vergifteten Katzen sind mikroskopische Untersuchungen besonders verschiedener Teile des Magendarmkanals und der verschiedenen Speicheldrüsen, außerdem aber einer größeren Menge anderer Organe ausgeführt worden. Meine sämtlichen Protokolle über diese mikroskopischen Veränderungen hier wiederzugeben, würde zu weit führen und wäre außerdem ganz überflüssig, weshalb ich mich auf eine allgemeine Darstellung beschränke. Bei den mikroskopischen Studien habe ich immer die Präparate der quecksilbervergifteten Katzen mit Präparaten von normalen Katzen verglichen.

Zu diesem Zwecke habe ich zwei Katzen (No. 8 und No. 14) während 7 und 4 Tagen hungern lassen, dann sie mit Chloroform getötet und die Sektion während der Narkose angefangen. Meine subakut vergifteten Katzen essen nämlich in der Regel nichts während der letzten 4—7 Tage ihres Lebens; ferner wurden gewöhnlich die Katzen mit Chloroform getötet und die Sektion schon während der Narkose angefangen. Auf diese Weise sind also alle anderen Umstände als die Queckksilbervergiftung ganz ähnlich, und der Unterschied, den man beim Vergleich der Präparate der quecksilbervergifteten Katzen mit denjenigen der normalen Katzen findet, muß also als eine Folge der Quecksilbervergiftung aufgefaßt werden.



Digitized by Google

Ich bespreche zuerst die pathologischen Veränderungen des Magendarmkanals.

Im ersten Stadium dieses Krankheitsprozesses finden wir hauptsächlich zwei Veränderungen. Die eine von diesen besteht in allgemeiner Gefäßerweiterung durch die ganze Magendarmwand hin. Am stärksten erweitert sind gewöhnlich teils das Gefäßnetz in der Submukosa und teils die Gefäße der tiefsten Schleimhautregion zwischen den blinden Enden der tubulösen Drüsen und der Muscularis mucosae. Aber auch die subserösen Gefäße und die Gefäße zwischen der Längsmuskelschicht und Querfaserschicht sind mehr oder weniger erweitert, manchmal nicht weniger als die submukösen. Ferner zeigt das Kapillarnetz der Schleimhaut konstant und frühzeitig Gefäßerweiterung. Hauptsächlich findet man aber diese nahe der Oberfläche unmittelbar unter dem Schleimhautepithel, während Kapillarerweiterungen zwischen den tubulösen Drüsen manchmal ziemlich schwer zu entdecken sind. Infolgedessen findet man am häufigsten die Kapillarerweiterungen des Magens in den Spitzen der Schleimhautfalten unter dem Oberflächenepithel und diejenigen des Darmes in den Villi. Die Fig. 2, 3 und 4 im Vergleich mit Fig. 1 illustrieren, was ich soeben über Gefäßerweiterung gesagt habe. Dieser Vergleich mit Fig. 1 zeigt nicht nur einen deutlichen, sondern einen sehr großen Unterschied. Gerade denselben Unterschied findet man zwischen allen anderen Präparaten der quecksilbervergifteten und der nur hungernden Katzen. Es ist aber durchaus richtig, die quecksilbervergifteten Katzen, welche mehrere Tage gehungert haben, nicht mit gesunden fressenden, sondern mit gesunden hungernden Katzen zu vergleichen. Demnach scheint es mir völlig berechtigt, dem Quecksilber eine sehr große gefäßerweiternde Wirkung zuzuschreiben.

Zusammen mit dieser Gefäßerweiterung und wahrscheinlich als eine direkte Folge davon erscheint die ganze Wand des Magens und Darmes dicker als gewöhnlich, besonders erscheinen die Villi und die Falten der Magenschleimhaut angeschwollen. Die Schleimhaut macht mehr oder weniger den Eindruck einer ödematösen Durchtränkung. Dies würde einen Flüssigkeitsaustritt durch die Kapillarwände voraussetzen. Auch gibt es schon in diesem frühen Stadium noch andere Zeichen eines solchen Austritts. So sieht man an einigen Stellen, wo die oberflächlichen Kapillaren sehr erweitert und mit Blutkörperchen prall angefüllt sind, wie aus diesen Kapillaren Blutkörperchen ausgetreten und durch das Epithel auf die Schleimhautoberfläche hinausgekommen sind.

Da, wo Arterien und Venen nebeneinander liegen, findet man gewöhnlich diese beiden Gefäße mehr oder weniger erweitert, meistens aber in etwas verschiedenem Grade und zwar so, daß die Venen mehr erweitert als die Arterien sind. Man könnte demnach die Hyperämie venös nennen, aber von einer Stauung des Blutlaufes scheint mir doch nicht die Rede sein zu können. Vielmehr mag wohl eine größere Blutmenge als gewöhnlich die hyperämischen Gewebsteile zu durchströmen, da sowohl Arterien wie Kapillaren und Venen alle drei erweitert sind und dadurch eine vermehrte Zufuhr von Blut stattfindet. Anlässe, eine Verlangsamung des Blutstromes anzunehmen, habe ich in diesem Stadium des Krankheitsprozesses nicht finden können.

Digitized by Google

Die zweite Veränderung dieses ersten Stadiums tritt in den Drüsen der Schleimhaut hervor. Die Drüsenzellen sind oft mehr oder weniger vergrößert und nehmen in diesen Fällen gewisse Farbstoffe in veränderter Weise auf. So werden sie von Pyronin beträchtlich kräftiger und von Thionin etwas metachromatisch gefärbt. Hierdurch erhalten diese Zellen eine gewisse Ähnlichkeit mit den Zellen der Schleimspeicheldrüsen. Damit will ich indessen in keiner Weise gesagt haben, daß diese Zellenveränderung auf dem Auftreten wirklichen Schleimes beruht. Da ich nähere histologische Untersuchungen über diese zellulären Veränderungen noch nicht ausgeführt habe, so will ich die Frage nach der Natur dieser Veränderungen ganz offen lassen und sie vorläufig nur schleimähnliche Umwandlung nennen. Diese Drüsenveränderung wird durch die Fig. 2 u. 3 im Vergleich mit Fig. 1 beleuchtet.

Infolge der Vergrößerung der Drüsenzellen kann an Stellen mit dicht stehenden Drüsen das zwischenliegende Gewebe etwas zusammengepreßt werden. Möglicherweise ist dies der Grund, weshalb man die oberflächlichen Kapillaren der Villi und der Falten der Magenschleimhaut manchmal beträchtlich stärker erweitert findet als die Kapillaren, welche zwischen den vergrößerten Drüsen liegen und infolgedessen sich nicht in gleicher Weise erweitern können.

Die eben erwähnten beiden Veränderungen, die Gefäßerweiterung und die Drüsenveränderung, trifft man gewöhnlich beide zusammen an. Die Drüsenveränderung scheint aber nicht ganz konstant zu sein, sondern kann ab und zu fehlen. An solchen Stellen findet man Gefäßerweiterung allein ohne irgendwelche Gewebsveränderungen. Da ich ferner niemals das Gegenteil, Drüsenveränderung ohne Gefäßerweiterung, gefunden habe, so schließe ich daraus, daß die Gefäßerweiterung das Primäre dieses Krankheitsprozesses darstellt.

Als ein zweites Stadium dieses Krankheitsprozesses könnte man das Auftreten eines Zelleninfiltrats in der Gegend der erweiterten Kapillaren bezeichnen, woneben die Veränderungen des ersten Stadiums bestehen bleiben (siehe Fig. 5 und 6). Dagegen habe ich niemals eine Zelleninfiltration in der Umgebung der submukösen und subserösen erweiterten Arterien und Venen gefunden. Dies wird durch die Annahme, daß die angesammelten Zellen ausgewanderte Blutzellen sind, in natürlicher Weise erklärt. Jedoch findet man in diesem Stadium niemals polynukleäre Leukozyten. Ein großer Teil dieser Rundzellen ähnelt vollkommen den Plasmazellen von *Marschalkos* (1) Typus. Oft sind sie indessen nicht ganz typisch, sondern zeigen teils eine eckige oder etwas unregelmäßige Form, sogar mit Ausläufern, teils einen Protoplasmazerfall. Von diesen etwas atypischen Plasmazellen gibt es reichliche Übergangsformen zu den vollkommen typischen. Außerdem findet man in den Zelleninfiltraten einige lymphozytenähnliche Zellen und lange Bindegewebskerne. Fig. 7 gewährt ein deutliches Bild von diesem Zelleninfiltrat.

Die beschriebene Hyperämie besteht während dieser Rundzelleninfiltration ziemlich unverändert fort oder wird noch kräftiger. So auch die Drüsenveränderungen manchmal, nicht aber immer. Denn man



Digitized by Google

kann auch andere Veränderungen in den Drüsenzellen finden, und zwar von regressiver Art. Im Zellprotoplasma treten Blasen auf oder dasselbe zeigt einen beginnenden oder ausgebildeten Zerfall. Hierdurch werden die Drüsenschläuche etwas kleiner als früher, und die Gefäßerweiterungen treten deutlicher hervor. Die Degeneration der Drüsenzellen und die Gefäßerweiterungen wird gleichfalls durch Fig. 7 veranschaulicht.

Mit dem Auftreten der regressiven Veränderungen kann man indessen ein drittes Stadium unterscheiden. Diese regressiven Veränderungen finden sich nicht nur in den Drüsen, sondern sie treten auch allmählich in mehreren Formen hervor. Ziemlich früh findet man eine Epithelabstoßung des Oberflächenepithels, welche gewöhnlich an den Spitzen der Villi anfängt und dann allmählich nach der Basis der Villi fortschreitet. Hierdurch kann man ganze Villi ihres Epithels vollkommen beraubt finden. Die Fig. 8 und 9 stellen einige solche Villi vor. Das infolge des Epithelverlustes nackte Aussehen und die infolge der enormen Gefäßdilatation nebst der Zelleninfiltration außerordentliche Anschwellung, besonders Verdickung, haben die Villi so vollkommen verändert, daß man in den Figuren ihre Natur als Villus kaum erkennen kann. Wie die Fig. 8 und 9 zeigen, wird die Gefäßdilatation in diesem Stadium nicht geringer, sondern erscheint sehr enorm.

In den Drüsen geht der Zellenzerfall fort, und ihm folgt ein Wegfall der Zellenreste, so daß die Drüsen sich immer mehr verkleinern.

In weiter fortgeschrittener Entwicklung des Krankheitsprozesses findet man das Auftreten noch zweier weiterer Veränderungen: 1. eines Pigmentes und 2. großer Exsudatmassen auf der Oberfläche der Schleimhaut.

Das Pigment findet man teils in den Lumina der stark erweiterten Gefäße und zwar manchmal in den weißen Blutkörperchen sowohl der Kapillaren wie der Arterien und Venen, teils in ihren Wänden und teils in ihrer Umgebung außen in den Geweben. Es ist grobkörnig, von verschiedener, gewöhnlich unregelmäßiger Form. Es löst sich in säurehaltigem Spiritus und Jodspiritus, nicht aber in Jodjodkalilösung. Blutreaktion habe ich oft, nicht aber immer bei diesen Pigmenten gesehen. Über die Natur und die Pathogenese dieses Pigments kann ich mich indessen nicht näher äußern, weil meine Untersuchungen zu keinem bestimmten Resultat geführt haben. Das Pigment scheint aber keine besondere Bedeutung für die Entwicklung des Krankheitsprozesses zu besitzen. Ohne Zweifel ist es ein Nebenprodukt, welches keine Rolle spielt. Ich nenne es vorläufig Blutpigment.

Über das Aussehen des Pigments geben besonders die Fig. 9 und 16 Aufschluß.

Die zweite Veränderung, das Auftreten großer Transsudatmassen, ist dagegen für den Krankheitsverlauf sehr wichtig. Wohl sind schon im früheren Stadium Zeichen eines Extravasats vorhanden, nämlich teils das Austreten roter Blutkörperchen (siehe Fig. 4), teils die oben erwähnte ödematöse Durchtränkung schon im ersten Stadium des Krankheitsprozesses. Ein größeres Transsudat habe ich jedoch nur nach dem Auftreten der beschriebenen Zelleninfiltration gefunden. Jetzt sieht man besonders über die mehr oder weniger epithelberaubten

Digitized by Google

Villi mit ihren oft enorm erweiterten Blutgefäßen hin und ebenso zwischen denselben große Transsudatmassen, manchmal in Form einer Schicht völlig so hoch wie die Länge der Villi (siehe Fig. 10, 11 und 12). Dieses Transsudat besteht aus einer homogenen Grundmasse, in welcher man mit *Weigerts* Fibrinfärbung Fibrinfäden oft in Form eines großen Netzes färben kann (Fig. 11 und 12). In dieser Masse befinden sich mehr oder weniger Zellen, hauptsächlich polynukleäre Leukozyten, und an der Oberfläche zerstreute oder zahlreiche Bakterien, gewöhnlich koliähnliche Stäbchen, niemals jedoch in so großer Anzahl, daß sie eine wirklich größere Bakterienentwicklung angeben. Die Zusammensetzung des Transsudats erhellt aus Fig. 11 und 12.

Die oben erwähnten regressiven Veränderungen halten sich nicht in den dort beschriebenen unbedeutenden Formen, hauptsächlich als Epitheldegeneration und Epithelabstoßung, sondern können, wenn der Krankheitsprozeß fortschreitet, in größere Gewebsdegenerationen übergehen. Hiermit können wir ein viertes Stadium unterscheiden. Die Degeneration geht sehr oft zu Nekrotisierung größerer oder geringerer Schleimhautteile über. Die Gewebsnekrosen fangen gewöhnlich an den Spitzen der Villi an, und kleinere solche Nekrosen kann man ausnahmsweise ziemlich früh beobachten. Öfter findet man aber diese Nekrosen nur im älteren Stadium des Prozesses. Ab und zu findet man diese Gewebsnekrosen so weit gegangen, daß ganze Villi und oberflächliche Teile der Drüsenschicht betroffen werden. Fig. 12 stellt eine solche Stelle dar.

Als eine Folge dieser Nekrotisierung tritt ein Zerfall der nekrotisierten Gewebsteile hervor. Deshalb sieht man, wie in Fig. 12, Villi, welche mehr oder weniger abgestumpft sind, oder man findet kleinere oder größere Stückchen der Villi oder sogar ganze Villi nekrotisiert und abgestoßen frei in der Transsudatmasse liegen. Der zunehmende Zellenzerfall in den Drüsen führt ferner zu einer Atrophisierung oder sogar Zerstörung einer Menge von Drüsen. Durch diese Zerstörung der Villi und der Drüsen bekommt die Schleimhaut ein ganz anderes Aussehen. Fig. 12 liefert ein Bild von diesen Zerstörungen.

Als ein fünftes Stadium dieses Krankheitsprozesses können wir das Auftreten eines beginnenden Heilprozesses betrachten. Nachdem die regressiven Veränderungen der Drüsen und anderer Gewebsteile sich bis zu der beschriebenen Zerstörung entwickelt haben, kann man eine Abnahme der Gefäßerweiterung und der Rundzelleninfiltration finden. Dieser Heilprozeß der Natur tritt später auch in Form einer Epithelregeneration auf. Auch von dieser beginnenden Regeneration liefert Fig. 12 ein Bild. Am besten ausgebildet habe ich die regenerativen Veränderungen bei den Katzen 13 und 16 gefunden, welche 11 resp. 17 Tage nach der letzten Quecksilberinjektion gestorben sind. Hier kann man sehen, wie von Stellen, wo das Epithel geblieben ist, eine neue Epithelbekleidung sich über große Oberflächen mit mehr oder weniger abgestumpften Villi ausbreitet. Ebenso sieht man, wie die Drüsen sich mehr oder weniger regenerieren. Das Resultat dieses Heilprozesses ist bei der Katze 16 eine Schleimhaut von makroskopisch fast normalem Aussehen. Bei mikroskopischer Untersuchung findet man aber wohl die ganze Dünndarmoberfläche mit Epithel bekleidet,

Digitized by Google

dagegen sind die Villi und Drüsen mehr oder weniger zerstört. Die Villi sind an einigen Stellen beinahe ganz zerstört, so daß nur kleine, unbedeutende Stumpfe zurückgeblieben sind, an anderen unregelmäßig geformt oder zerfetzt. Im Gewebe sowohl der Villi wie der übrigen Schleimhaut ein zellenreiches Bindegewebe ohne oder nur mit spärlichen Plasmazellen. Die Drüsen sind mehr oder weniger reduziert oder verkleinert, an einigen Stellen jedoch ziemlich normal. Die Drüsenzellen sehen normal aus. Hierdurch scheint es klar, daß die Dünndarmschleimhaut in ihrer Funktion mehr oder weniger und zwar verschieden an verschiedenen Stellen beeinträchtigt ist.

Diesen Krankheitsprozeß, den ich oben zu schildern versucht und der Übersichtlichkeit halber in 5 Stadien eingeteilt habe, nenne ich die merkurielle Hyperämie, weil die Gefäßerweiterung scheinbar die primäre Veränderung darstellt. Er kommt bei allen meinen 14 quecksilbervergifteten Katzen im Magendarmkanal vor, scheint also konstant zu sein. Ziemlich verschieden ist aber die Lokalisation und Entwicklung desselben in den verschiedenen Teilen. Um dies zu beleuchten, habe ich Tabelle I zusammengestellt. Da der Grad der Hyperämie gewöhnlich der Entwicklung des ganzen Krankheitsprozesses proportional ist, so kann die hyperämische Farbe das Entwicklungsstadium der pathologischen Veränderungen angeben.

**Tabelle I.**

| Katze | Schleimhaut des Magens | Schleimhaut des oberen Teils des Dünndarms | Schleimhaut des unteren Teils des Dünndarms | Schleimhaut des Colons | Schleimhaut des Rectums |
|---|---|---|---|---|---|
| 1 | Zyanotisch gerötet | Ein wenig hyperämisch | Normal | Blaurot | Blaurot |
| 2 | Etwas hyperämisch, mit Blutungen | Teilweise gerötet | Teilweise gerötet | Zyanotisch gerötet, mit Blutungen | Normal |
| 3 | Gerötet, mit Blutungen | Schwach gerötet | Schwach gerötet | Blutigrot | Blutigrot |
| 4 | Gerötet, mit Blutungen | Normal | Verschieden gerötet | Im oberen Teil gerötet, mit Blutungen | Normal |
| 5 | Normal | Etwas gerötet | Stark gerötet | Blaurot, mit Blutungen | dto. |
| 6 | dto. | dto. | dto. | Blaurot | Schwach gerötet |
| 7 | Ein wenig gerötet | Schwach gerötet | dto. | dto. | Blaurot |
| 9 | dto. | dto. | Blaurot | dto. | Schwach gerötet |
| 10 | dto. | dto. | dto. | dto. | Blaurot |
| 11 | dto. | dto. | Schwach gerötet | Graurot, mit dickem Belag | Fast normal |
| 13 | Normal | dto. | Fast normal | Schwach gerötet | dto. |

Digitized by Google

Aus der Tabelle ersehen wir, daß das Colon, besonders sein oberer Teil, gewöhnlich die stärksten Veränderungen darbietet. Von hier aus nehmen die Veränderungen sowohl nach oben wie nach unten gewöhnlich ab. Von dieser Regel sieht man jedoch sehr oft Abweichungen. So sehen wir in der Tabelle, wie die Schleimhaut des Rectums in ihrem Aussehen sehr wechselt. Bei drei Katzen (2, 4 und 5) ist die Rektalschleimhaut ganz normal, bei zwei Katzen (11 und 13) beinahe normal, bei zwei anderen (6 und 9) unbedeutend verändert, dagegen bei vier Katzen (1, 3, 7 und 10) so hochgradig verändert, daß sie dasselbe Aussehen wie das Colon hat. Die Magenschleimhaut ist bei drei Katzen (5, 6 und 13) ganz normal, bei vier Katzen (7, 9, 10 und 11) unbedeutend verändert, bei drei Katzen (2, 3 und 4) etwas mehr verändert und bei einer Katze (1) beträchtlich verändert, und zwar zeigt diese Katze die Ausnahme, daß die Veränderungen vom Magen bis zur Valvula Bauhinii, statt wie gewöhnlich zuzunehmen, hier abnehmen, um dann im Colon wieder plötzlich zuzunehmen. Im Dünndarm sieht man ein verschiedenes Verhalten, wenn auch der untere Teil in den meisten Fällen stärker verändert ist als der obere. Der Krankheitsprozeß kann sich also an verschiedenen Stellen in verschiedenen Stadien befinden.

Die Veränderungen des Colons weichen aber bei mehreren von meinen Katzen (5, 6, 7, 9, 13) etwas von der oben gegebenen Beschreibung ab. Makroskopisch ist wohl eigentlich nur ein gradueller Unterschied zu bemerken, indem die Farbe in Blutrot oder Kirschrot übergegangen und das im Darmlumen vorhandene Transsudat dicker, zäher und blutiger ist. Doch sind bei der Katze 7 an einigen Stellen kleine, dünne, ganze Beläge beobachtet. Mikroskopisch besteht aber, wie die Fig. 13, 15 und 16 deutlich zeigen, außerdem ein qualitativer Unterschied. In diesen Figuren (aus Katze 5 und 7) sehen wir, wie die oberste Schleimhautschicht eine zusammenhängende Gewebsnekrose bildet, und trotzdem sind die anderen Veränderungen der Schleimhaut nicht so weit fortgeschritten. Im Gegensatz zu den Figuren 10, 11 und 12, wo gleichfalls Gewebsnekrosen zu finden sind, sehen wir hier keine Spur von Transsudat oder Emigration, sondern die Schleimhautoberfläche liegt ganz trocken und frei. Die Hyperämie ist aber sehr ausgebildet, besonders in Fig. 16, wo sogar Blutungen reichlich aufgetreten sind. Diese nekrotischen Veränderungen können deshalb unmöglich dem oben beschriebenen hyperämischen Prozeß angehören, denn in diesem treten die nekrotischen Veränderungen erst in mehr vorgeschrittenem Stadium des Prozesses auf. Außerdem sehen die Nekrosen in den Figuren 13, 15 und 16 anders aus als in den Figuren 10, 11 und 12. In diesen Bildern sehen wir eine unbestimmt begrenzte, diffuse Degeneration des Gewebes, welches mit Leukozyten reichlich durchsetzt ist. Das degenerierte Gewebe zerfällt rasch, und die Abgrenzung gegen das oberflächlicher liegende Transsudat ist ebenso sehr unbestimmt. In den Figuren 13 und 15 dagegen sehen wir ein viel distinktiveres Bild. Das Gewebe hat eine freie Oberfläche ohne jedes Transsudat, ist von keinen Leukozyten durchsetzt, zeigt keine Spuren von Zerfall, sondern ist in keiner anderen Weise verändert, als daß es sich nicht färbt, und ist nach unten durch einen dichten Leukozytenwall begrenzt. Hier im Colon haben wir also

Digitized by Google

ausgebreitete, distinkte und früh auftretende Gewebsnekrosen ohne Zusammenhang mit irgend einem anderen pathologischen Prozeß als Hyperämie und Blutungen (also nicht mit Transsudation und Entzündung), während bei dem früher beschriebenen hyperämischen Prozeß des Dünndarms erst nach dem Auftreten von Transsudation und Emigration ziemlich spät eine Gewebsdegeneration sich allmählich entwickelt. Diese Gewebsdegeneration erscheint deshalb mehr als eine Folge anderer pathologischer Veränderungen, während im Colon die Nekrosen einen mehr primären Charakter haben.

*Infolgedessen ist der Prozeß im Colon mehr von nekrotischer, im Dünndarm mehr von hyperämischer Art. Jener ist der früher von mir in mehreren Arbeiten beschriebene nekrotische, diphtheritische oder geschwürsbildende Prozeß, den ich schon in meiner zweiten Arbeit, S. 842, dem hyperämischen gegenübergestellt habe.*

Außer den oben beschriebenen Unterschied können wir in den Figuren noch einen weiteren bemerken. Besonders in Fig. 13 sieht man ganz regelmäßig an allen den Schleimhautspitzen zwischen den Drüsenmündungen schwarze oder braune Bogen oder Ringe. Dieselben sind auch ziemlich konstant in Fig. 15 zu finden. In Fig. 16 sind sie aber nicht vorhanden, nur mit einer Ausnahme. Hier liegt aber ein Zerfall der oberflächlichen Schicht der nekrotisierten Schleimhaut (möglicherweise postmortalen Ursprungs) vor, wodurch die schwarzen Bogen infolge ihrer sehr oberflächlichen Lage abgestoßen worden sein müssen, wenn sie auch hier im Anfang vorhanden waren. Die schwarzen Bogen sind nicht eine Folge der Nekrotisierung, denn sie sind, wie Fig. 14 zeigt, schon vor dem Auftreten der Nekrosen zu finden. Fig. 14 zeigt teils, daß das Gewebe nicht nekrotisiert, teils daß die Schwarzfärbung lokalisiert ist, sowohl in der Wand der erweiterten oberflächlichen Kapillaren, also auch in den Lymphräumen neben den Kapillaren.

(Schluß im nächsten Heft.)

## XII.

(Aus der Dermatologischen Universitätsklinik zu Frankfurt a. M. [Direktor: Geheimrat Prof. Dr. *K. Herxheimer*].)

# Ein Beitrag zur Frage der Porokeratiosis Mibelli.

Von

cand. med. MICHEL SEVENIG,
Luxemburg.

Als *Mibelli* im Jahre 1893 sein neu aufgestelltes Krankheitsbild durch die Verhornung der Schweißdrüsenkanäle charakterisierte, stellte er ähnliche Befunde bei anderen Erkrankungen als

Digitized by Google

durchaus hypothetisch dar. Heute können wir dieser Anschauung nicht mehr beipflichten, wenn wir uns z. B. die Histopathologie des Lichen ruber acuminatus vergegenwärtigen. Der Gedanke einer Verhornung der Knäueldrüsenkanäle tritt heute ohne weiteres aus dem Gebiete des Ungewohnten heraus, denn es ist uns jedenfalls mit viel größerer Klarheit als damals bekannt, daß die Zellen, welche die Wände genannter Gänge darstellen, in derselben Weise Veränderungen aufweisen können, wie die der Epidermis an der Hautoberfläche. In dem vorher Gesagten will nun nicht der Versuch gemacht sein, die auf so klassische Weise von *Mibelli* beschriebene Erkrankung wieder in das Chaos der Keratodermatosen auf Grund allgemeiner Betrachtungen zurückzuweisen, im Gegenteil will ich zuerst das besondere klinische Bild an einem Patienten der Frankfurter Hautklinik schildern.

Der Fall, mit dem ich mich beschäftigen will, kam zur Aufnahme in die Klinik im fünften Jahre des Bestehens seiner Keratose wegen Urethritis postgonorrhoica. Alter des Patienten 30 Jahre. Vor 4 Jahren war er wegen Ulcus molle, Lues I und vor kurzer Zeit erst wegen Gonorrhoe, Pediculi pubis und Mollusca contagiosa regionis pubis in Behandlung. Eltern sowie Geschwister sind alle gesund. Bei diesen allen war dem Patienten nichts von Hautleiden, speziell an den Handflächen und Fußsohlen, wo bei ihm sich die Affektion lokalisiert hatte, bekannt.

*Status:* An beiden Palmae manus und plantae pedis, welche stark schwitzen, sieht man zahlreiche, unregelmäßig angeordnete, etwa hirsekorn- bis erbsengroße, harte, hornige Erhabenheiten von gelblich durchschimmernder Farbe, die im Zentrum eine hirsekorngroße ganz flache Vertiefung aufweisen. Im Bereich dieser Vertiefung ist die Hornmasse abgesetzt gegen den Randwall und entspricht einem kegelförmigen, sehr festhaftenden, zähen Hornpfropf. Wenn man letzteren mit der Pinzette herauszieht, entsteht eine tiefe, scharfrandige Öffnung, deren oberer Rand der Basis des Hornkegels entspricht. Diese Hornpfröpfe ragen zum Teil etwas über das Niveau der Effloreszenzen hinaus. Mehrfach sind sie zu etwa groschengroßen, unregelmäßig konturierten hornigen Plaques zusammengeflossen, besonders an den Stellen, die den Basen der Grundphalangen in der Hohlhand entsprechen und wo gewöhnlich sich Hornschwielen ausbilden. Dazwischen sieht man besonders nach den distalen Partien der Finger hin (an den Kuppen der Nagelphalangen fast ausschließlich) kreisrunde, hirsekorngroße Dellen ohne jede Prominenz über das Hautniveau, welche die Leisten unterbrechen und makroskopisch kaum mehr eine stärkere Verhornung erkennen lassen. Die Handrücken sind völlig frei. Im Nacken nach der Schulter hin, links oberhalb der Spina scapulae, weist in einem insgesamt etwa handtellergroßen, unregelmäßig zackig begrenzten Bezirk die Haut folgende Veränderungen auf: Die Oberfläche ist flach gekörnelt, d. h. mit regelmäßig dicht nebeneinanderstehenden, flachen, noch nicht 1 mm hervorragenden komedonenartigen Erhabenheiten bedeckt, deren Zentrum die Follikel zu bilden scheinen. Sie sind matt, schmutzig-bräunlich pigmentiert, nur wenig dunkler als die Umgebung und bei seitlicher Ansicht leicht glänzend. An einer Stelle sieht

Digitized by Google

man dort einen etwa erbsengroßen, ganz flachen kleinen Tumor mit höckriger Oberfläche (Naevus ?). Fernerhin eine etwas kleinere, runde, blasse, in der Cutis liegende Verdickung mit narbiger, glatter Oberfläche. Weiter sieht man an der Streckseite beider Arme und Schultern zahlreiche suprafollikuläre Hyperkeratosen, des weiteren am Rücken spärliche, mehr oder weniger entzündlich gerötete Akne-Effloreszenzen. An der Nackenhaargrenze bestehen mehrere Hanfkorn- bis senfkorngroße, rundliche, dunkelrote, glatte Papelchen von ziemlich harter Konsistenz (Akne-Keloid).

Auf Grund dieser Beschreibung könnte man vielleicht an eine der Lichen ruber planus-Arten denken, mit deren annulären (Involutions-) und keratotischen Formen die *Mibelli*sche Erkrankung längere Zeit wahrscheinlich verwechselt worden ist. Beiderseits haben wir es zum Teil mit gedellten Knötchen zu tun. Perlmutterartiger Glanz und Hornfarbe können sich täuschend ähnlich sehen. Was jedoch die Porokeratose, besonders in dieser Hinsicht charakterisiert, das ist das Fehlen des Juckreizes, sowie jeglicher entzündlicher Erscheinungen.

Wir wollen im Folgenden zum Vergleich an unserem Falle die Effloreszenz-Typen *Mibellis* in aller Kürze anführen. Den Anfang der Affektion machen miliare keratotische Knötchen in den Rauten, welche den Hautfurchen entsprechen. Sowie sie sich vergrößern, lassen sie sich durch den kratzenden Fingernagel leicht abheben, und es bleibt eine trichterförmige Öffnung zurück, welche der Mündung eines Schweißporus entspricht. Der Rand dieser Mündung zeigt sich das eine Mal von normaler Hautbeschaffenheit, das andere Mal ist er verhornt. Nimmt die Verhornung ihren weiteren Verlauf, so zeigen die einzelnen Effloreszenzen genau dasselbe Aussehen und dieselbe Konsistenz, wie sie sich in unserem Falle bei den gedellten Knötchen vorfinden. Des öfteren bleibt der Hornpfropf jedoch eingekeilt und ragt nach Art eines Federbusches aus der Öffnung hervor. — Dies ist das Bild der isolierten Effloreszenzen. Konfluieren sie, so ergeben sich die landkartenartigen Gebilde, die sich jedoch bei unserem Patienten nicht vorfanden. Dieselben können sich auf eine Ausdehnung von 10 ccm und darüber erstrecken. Sie stellen harte Plaques dar, die in der Peripherie von einem bis 2 mm über das Hautniveau hervorragendem Wall umgeben sind. Der Wall selbst trägt eine Furche, aus welcher sich ein horniger, harter Grat erhebt, der sich wie ein Reibeisen anfühlen läßt. Letzterer geht aus dem Zusammenfließen einer Reihe von Pfröpfen hervor. Das Zentrum der Plaques ist atrophisch, muldenförmig eingesunken, auf ihm erheben sich vereinzelte Höckerchen, primäre Effloreszenzen, in Rückbildung begriffen. Aus dem geht hervor, daß derartige Formen nicht aus einer einzelnen Effloreszenz

Digitized by Google

entstehen, sondern — und das ist das Charakteristische — es beteiligen sich die Knäueldrüsenmündungen, nur nach einem vorher bestimmten Plane sozusagen, an der Bildung der älteren Plaques. Eine Umwandlung höheren Grades ist nicht bekannt, jedoch ist spontane Rückbildung bis zum vollständigen Schwund mehrmals beobachtet worden. In unserem Falle war nach einem Monat deutliche Abflachung sichtbar.

Bezüglich der Lokalisation können wir heute zusammenfassend sagen, daß die Affektion besonders die distalen Partien der Extremitäten anzugreifen pflegt. Auffallend ist die Vorliebe für die Haut über den Phalangealgelenken, wozu unser Fall eine äußerst passende Illustration bietet. Es ist mehrfach behauptet worden, daß Handflächen und Fußsohlen vollständig frei bleiben, eine Ansicht, die wir jedoch nicht teilen können, besonders, wenn wir erst aus den histologischen Präparaten die völlige Identität mit *Mibellis* Porokeratose nachgewiesen haben werden. Dieser Umstand ist von der größten Wichtigkeit, denn er hat nicht wenig zur Motivierung der Klassifikation beigetragen. Wenn genannte Prädilektionsstellen bei den bisher beobachteten Fällen gleich ins Auge springen, so finden wir weitere Lokalisationen in erster Stelle um die Ohren und am Hals, dann an der Stirn und an der Kopfhaut, und *Mibelli* beschreibt sogar typische Plaques bei einem Patienten im Munde und an der Glans. *Respighi* hat an Hand von 7 Fällen festgestellt, daß die Affektion in jedem Lebensalter auftritt. Bei dem Fall, von dem ich rede, gelangte sie in 25 Jahren zum Ausbruch, andere Beobachtungen, die mir bekannt sind, reden von 13, 25 und 55 Jahren. Jedoch spricht wohl die Mehrzahl für das Auftreten zwischen dem ersten und dritten Lebensjahre.

Schwankend wie diese Angaben, sind auch diejenigen, welche hereditäre Momente betreffen. Den negativen Aussagen der Patienten können wir offenbar nur relativen Glauben schenken, wie denn auch in dem uns vorliegenden Falle der Betroffene, bei der Fülle seiner Hautaffektionen, denselben nur ein geringes Interesse entgegengebracht haben mag. Interessant ist es doch, bei *Mibelli* zu erfahren, daß die Schwester eines seiner Patienten auch mit Porokeratose behaftet war, und daß auf einmal bei dem 62 Jahre alten Vater sich dieselben Erscheinungen zeigten. Diese vereinzelte Beobachtung könnte schließlich allein schon für den familiären Charakter der Erkrankung ins Gewicht fallen, während ähnliche Befunde nicht gerade bei der Mehrzahl der Fälle anzutreffen sind. *Mibelli* selbst hebt das familiäre Auftreten besonders hervor, ver-

Digitized by Google

wirft jedoch jede direkte Heredität. Wir wollen uns damit am Schlusse unserer Besprechung weiter beschäftigen.

Die *histolcgische Untersuchung* ergab folgende Einzelheiten:

Wie wir schon bei schwacher Vergrößerung an einem Hämatoxylin-Eosin-Präparat sehen, können wir der Beobachtung *Mibellis*, daß sich an den befallenen Partien die Knäueldrüsen in reicher Anzahl vorfinden, ohne weiteres beipflichten. Im ganzen Bereich der Effloreszenzen zeigt sich eine bald mehr, bald weniger ausgesprochene Hyperkeratose. Die Hornschicht zeigt eine geschichtete Struktur und wellenförmigen Verlauf, der an einzelnen Stellen zu richtigen Einstülpungen ins Corpus Malpighi führt. Letzteres ist ebenfalls stark gewuchert und es hat die Körnerschicht sich rege daran beteiligt. Besonders fallen die verlängerten interpapillären Zapfen auf, namentlich dort, wo ein Knäueldrüsenkanal aus ihnen in die Tiefe der Cutis hineindringt. Dies kommt allerdings schon am normalen Präparat zur Geltung, jedoch genügt ein Blick auf das uns vorliegende Bild, um uns zu überzeugen, daß es sich hier um eine gesteigerte Aktivität der betreffenden Zellen handelt. Die Drüsen selbst sind vereinzelt cystisch erweitert. Die Wände sind leicht atrophisch und von zelligen Infiltraten umgeben. Diese Infiltrate steigen längs der Ausführungskanäle hinauf und häufen sich besonders in den angrenzenden Papillen an. In der Hornschicht befinden sich zahlreiche korkzieherartig gewundene Drüsenausführungsgänge, jedoch ist die Schnittfläche nirgends glücklich genug gefallen, uns den Verhornungsprozeß in seiner Kontinuität zu zeigen. Eins ist immerhin sicher, daß er nur diejenigen Partien der Kanäle in Mitleidenschaft zieht, welche noch innerhalb eines Komplexes von Epidermiszellen gelegen sind. Diese eben beschriebenen Befunde stellen offenbar Jugendstadien der Effloreszenzen dar. Daneben tritt im selben Präparat eine Atrophie des Corpus Malpighi zutage. Atrophie vielleicht nur, wenn wir sie mit der umgebenden Hyperakanthose vergleichen. Retezapfen sind kaum mehr sichtbar. Es hat sich eine muldenförmige Vertiefung in der malpighischen Schicht ausgebildet, in die die Hornlamellen, sich eng an die Wandungen anschmiegend, ebenfalls heruntersteigen. Die Oberfläche nimmt jedoch an diesem Heruntersteigen nicht teil, im Gegenteil bildet sich ein ausgesprochener Höcker über dem Hautniveau aus. Im Inneren dieser Formation ist die Hornschicht weniger deutlich und es scheint, als ob sich eine Kontinuitätstrennung mit dem übrigen Stratum corneum darstellte.

Mittels stärkerer Vergrößerung sehen wir an einem Giesonpräparat, wenn wir mit der Hornschicht beginnen, einerseits ziemlich lose, andererseits äußerst fest aneinandergefügte Hornlamellen, letztere im Bereich der muldenförmigen Einsenkungen des Corpus Malpighi. Deshalb geht auch dort, wie gesagt, die lamelläre Struktur verloren. Meist ist hier ein geschlängelter Kanal noch vorhanden, oft aber fehlt er auch. Die basale Schicht weist deutliche Hornzellenmembranen auf. In den Zellen ist in der Mehrzahl der Fälle ein stark tingierbarer Kern vorhanden. Daneben finden sich dicht am Corpus Malpighi Keratohyalinkörnchen darin vor. Diese Faktoren künden uns eine Parakeratose, also eine fehlerhafte Verhornung an. Im Rete ist die Körnerschicht an bestimmten Stellen auf 5—7 Lagen vermehrt. Dies besonders da, wo sich die Horneinsenkungen befinden und zwar um die Mündungen der Schweißporen herum. Am blinden Ende der Einstülpung ist der

Digitized by Google

Körnerzellenbelag auf eine Schicht reduziert, also ganz atrophisch geworden. Bemerkenswert ist eine isolierte Körnerzellenansammlung in der Tiefe der an dieser Stelle äußerst hypertrophischen malpighischen Schicht. Im Zentrum dieser Insel leuchten deutlich gelblich gefärbte Hornmassen hervor. Hier sehen wir eben den Verhornungsprozeß in seiner Ausbildung begriffen. Die muldenförmigen Einsenkungen, von denen schon vorher gesprochen wurde, erscheinen diesmal mit senkrecht aufsteigenden Rändern. Die Identität aller bisher beschriebenen Prozesse äußert sich darin, daß an diesen Rändern die Körnerzellen wiederum stark gewuchert sind, während sie sich im Zentrum auf 2 oder 3 Schichten reduziert. Das Zentrum ist nach der Cutis hin mehr oder weniger abgeflacht, nur Andeutungen von Papillen und Zapfen finden sich noch darin vor.

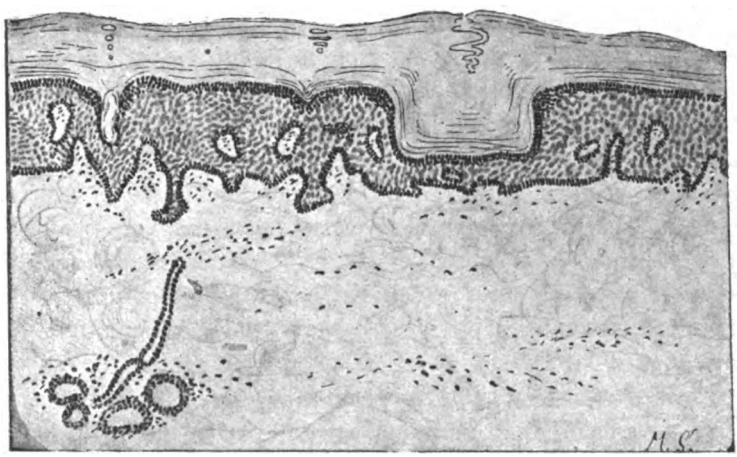

Die Kenntnis dieser Verhältnisse ermöglicht es uns, ein Bild von der Histogenese der Effloreszenzen zu machen, wenn wir ihre klinische Entwicklung dabei im Auge behalten. Die Erkrankung setzt mit einer allgemeinen Hyperakanthose ein, an der die Körnerschicht in hohem Grade befallen ist. Dieser Vorgang lokalisiert sich hierauf an den Wandungen der Schweißdrüsen-Ausführungsgänge. Er bildet das Vorstadium zu einer enormen Produktion von Hornsubstanz, die die Mündung genannter Gänge verstopft. Die Hornlamellen der Hautoberfläche drängen sich in die präformierten Kanäle hinein und suchen Anschluß mit dem eben begonnenen Verhornungsprozeß. Es folgt hieraus eine Atrophie der beteiligten Körnerzellen und ein Stillstand des Vorganges in der Tiefe der Retezapfen. An der Mündung des Ganges aber geht die Verhornung desto intensiver vor sich und wir beobachten dort die stark gewucherte Körnerschicht. Bald nimmt der Prozeß größere Dimensionen an, und es erscheinen die muldenförmigen Vertiefungen im Rete. Es wird nicht schwer sein, den Hornpfropf darin zu erkennen,

Digitized by Google

der uns schon makroskopisch sichtbar gewesen ist. Weiter können wir den Verlauf der Effloreszenzen nunmehr klinisch verfolgen. Histologisch entgeht uns nicht eine beginnende Involution, die sich, wie wir schon gesehen haben, auch makroskopisch im Zentrum der Effloreszenzen kundgibt. Diese zentrale Involution befällt schon sehr früh die acinösen Drüsen, deren denn auch keine — wie schon bei *Mibelli* — in unseren Präparaten vorzufinden sind. Möglicherweise sind sie ganz zu Anfang an der Verhornung mitbeteiligt gewesen, später aber gänzlich zurückgebildet worden. Sie sind hierin dem Beispiel der Knäueldrüsen im Zentrum der Effloreszenzen gefolgt.

Diese Vorstellung des Prozesses stimmt im wesentlichen mit derjenigen *Mibellis* überein. Wie schon gesagt, legte er ein Hauptgewicht auf die Unterscheidung der primären Hypertrophie der Körnerschicht und der bald darauf folgenden Atrophie unter dem Druck der Hornsubstanz. Zum Vergleich hierzu zog er die Genese der harten Warzen heran, wo *Unna* bekanntlich den Ausdruck „atrophisches Herabsteigen der Hornschicht" prägte. Wenn *Josef* später sich nicht entscheiden wollte, mit *Mibelli* anzunehmen, daß die Hyperkeratose stets von den Knäueldrüsengängen selbst ihren Ausgang nimmt, oder nach *Maiocchi*, daß die Hornsubstanz durch den keratotischen Prozeß in die Kanäle hineingelangt, so könnte man dem das oben Gesagte entgegenstellen. Es geht nämlich daraus hervor, — was sich denn auch an den uns vorliegenden Präparaten gezeigt hat, — daß wahrscheinlich beides der Fall ist. *Respighi* sagt des Weiteren, daß die Affektion in gleicher Weise ihren Ausgangspunkt von den Knäuel- und acinösen Drüsen nimmt. Dies wird kaum der Erkrankung ihren Namen Porokeratose rauben können, haben wir doch auch die Beobachtung gemacht, daß die acinösen Drüsen in den histologischen Präparaten nach geraumer Zeit nicht mehr vorzufinden sind. Allerdings sind dann die Knäueldrüsenkörper auch schon geschwunden. Jedoch ist in den meisten Hornpfröpfen der älteren Effloreszenzen die geschlängelte Mündung des Schweißporus noch zu erkennen. Schließlich waren, bei noch nicht atrophierten Knäueldrüsen, niemals acinöse Drüsen in unseren Präparaten mehr zu sehen, hingegen fand *Respighi* neben vielen anderen, meist mit *Mibelli* übereinstimmenden Befunden, die anormale Beschaffenheit des Stratum corneum deutlich ausgeprägt. Diese Parakeratose dokumentierte sich durch das Auftreten kleiner farbloser Körnchen sowie großer Kerne im Inneren der Hornzellen. Schließlich fand *Joseph* das atrophische Rete nicht vor. Desgleichen fehlten in seinen Präparaten die cystischen

Digitized by Google

Dilatationen der Knäueldrüsen. Dazu bemerkt er, daß er es wahrscheinlich mit jüngeren Effloreszenzen zu tun hatte als diejenigen, die *Mibelli* seinem Studium unterzogen hat. Interessant sind auch die von ihm beobachteten Karyokinesen in den Wandungen der Knäueldrüsen und deren Ausführungsgängen. Dazu hob *Respighi* noch ausdrücklich hervor, daß ihm Kernteilungen nicht besonders auffielen. *Joseph* erklärt seinen Befund in folgender Weise: Die Schweißdrüsen werden durch die hyperkeratotischen Massen verlegt, wodurch das Bestreben der noch funktionierenden Teile deutlich hervortritt, den Widerstand zu überwinden. Es würde deshalb eine Überproduktion von sezernierenden Zellen angezeigt sein. Karyokinesen fielen in unserem Falle nicht auf. Daß es sich bei den Patienten um eine vermehrte Schweißsekretion an den betroffenen Partien handelte, wurde schon in der Krankengeschichte gesagt.

Wir sehen aus diesen histologischen und klinischen Daten, daß die Erkrankung durch die auf die Knäueldrüsen lokalisierte Verhornung bedingt ist. Diese Definition genügt vollauf, die Ausbildung der Effloreszenzen zu erklären und nachzuweisen, daß wir es in der Tat mit der *Mibelli*schen Porokeratose zu tun haben. Dazu wäre noch einmal zu betonen, daß die Knäueldrüsen in einer bestimmten Anordnung von dem Prozeß ergriffen werden, woraus sich ohne weiteres die zentrifugale Ausbreitung der Effloreszenzen ergibt. Letzterer Umstand bietet für *Respighi* erst das Charakteristikum der Erkrankung.

Was die Ätiologie anbetrifft, so ist von vornherein zu bemerken, daß wir bei der geringen Anzahl der bekannten Fälle uns einstweilen nur in Hypothesen ergehen können, auf die ich nicht weiter eingehen will. Allerdings bietet sich eine Reihe interessanter Faktoren dem Studium dar. Wir sind geneigt, uns zunächst nach einer Störung der Schweißsekretion umzusehen. Bei unseren Patienten ist starkes Schwitzen an den betroffenen Handflächen und Fußsohlen aufgefallen. Dem wollen wir einen ähnlichen Befund beim Keratoma hereditarium palmare et plantare gegenüberstellen. Letztere Erkrankung soll sich besonders dadurch von der Ichthyosis unterscheiden. *Mibelli* bekämpfte seinerzeit *Tommasoli*, welcher die Porokeratose als einen autotoxischen Prozeß auffaßte, und das ätiologische Moment in einer Elimination der toxischen Produkte durch die Schweißdrüsen fand. Ohne bestreiten zu wollen, daß die Knäueldrüsen überhaupt einen Coeffizienten — funktionell genommen — in der Erkrankung darstellen, wies *Mibelli* jedoch auf das Fehlen jeglicher entzündlicher Erscheinungen hin. Dazu wollen wir uns jedoch an die toxischen Keratosen erinnern, namentlich an

Digitized by Google

die Arsenkeratosen und an ihre Lokalisation an Flachhand und Fußsohle. Dies bringt uns darauf, zu fragen, welche Faktoren überhaupt Hyperkeratosen bewirken. Eins ist sicher, daß diejenigen Hautpartien, welche am meisten mechanischen Irretationen ausgesetzt sind, am leichtesten verhornen. Es fragt sich, ob wir in diesem Sinne das Befallensein der Streckseiten der Gelenke — der Beugeseiten in unserem Falle — deuten sollen. Bei der Ichthyosis ist dies offenbar nicht der Fall. Die exogene Ursache scheint uns ganz im Stich zu lassen. Hier wäre eine Bemerkung von *Borst* am Platze: „Insofern müssen wir auch bei allen erworbenen Hypertrophien einen endogenen Faktor zugeben, als die individuelle angeborene Disposition eine große Rolle spielt, so daß bei den gleichen Bedingungen bald Hypertrophie gefunden wird, bald nicht." Hieraus sieht man, daß wir die Frage erörtern wollen, ob wir es vielleicht mit einem Naevus zu tun haben. Dieser Begriff soll in seinem größten Umfang aufgefaßt sein, und zwar mit der Bedeutung einer kongenitalen Mißbildung. Dies können wir einstweilen nur dadurch tun, daß wir den familiären Charakter der Porokeratose hervorheben und ihre frühe Entstehung nach der Geburt beweisen.

Von der Ichthyosis wissen wir, daß sie im zweiten Lebensjahre auftritt. Die Porokeratose manifestiert sich in jedem Alter, allein es wäre unrecht, an Hand der bisher bekannten Fälle, zu vergessen, daß die Mehrzahl derselben spätestens 3 Jahre nach der Geburt aufgetreten ist. Übrigens wissen wir, daß die Hämophilie, die allgemein als Mißbildung betrachtet wird, oft erst sich mit den 30 er Jahren bemerkbar machen kann. Aus diesen Gründen liegt es wohl sehr nahe, die Porokeratose wie die Ichthyosisarten als Naevusform aufzufassen, besonders dann, wenn noch einmal daran erinnert sein darf, daß die bestimmte Ausbildung unserer Effloreszenzen an etwas Präformiertes denken läßt. Histologisch ist sie an ein bestimmtes anatomisches Substrat gebunden, ein Faktor, der das klinische Bild ihrer Effloreszenzen bedingt. Eine rein morphologische Klassifikation räumt ihr eine besondere Stelle im System ein. Es ist schwer zu sagen, ob sie in der einst kommenden ätiologischen Einteilung ihre Sonderstellung behaupten wird.

### *Literaturverzeichnis.*

*Mibelli*, Beitrag zum Studium der Hyperkeratosen der Knäueldrüsengänge. Mona sh. f. prakt. Derm. 1893. — *Respighi*, Über eine noch nicht beschriebene Hyperkeratose. Ebenda. 1894. — *Mibelli*, Über die Porokeratose. Ebenda. 1895. — *Joseph*, Über Porokeratosis. Arch. f. Derm. u. Syph. 1897.

Digitized by Google

## XIII.

# Die Vaccinetherapie bei Erythema exsudativum multiforme (Hebra).

Von

JULIUS MÜLLER,

Wiesbaden.

*Lesser* schreibt in seinem bekannten Lehrbuch betreffs der Therapie bei Eryth. exsudativa multiforme: Die Therapie ist bei dem zyklischen Verlauf des Erythems von geringer Bedeutung. Zuzugeben ist allerdings, daß wir auch kein Medikament kennen, welches auf den Verlauf oder die Wiederkehr der Krankheit auch nur den geringsten Einfluß ausübt." Diese scharfe Verneinung jedes therapeutischen Erfolges veranlaßt mich, auf eine Behandlungsmethode hinzuweisen, die ich seit 4 Jahren mit gutem Erfolg angewandt habe. Ich glaube dies umso mehr tun zu müssen, da das Erythem nicht ganz selten doch Erscheinungen, wie auf den Schleimhäuten des Mundes, der Konjunktiva, ferner Beteiligung der Gelenke, Vergrößerung der Milz und auch sonstige auf eine Allgemeininfektion hinweisende Symptome hervorruft, die die Erkrankung immerhin ernster gestalten.

Das Erythema ist unzweifelhaft durch „den ganzen Verlauf, das häufig zu beobachtende Prodromalstadium, den typischen Ablauf, die typischen Allgemeinerscheinungen (*Jaresch*), das epidemische Auftreten (*Düring*)" als Infektionskrankheit anzusprechen.

Als ich nun vor ca. 4 Jahren anfing, mich mit der Vaccinetherapie bei den verschiedenen Dermatosen zu beschäftigen, um mir selbst ein Urteil über den Wert derselben zu bilden, zog ich auch die mir zufließenden Fälle von Eryth. exsudat. multiforme hierzu heran. Die Erfolge waren von vornherein so überraschend und gleichmäßig, daß ich bei späteren Fällen mit großer Gewißheit in wenigen Tagen Heilung versprechen konnte. Unter den ca. 25 Fällen ist kein Versager. Ich habe z. T. Opsonogen, z. T. Leukogen, meist jedoch ersteres benutzt, und zwar habe ich sofort mit großen Dosen von 50—100 Mill. begonnen. Kleinere sind von geringer Wirkung. Bei fieberhaften, mit stärkeren Allgemeinerscheinungen einhergehenden Fällen begann ich mit 50 Millionen,



Digitized by Google

bei den übrigen mit 75—100 Millionen. Bei schon länger bestehenden, schon in Rückgang befindlichen Fällen genügt eine Injektion von 25 Mill. Mehr wie 2 Injektionen sind nicht nötig. Die zweite erfolgt meist nach 3 Tagen. Die Heilung erfolgt in 3—7 Tagen.

Nur einige Fälle zur Charakterisierung:

**Fall 1.** 6. IV. Erythem seit 3 Tagen an den Unterarmen und Händen 100 Mill. Opsonogen.

8. IV. bis auf Andeutungen geschwunden.

**Fall 2.** 10. VI. Erythem beider Wangen, Hals und Extremitäten. 25 Mill. Leukogen.

12. VI. Kein Erfolg. 100 Mill. Opsonogen.

15. VI. Geheilt.

Beweisender sind die rezidivierenden Fälle, da wir durch die Anamnese die Zeitdauer des Verlaufs kennen und durch die ganz wesentliche Verminderung des Verlaufs den Erfolg durch die Vaccinetherapie feststellen können.

Hiervon ebenfalls einige Fälle:

**Fall 3.** 20. IV. Erythem beider Wangen und des Halses. Pat. leidet schon zum drittenmal an derselben Krankheit und dauerte die Abheilung jedesmal 2—3 Wochen. 100 Mill. Opsonogen.

22. IV. Exanthem ganz wesentlich abgeflacht, die scharfen Umrisse verschwinden, nur noch verschwommene Rötung.

23. IV. 100 Mill.

25. IV. Nur noch Andeutungen.

**Fall 4.** 6. IX. Erythem an den Armen, Händen, Gesicht besteht seit 14 Tagen, keine Zeichen von Rückbildung. Pat. litt seit Jahren oft 4—5 mal jährlich an diesem Ausschlag, seit 2 Jahren nur noch im Frühjahr und Herbst. Dauer meist 3—4 Wochen. 25 Mill. Leukogen.

10. IX. Bis auf Andeutungen verschwunden.

26. XI. Seit 5 Tagen Kopfschmerzen, leichte Allgemeinstörungen, seit 2 Tagen Erythem an Händen, Unterschenkeln und Füßen. 50 Mill. Leukogen.

29. XI. Etwas gebessert, auf die Injektion Brechreiz, erhöhte Kopfschmerzen und erhöhte Temperatur. 75 Mill. Leukogen.

1. XII. Ausschlag fast verschwunden, nur noch geringe bräunliche pigmentierte Andeutungen.

**Fall 5.** 26. III. Vor 3 Tagen leichtes Unbehagen, geringes Fieber, Kopfschmerzen, Gliederschmerzen. Pat. hält es für Influenza. Tags darauf typisches Exanthem über den größten Teil des Körpers und der Zunge. 75 Mill. Leukogen.

27. III. Wesentliche Abschwellung und Abblassen.

29. III. Geheilt.

Von den rezidivierenden Fällen ist dies der einzige, den ich wiedersah. Da die Patienten überaus zufrieden mit dieser Behandlung waren, scheint es, als ob die Vaccinetherapie auch eine Dauerwirkung hervorrufen kann.

Diese prompte Wirkung der polyvalenten Staphylokokkenvaccine läßt den Schluß zu, daß es sich um einen spezifischen Zu-

Digitized by Google

sammenhang handelt oder wenigstens um einen verwandtschaftlichen mit der ätiologischen Ursache des Erythems.

Um dies zu klären, machte ich allerdings bis jetzt nur bei 2 Fällen statt der Staphylokokkenvaccine eine Gonargininjektion.

**Fall 6.** 9. XI. Seit 2 Tagen Erythem fast über den ganzen Körrper ausgebreitet, ebenso Mundschleimhaut beteiligt, geringes Fieber, Allgemeinbefinden gestört. 50 Mill. Gonargin.

11. XI. Fast ganz abgeblaßt.

14. XI. Völlige Heilung.

**Fall 7.** 6. VII. Pat. leidet seit Jahren im Frühjahr und Herbst an derselben Erkrankung. Dauer 2—3 Wochen. Exanthem fast über den ganzen Körper, besonders Gesicht und Extremitäten. 100 Mill. Gonargin.

9. VII. Am Tag der Injektion etwas Unbehagen; wesentlich abgeblaßt.

13. VII. Exanthem geschwunden, nur noch bräunlich verfärbte Stellen, wie auch nach Abheilung früherer Attacken.

Daß so verschiedene Vaccine das gleiche gute Resultat zeitigten, dürfen wir wohl dahin auffassen, daß die antitoxische Wirkung auf verschiedenen Komponenten beruht und daß die verschiedenen Vaccine z. T. gleichlaufende gemeinsame, z. T. spezifisch wirkende Komponenten in sich schließen.

Die Gonarginfälle regen natürlich an, zu untersuchen, ob umgekehrt auch die Staphylokokkenvaccine auch bei gonorrhoischen Affektionen therapeutisch wirksame Reaktion hervorruft. Ich selbst verfüge in diesem Punkte über keine Erfahrung; doch wie aus einer Arbeit von *Loeb* über Leukogen (Derm. Woch., 1918) hervorgeht, scheint dies der Fall zu sein. Doch darf man hierbei nicht vergessen, daß es sich bei subakuten und chronischen gonorrhoischen Prozessen fast immer um eine gleichzeitige auf Staphylokokken und Gonokokken zurückzuführende Affektion handelt.

Näher auf diese Verhältnisse eingehen möchte ich heute nicht; nur so viel, daß ich selbst bei papulo-nekrotischen luetischen Affektionen deutliche lokale Reaktion und Rückbildung gesehen habe, ferner daß bei Tabes die Pyocyaneusvaccine von Prof. *Döhler*-Leipzig (Berl. klin. Wochenschr., 1913) warm empfohlen, wie ich aus jahrelanger Erfahrung bestätigen kann, gute, z. T. überraschende Resultate gibt. Ferner auf den günstigen Einfluß des Tuberkulins auf die Paralyse, auf den *v. Wagner* aufmerksam macht.

Diese und ähnliche Beobachtungen lassen mich schließen, daß die Vaccinetherapie noch lange nicht genügend ausgebaut ist und daß sie m. E. ein größeres Interesse verdient.



Digitized by Google

## Bericht über die Dermatologen-Tagung in Frankfurt a. M.

am *28. und 29. September 1918.*

Am 28. und 29. IX. fand in Frankfurt a. M. die 40. Tagung der Frankfurter Dermatologen-Vereinigung unter Beteiligung der rheinisch-westfälischen Dermatologen und vieler von weither gekommener Fachgenossen unter Leitung von Geh. Rat *Herxheimer* statt. Die Tagung war außerordentlich anregend und erhielt ihren besonderen Reiz durch die Vorträge von Geh. Rat *Kolle* und Prof. *Sachs*.

Am Samstag abend hielt Herr Geh. Rat *Kolle* seinen Vortrag über **„Experimentelle Studien und Versuche zu P. Ehrlichs Chemotherapiemittel Arsenobenzol“.** Nachdem er die hervorragenden Verdienste *Uhlenhuths* und vor allen Dingen *P. Ehrlichs* um die Einführung und Ausgestaltung der Arsenbehandlung der Syphilis gewürdigt hatte, gab er an der Hand von Tabellen eine Übersicht über zahlreiche, zum Teil bereits unter *P. Ehrlichs* Leitung hergestellte Salvarsanpräparate.

Für die Auffindung besonders wirksamer Salvarsanverbindungen ist die Ermittlung des *chemotherapeutischen Index* durch den Tierversuch an syphilitischen Kaninchen von ausschlaggebender Bedeutung. Von den großen harten Schankern an der Hodensackhaut, welche spontan sehr schwer zurückgehen und durch Quecksilberverbindungen kaum beeinflußt werden, zeigte er eine Anzahl trefflicher Lumière-Aufnahmen, darunter auch eine durch Coitus übertragene Erkrankung (die erste derartige Beobachtung). Auch Sekundärerscheinungen und Monorezidive in den Schankernarben oder auf der übrigen Körperhaut bzw. am Auge wurden demonstriert.

Eine interessante Tabelle zeigte die *Toxizitätserhöhung des Neosalvarsans* und ähnlicher zersetzlicher Präparate beim *Stehen*, die bereits in der *ersten halben Stunde* eine sehr große ist.

Bei Darreichung *von kleinen Salvarsanmengen* werden die Spirochäten zum Wachstum geradezu angestachelt und treten in kurzen, äußerst beweglichen Exemplaren auf.

Unter den neuen Präparaten ist das *Silbersalvarsan-Natrium* das weitaus wirksamste und vor allem für die *Behandlung frischer Syphilis* geeignet. Es ist nicht nur dem Neo- und Natrium-Salvarsan, sondern auch dem Altsalvarsan im Tierversuch bedeutend überlegen.

Bei zu schneller Einspritzung können auch bei der Dosis tolerata *Nebenerscheinungen*[1]) entstehen wie Kopfröte, Lippenschwellung, Erbrechen, Pulsbeschleunigung und Schwindel, die aber stets bald vorübergehen. Beim Menschen ist 0,2 — 0,25 — 0,3 in 10 ccm dest. Wasser bei langsamer Einspritzung nach zahlreichen Erfahrungen gewöhnlich gut vertragen worden. Die Wirkung zeigt sich in besonders schnellem Rückgang der krankhaften Erscheinungen und dem schnellen Verschwinden der Spirochäten.

Ein anderes Präparat, welches die Neigung hat, in Lösung unter Stickstoff dauernd haltbar zu sein, ist das *Sulfoxylat*, welches von *Jahnel* bei Paralytikern erprobt ist und bei Paralyse nicht nur die Wa.-R. im Blut, sondern auch im Liquor umzuwandeln vermag.

---

[1]) Diese Erscheinungen ähneln den nach Einspritzung *konzentr. Altsalvarsanlösung* vorkommenden, wie sie *Habermann* aus meiner Klinik beschrieben hat (diese Zeitschr. 1914); bei Lösung von Silbersalvarsan in 20 cm³ Wasser sind sie viel seltener. *E. Hoffmann.*

Digitized by Google

Die bisher beobachteten Schädigungen erfolgten durch zu große und zu giftige Dosen und durch Shockwirkung; letztere ist durch *niedrige Dosierung* und durch *langsame* Injektion auszuschalten.

Seine besondere Bedeutung erhält das Silbersalvarsan dadurch, daß es biologisch als aktiviertes Altsalvarsan, d. h. durch Silberwirkung verstärktes Altsalvarsan wirkt, wobei zu berücksichtigen ist, daß die Wirkung des Silbers allein in Form des kolloidalen Silbers (= Kollargol) auf die Kaninchensyphilis diejenige des Quecksilbers bereits übertrifft.

Empfohlen wird deshalb das *Silbersalvarsan* speziell für *primäre Lues* und die *Frühperiode* der *sekundären Lues*, wo es in öfter zu wiederholenden mittleren Dosen (8—10 mal 0,2 bis 0,3) geeignet ist, durch seine intensive Wirkung das Quecksilber als Kombinationsmittel zu ersetzen.

Bei der Diskussion bestätigte *Fabry*, der 130 Patienten mit Silbersalvarsan behandelt hatte, die Schnelligkeit der Wirkung, welche derjenigen des Altsalvarsans gleichkäme; *Hugo Müller*-Mainz berichtete über 600 ohne Quecksilberkombination gemachte Injektionen; von 15 Primäraffekten zeigte nur einer nach der zweiten Spritze noch Spirochäten, kein Fall hatte nach 2,4 g noch positive Wa.-R. Weiter sprachen zur Diskussion *Linser*, der mit Sublimat gemischtes Salvarsan empfahl, *Zieler*, der den Salvarsanikterus zum Teil auf Syphilis zurückführte, *v. Nothafft*, der mit Silbersalvarsan und nachfolgender Hg-Kur gute Erfolge erzielte, und *Delbanco*, der über das harte Ödem der Kaninchen und die Nierenschädigung durch kombinierte Hg-Salvarsan-Therapie sich ausließ. Besonderes Gewicht wurde von allen Rednern auf *langsame* Einspritzung gelegt. *E. Hoffmann* berichtete über die Erfahrungen seiner Klinik, empfahl nicht zu kleine Dosen zu Beginn der Abortivtherapie; auch er würde bei genügender Wirksamkeit den Wegfall der kombinierten Kur freudig begrüßen. Auch *Gennerich* sprach über seine Erfolge und seinen Behandlungsplan (etwa 10 Silber-Salvarsan-Einspritzungen zu 0,2—0,3), ferner über den Mechanismus der Salvarsan-Intoxikationen.

Die *Sitzung am Sonntag morgen* begann mit Demonstrationen. *Rost* zeigte einen 32jährigen Mann mit einem ausgedehnten, seit dem 6. Lebensjahre bestehenden xanthomähnlichen Exanthem, das von *Jadassohn* und *Hoffmann* wegen der Schwellbarkeit der Efflorescenzen und des histologischen Bildes für *Urticaria pigmentosa* erklärt wurde. *Hugo Müller*-Mainz erschien mit 15 Fällen, darunter mehreren von *Acrodermatitis atrophicans*, einer Ichthyosis mit Alopecia atrophicans der Kopfhaut, deren Behandlung von *Rost*, *Hoffmann*, *Jadassohn*, *Zieler* erörtert wurde, sowie einem seit Monaten bestehenden *Lymphangioma cysticum* der seitlichen Thoraxwand. Er erstattete ferner ein Referat über *artefizielle Geschwüre* und *ihre Behandlung mit Hypnose*.

*Paulus*-Aachen zeigte eine Sklerodermie nach Salvarsan-Injektionen, eine schwierig abzugrenzende Form von *Dermatitis herpetiformis Duhring* und eine eigenartige, seit März 1917 bei einem Soldaten aufgetretene, mit Jucken einhergehende Rötung und Schwellung des Gesichtes, die vom Vortragenden als *Dermatitis solaris* bezeichnet, von *Hoffmann* und *Jadassohn* wegen der Beteiligung der Lippen und des mikroskopischen Bildes als *Lupus erythematodes* mit Erythema perstans faciei aufgefaßt wurde, wobei *Herxheimer* an die alte Bezeichnung *Erysipelas perstans faciei* erinnerte.

Sodann sprach *Hammer* über die Behandlung artefizieller Unterschenkelgeschwüre durch langdauernden Abschluß mit wasserdichtem Stoff

Digitized by Google

und Mastisol, wobei der Eiter sich in übelriechende seröse Flüssigkeit umwandle, die Granulationen aber fest und gut würden.

Weiter zeigten *Greif* ein *Erythema induratum Bazin* von ungewöhnlicher Größe, *Meirowsky* eine *Parapsoriasis*, *Sachs* eine sekundäre Erythrodermie bei Psoriasis und *Baer* neben einer *Dermatitis herpetiformis Duhring* eine seit 4 Jahren bestehende eigenartige follikuläre Keratose, die *Veiel* als ihm unbekannt, *Jadassohn*, *Hoffmann* und *Arndt* als gering ausgebildete *Darier*sche *Psorospermose* erklärten.

Aus der *Frankfurter Klinik* erschienen noch einige Fälle, darunter ein Kriegsteilnehmer mit *Orientbeulen* an der rechten Wange und linken Hand und eine *Sclerodermia circumscripta* am Halse vom Typus des Whitespot desease, zu der *Jadassohn*, *Hoffmann*, *v. Zumbusch*, *Herxheimer* und *Riecke* sprachen.

Im Anschluß daran berichtete *Nathan* über „*Glycinal*", ein Glycerin-Ersatzpräparat der Firma Cassella, das in Frankfurt toxikologisch geprüft, zum Preise von etwa 24 M. das Kilogramm recht brauchbar für Schüttelmixturen und Ersatz von Ung. glycerin. erscheint, doch werden Salzlösungen dadurch ausgefällt.

Den Schluß der Tagung bildete der bedeutsame Vortrag von *Hans Sachs* und *Georgi*, **Zum serologischen Luesnachweis mittels Ausflockung** (vergl. auch Med. Klin. 1918. No. 33). Ausgehend von der Forderung des Krieges, Tiere zu sparen, gelangten sie zu einer neuen, einfachen, auf der Fällbarkeit der Globuline beruhenden Anordnung des serologischen Versuchs: Sie mischen 1 ccm zehnfach in 0,85 proz. Kochsalzlösung verdünnte, zuvor durch halbstündiges Erhitzen auf 55—56° inaktivierten Patientenserums mit 0,5 ccm sechsfach mit 0,85 proz. Kochsalzlösung verdünnten alkoholischen cholesterinierten Rinderherzextraktes.

Die beschickten Röhrchen werden gut geschüttelt und 2 Stunden im Brutschrank, sodann 18—20 Stunden bei Zimmertemperatur gehalten. Die Ablesung erfolgt alsdann mit einem von *Kuhn* und *Woithe* angegebenen Agglutinoskop. Positive Reaktionen machen sich durch das Erscheinen heller Körnchen auf dunklem Grunde bemerkbar gegenüber der klaren Durchsichtigkeit negativer Sera.

Die Vortragenden konnten über 2770 Fälle berichten, die in 94,94 pCt. mit der Wa.-R. übereinstimmten.

*Nathan* konnte dieses günstige Resultat an 1400 Fällen der *Herxheimer*schen Klinik bestätigen.

Die Reaktion erscheint demnach trotz der Schwierigkeiten des optimalen Verdünnungsgrades und des geeigneten Cholesteriezusatzes — beide müssen in gegenseitiger Abhängigkeit voneinander stehend für jeden Extrakt erprobt werden — wegen ihrer Einfachheit und Zuverlässigkeit gegenüber der Wa.-R. äußerst wertvoll.

Bei der anschließenden Diskussion trat *Fritz Lesser* warm für die *Meinicke*sche *Reaktion* ein; es beteiligten sich ferner *Lentz*, *Zieler*, *Gennerich*.

Ein gemeinsames Mittagessen beschloß die anregende Tagung; hier wurde ein Merkblatt von *H. Meyer* und *Meirowsky* über die Bekämpfung der *Bartflechten im Heere* verteilt, und Herr Geh. Rat *Lentz* vom Ministerium des Innern gab einen Überblick über die Bestimmungen des neuen Gesetzes zur Bekämpfung der Geschlechtskrankheiten. Zum Schluß fand noch eine Besprechung der zahlreich versammelten Universitätslehrer über Fachangelegenheiten statt. *E. Zurhelle*, Bonn.

Digitized by Google

# Periodische Literatur.

Zusammengestellt von Dr. *Arthur Alexander* in Charlottenburg.

**A. f. D.** = Archiv für Dermatologie und Syphilis. **B. kl. W.** = Berliner klinische Wochenschrift. **D. m. W.** = Deutsche medizinische Wochenschrift. **D. W.** = Dermatologische Wochenschrift. **M. Kl.** = Medizinische Klinik. **M. m. W.** = Münchener medizinische Wochenschrift. **P. m. W.** = Prager medizinische Wochenschrift. **W. kl. W.** = Wiener klinische Wochenschrift. **W. m. W.** = Wiener medizinische Wochenschrift.

## Gonorrhoe.

*Allgemeine Symptomatik, Kasuistik.*

*Hecht*: **Gonorrhoisches Exanthem verschiedener Gestalt und Tendovaginitis bei einem Falle.** A. f. D. Bd. 123. H. 2.

Bei einem jungen Manne, der an unkomplizierter Gonorrhoea anterior litt, trat 7 Tage post infektionem ein Ausschlag auf, der 2 Formen unterscheiden ließ, solche, die dem Eryth. nodosum und andere, die dem Eryth. multiforme vergleichbar waren. Außerdem bestand leichte Gelenkentzündung und schmerzhafte Sehnenscheidenentzündung, in der sich durch Punktion Gonokokken nachweisen ließen. *R. Habermann*-Bonn.

*Fuchs*: **Hautallergie bei Gonorrhoe.** A. f. D. Bd. 123. H. 2.

Mit mehrfach beimpfter polyvalenter Gonokokkenbouillon ließ sich bei zahlreichen Gonorrhoikern durch Intradermoreaktion eine spezifische Hautallergie feststellen, während Gesunde nur vereinzelt positiv reagierten. Die Allergie, die bei allen klinischen Formen der Gonorrhoe vorkommen kann, entsteht frühestens nach 6 Tagen und überdauert jedenfalls den Krankheitsprozeß, erlischt dann aber nach einigen Monaten. Durch Negativwerden lassen sich demnach harmlose Nachkrankheiten von echten persistierenden gonorrhoischen Prozessen unterscheiden.

*R. Habermann*-Bonn.

*H. Reiter*-Saarbrücken: **Kann eine Verbreitung der Gonorrhoe und der hiermit verknüpfte Geburtenrückgang nach Friedensschluß eingeschränkt werden?** D. m. W. 1917. No. 22.

Um den Geburtenrückgang infolge der vielen im Felde zugezogenen Gonorrhoen, die nicht gänzlich ausgeheilt sind, zu verhüten, fordert der Verfasser, daß bei Friedensschluß alle frischen und ungeheilten Gonorrhoiker in ein Etappen-Lazarett kommen, in dem sie bis zur endgültigen Heilung verbleiben. Ferner verlangt er, daß alle während des Feldzuges erkrankt Gewesenen bei der Demobilisierung ebenfalls erst in ein Etappen-Lazarett geschickt werden, um mittels der Gonokokkenvakzine ihren Gesundheitszustand zu prüfen. Die Prüfung erfolgt durch subkutane Injektion von 1 ccm Gonokokkenvakzine. *Hell*-Kiel.

*W. Schürmann*-Halle: **Die Thermopräzipitinreaktion als Diagnostikum bei Gonorrhoe, insbesondere bei chronischer Gonorrhoe.** D. m. W. 1917. No. 12.

Verfasser hat bei seinen Versuchen mit der Thermopräzipitinreaktion die diagnostisch wichtige Ringbildung auch bei Extrakten aus Eiter, der

Digitized by Google

nicht gonorrhoischer Natur war, und ebenso bei Überschichtung des Gonokokkenserums mit normaler Bouillon gesehen. Er sieht den Grund für den positiven Ausschlag der Reaktion in einem gegen Menscheneiweiß gerichteten Antikörper. *F. Hell*-Kiel.

*E. Emmerich*-Kiel: **Die diagnostische Verwertbarkeit der Thermopräzipitinreaktion nach Schürmann bei chronischer Gonorrhoe.** D. m. W. 1917. No. 19.

Auf Grund von 250 Untersuchungen kommt Verf. zu dem Ergebnis, daß die diagnostische Verwertbarkeit der Thermopräzipitinreaktion sehr beschränkt ist. Es hat sich ergeben, daß die Reaktion bei sicheren Gonokokkenfällen vielfach versagt, andrerseits bei sicher negativen Kontrollfällen zu positivem Ausschlag führt. *F. Hell*-Kiel.

*Berger*-Berlin: **Urethra duplex.** Ztschr. f. Urologie. Bd. 11. H. 3.

Es handelt sich um einen der seltenen Fälle von doppelter vollständiger Harnröhre, wobei der abnorme Kanal annähernd in derselben Länge wie die normale Urethra und dorsal von ihr verläuft, ohne daß beide Kanäle miteinander in Verbindung stehen. *Pürckhauer*-Dresden.

*Fritz Juliusberg* und *Karl Stetters*: **Über nervöse Blasenstörungen bei Soldaten.** B. kl. W. 1917. 11.

Verff. unterscheiden 3 Gruppen: 1. Die Pollakisurie (133 Fälle); 2. Enuresis (87 Fälle); 3. Dysurie (8 Fälle). Die erste Gruppe teilen sie in 3 Unterabteilungen: a) die reine Pollakisurie (46 Fälle), b) Pollakisurie und falsche Inkontinenz (61 Fälle), c) Pollakisurie als Rezidiv. Die zweite enthält ebenfalls 3 Untergruppen: a) die echten Bettnässer, die das Leiden von der Kindheit an und bis jetzt nicht verloren hatten (61 Fälle), b) die E. als Rezidiv, d. h. Patienten, die in der Kindheit an Bettnässen gelitten hatten, dann frei waren und jetzt im Anschluß an irgend ein äußeres Moment, insbesondere Erkältung, wieder Bettnässer wurden (12 Fälle), c) Enuresis und Pollakisurie. Hier sind (7 Fälle) die Fälle zusammengefaßt, bei denen die Erkältung neben Bettnässen noch vermehrten Harndrang hervorrief. Die 3. Hauptgruppe (Dysurie) umfaßt 6 Fälle; 3 mal waren die Erscheinungen der Harnverhaltung nach Erkältung aufgetreten, 1 mal nach einem Sturz ins Wasser, 1 mal nach einer Bruchoperation, 1 mal nach einem Bauchdurchschuß ohne Rückenmarksverletzung. Katheterismus war meist nur kurze Zeit notwendig. — Die Verf. gehen auf sämtliche Krankheitsbilder unter Berücksichtigung der Literatur und ihrer eigenen Erfahrungen ausführlich ein, auch die Therapie wird kurz besprochen. Von 115 Kranken wurden entlassen: Kriegsverwendungsfähig 25 mit Pollakisurie, 4 mit Enuresis, 1 mit Dysurie; Garnisondienstfähig 19 Kranke mit Pollakisurie, 10 mit Enuresis, 1 mit Dysurie; Arbeitsverwendungsfähig wurden 14 Kranke mit Pollakisurie, 18 mit Enuresis. Dienstunbrauchbar mußten entlassen werden 5 mit Pollakisurie, 14 mit Enuresis, 1 mit Dysurie. Hinzuzufügen ist, daß unter den dienstunbrauchbar entlassenen Kranken mit Pollakisurie sich kein Pat. mit reiner P. befand, sondern daß diese Entlassungsform Kranke der Untergruppe: Pollakisurie und Inkontinenz und P. als Rezidiv betrifft. *Arthur Alexander*-Berlin.

*C. Bucura:* **Aktuelles über die weibliche Gonorrhoe.** W. kl. W. 1917. No. 24.

Hinweis auf die unerfreuliche Tatsache, daß so viele scheinbar geheilte Fälle von weiblicher Gonorrhoe noch kulturfähige infektiöse Gonokokken

Digitized by Google

aufweisen. Die Schwierigkeit der anatomischen Verhältnisse reicht nicht zur Entschuldigung aus. Bekämpfung der gefährlichen Ansicht, daß die meisten Lokalisationen des weiblichen Trippers unter Ausschaltung von Schädlichkeiten von selbst ausheilen. Spontanheilungen sind außerordentlich selten. Sie sind meistens nur scheinbare, weil die Gewebe in verhältnismäßig kurzer Zeit ihre Reaktionsfähigkeit, somit auch ihre Krankheitserscheinungen verlieren, ohne daß die Gonokokken verschwinden. Ebenso wird die Ansicht der Unheilbarkeit der weiblichen Gonorrhoe bekämpft. Hinweis auf das Vorkommen akuter Infektionen post defloration em ohne Gonokokken, eventuell durch Stäbchen (Colibazillen), auf Uterusinfektion im Anschluß an akute oder chronische Darm- und Infektionskrankheiten, sowie Staphylokokkeninfektion, sowie auch auf Täuschungen durch Fluor bei Chlorose, Anämie, Tuberkulose, Skrophulose und andere erschöpfende Krankheiten. Schwerwiegender als solche eventuelle klinische Fehldiagnosen ist die mangelnde Erkenntnis wirklich vorhandener Gonokokken in beschwerdelos verlaufenden Fällen. Am sichersten sind Gonokokken anzutreffen, wenn man das noch der Schleimhaut anhaftende Sekret abstreift und wenn in demselben Epithelzellen enthalten sind, wo in chronischen Fällen oft noch Gonokokken gefunden werden, während im hervorquellenden Sekret nur spärliche und gonokokkenfreie Leukozyten gefunden werden. Daher Abnahme des Sekretes aus den Wandungen der Urethra, der Cervix und des Uterus. Verf. läßt entgegen dem allgemeinen Vorgehen die Frauen vor der Sekretabnahme aus der Urethra urinieren, preßt dann die Urethra von der Scheide aus aus, reinigt die Urethralmündung vom hervorquellenden Sekret und führt dann einen kleinen stumpfen Platinspatel oder eine gerifite Kropfsonde bis zur Mitte der Urethra ein, um das Sekret von der Schleimhaut abzustreifen. Ebenso wird nach Reinigung von der Cervix mit einer gerieften Kropfsonde das Sekret entnommen. Aus dem Uterus entnimmt er es mittelst des von ihm angegebenen Instrumentariums, einer mit Ureterkatheter armierten Rekordspritze oder mittelst einer gerieften 3 mm starken Kropfsonde. Verf. hat weder von der intrauterinen Sekretentnahme noch von der Intrauterinbehandlung irgendwelche nachteiligen Folgen gesehen. Wenn tunlich, ist zur Sekretabnahme die Zeit entweder knapp vor oder noch besser nach der Menstruation zu wählen. In zweifelhaften Fällen sind Kulturen anzulegen. Direkte Übertragung des Sekrets auf den Nährboden, Verschickung nur in entsprechend temperierten Termophoren! Jede Gonorrhoe ist im bakteriologischen Sinne restlos heilbar, wenn man die Gonokokken in allen ihren Schlupfwinkeln aufsucht (Urethra, paraurethrale Gänge, *Bartholini*sche Drüsen, Cervix und Uterus).

Für die Behandlungstechnik gibt Verf. für die Urethralbehandlung die durch die Trippersprit ze als bestes Mittel an. Gleichzeitige Unterstützung durch Harndesinfektion. Weiter wird besonders die Uterusbehandlung besprochen. Fortbestehen einer Uterusgonorrhoe bedingt stets Neuinfektion der anderen Teile. Bei weitem Cervikalkanal bei Frauen, die schon geboren haben, verwendet Verf. einen dünnen stumpfen Metallansatz auf einer Rekordspritze, in Fällen mit engem Kanal einen der Rekordspritze angepaßten Ureterkatheter. Bei korrekter Handhabung erscheint ihm die Annahme, es könnte entweder direkt Injektionsflüssigkeit oder aber durch den entstehenden intrauterinen Druck eventuell eitriger Tubeninhalt in die

Digitized by Google

freie Bauchhöhle gelangen, nicht berechtigt. Hingegen bestehen wirkliche Gefahren durch Verletzung des Uterus oder durch Überdehnung seiner Höhle oder durch Dislokation des Organes. Deswegen vermeidet Verf. bei jeder intrauterinen Behandlung das Anhaken der Portio, weil die kleinste Verletzung eine neue Infektionspforte setzt, und unterläßt die Dehnung der Cervix, weil bei jeder Dehnungsmethode Einrisse der Schleimhaut entstehen können. Das eingeführte Instrument darf die Corpuswandung nicht einmal berühren, geschweige denn die Schleimhaut verletzen. Es genügt, wenn der Katheter bzw. die Kanüle den inneren Muttermund passiert, aber nicht weiter eindringt. Auch dürfen keine ätzenden Flüssigkeiten eingeführt werden, weil jede Ätzung eine Verletzung der Schleimhaut bedingt. Daher vermeide man Jodtinktur, Lapis, Chlorzink, Formalin usw. Ebenso ist jede Dehnung der Uterushöhle zu vermeiden als Kontraktionsauslösung. Deshalb nur wenig Flüssigkeit unter geringem Druck und stets nur tropfenweise einführen! Wobei für genügende Möglichkeit gesorgt sein muß, daß neben dem eingeführten Instrument noch genügend Raum vorhanden ist, um die überschüssige Flüssigkeit abfließen zu lassen. Ebenso ist jede Dislokation des Uterus zu vermeiden, wobei eine bimanuelle Untersuchung die Lage und Form des Uterus vorher feststellen muß. Zur Einstellung der Portio im selbsthaltenden Spekulum ist es nur nötig, den Ureterkatheter einzuführen, ohne den Uterus irgendwie zu bewegen. Der Verf. weist ferner auf eine möglichst einzuhaltende subjektive und objektive Reinlichkeit hin.

Die Rektalgonorrhoe heilt verhältnismäßig leicht unter desinfizierenden Spülungen aus.

Bezüglich der Medikamentenwahl wird die Schwierigkeit der Beeinflussung der Gonokokken durch ihre geschützte Lage im Gewebe und die sie umgebenden Schleim- und Sekretmassen betont, weshalb neben der bakteriziden Kraft das Vehikel des Desinfektionsmittels von Bedeutung ist. Daher werden vom Verf. Fettvehikel (Kakaoölstäbchen und dergl. gemieden, da Fett nicht auf sezernierendem Gewebe haftet und nicht in die feuchte Schleimhaut eindringt. Wässerige Lösungen sind zu bevorzugen. Ätzende Substanzen werden zurückgewiesen. Die üblichen Silbersalze erscheinen dem Verf. ziemlich gleichwertig. Wegen der guten Diffundierbarkeit und der befriedigenden Resultate verwendet er mit Vorliebe die 1—5 proz. wäßrige Kollargollösung, die völlig reizlos ist. Neuerdings benutzt er auch Methylenblau (*Baumann*), sowohl zur intrauterinen Applikation als auch zu Instillationen in die Urethra und Blase (1—2 proz. wässerige Lösungen, *Merck*- oder *Grüblersches* Präparat). Die entstehenden Verfärbungen können bei Aufmerksamkeit vermieden werden. Entzündliche Veränderungen der Adnexe kontraindizieren nach Auffassung des Autors niemals eine richtig ausgeführte Intrauterinbehandlung, sie heilen im Gegenteil oft rasch und restlos aus. Er kombiniert dabei oft mit der Gonokokken-Vaccinetherapie, von der er nie Nachteile sah.

*L. Pulvermacher*-Berlin.

*Walter Karmin:* **Beitrag zur Ätiologie der nicht-gonorrhoischen Urethritiden.** M. m. W. 1917. No. 18. Feldbeilage.

Bei einem Patienten trat 4 Jahre nach Überstehen einer Gonorrhoe ohne Veranlassung Ausfluß auf. Es fand sich eine Striktur hinter dem Orificium externum. In dem Sekret wurden Stäbchen und grampositive,

Digitized by Google

verschieden große, z. T. intrazelluläre Diplokokken gefunden, die durch das Kulturverfahren als zur Gruppe der Sarcine gehörig erkannt wurden.

*Becker*-Frankfurt a. M.

*G. Nobl*-Wien: **Isolierte Blenorrhoe accessorischer Penisgänge.** D. W. Bd. 65, 37.

Die Ductus paraurethrales behandelt Verf. seit langem nicht mehr mit den üblichen Injektionsversuchen konzentrierter organischer Silberlösungen oder elektrolytischer Zerstörung, sondern mit Exzision. Sie allein sichert die restlose Entfernung allen mit Gonokokken infizierten Epithelbelages, ohne daß der Eingriff zu stärker verbildender Defektform führt. Verf. erörtert dann die *isolierte* Infektion solcher Gänge ohne begleitende Urethralgonorrhoe, wovon er 6 Fälle beobachten konnte, und geht dann auf die minder häufigen Ductus praeputiales ein, die zwischen den Blättern des Präputiums liegend am Saum oder der Innenseite nach außen münden, und die ebenfalls selbständige Gonorrhoe-Infektionen aufweisen können. Sie werden allgemein als Abkömmlinge des Urogenitalseptums aufgefaßt. Nicht so eindeutig sind die Ansichten über die entwicklungsgeschichtliche Bedeutung jener Gangformationen, welche an der unteren Penisfläche ihren Standort haben. Diese meist als Ductus cutanei ausgewiesenen Schläuche dürften wohl auf das Verwachsen der in der Raphe gelegenen Längsleisten zurückzuführen sein. Verf. hat 5 Fälle beobachtet und histologisch untersucht, in welchen ausschließlich die an der Raphe gelegenen Gänge gonorrhoisch infiziert waren. Alle 5 werden ausführlich erörtert.

*Arthur Alexander*-Berlin.

*V. Mucha:* **Zur Frage der Uteruserkrankung bei Vulvovaginitis infantum.** W. m. W. 1916. No. 28.

Die Zunahme der Geschlechtskrankheiten im Kriege hat auch eine wesentliche Vermehrung der Erkrankungen der weiblichen Kinder herbeigeführt. Auch nicht gonorrhoische Vulvovaginitiden wurden in größerer Zahl beobachtet. Bei diesen war im Gegensatz zu den gonorrhoischen das Sekret in der Mehrzahl der Fälle bedeutend spärlicher und mehr schleimigen und schleimig-eitrigen Charakters. Auch die entzündlichen Erscheinungen am Introitus vaginae waren geringfügiger, ebenso die subjektiven Beschwerden. Es waren vorwiegend anämische schwächliche Kinder, die vorher andere (meist Infektionskrankheiten) durchgemacht hatten. Die Notwendigkeit der bakteriologischen Untersuchung wird betont. Die histologische Untersuchung der Organe eines Kindes, das, wegen Vulvovaginitis gonorrhoica aufgenommen, an Scharlach und Masern starb, wird mitgeteilt. Es zeigten sich in diesem Falle Uterus und Adnexe frei von dem gonorrhoischen Prozeß, so daß sich der Verf. der Ansicht jener Autoren anschließt, die das Übergreifen der Erkrankung auf diese Organe als Seltenheit und Ausnahme auffassen. Die therapeutischen Maßnahmen bestanden in gewöhnlichen Spülungen der Vagina mit desinfizierenden Lösungen, ¼ bis ½ proz. Protargol oder Argentumnitricum 1 : 1000 oder Hegonon 1—3 : 1000 mittelst Nelatonkatheter und Handspritze. Bei weiter Vaginalöffnung oder zerstörtem Hymen wurden Pinselungen der Vagina mit ½—2 proz. Lapislösung mit einem Wattestäbchen vorgenommen. Vorhandene Urethritiden wurden mit Injektionen mit Hilfe eines *Guyon*schen Katheters oder bei größeren Kindern mit Pinselungen behandelt. Bei Rektalerkrankungen örtliche Spülungen. (Vaccinebehandlung ergab keine günstigen

Digitized by Google

Resultate.) Behandlungsdauer war 4—9 Monate, und dann noch Rezidive. Nichtgonorrhoische Fälle wurden nur bei ausgesprochen eitriger Sekretion lokal in gleicher Weise behandelt. Bei schleimig-eitriger oder gar eitriger Sekretion wurden häufiger Sitzbäder verordnet bei innerer Roborierung.

*L. Pulvermacher*-Berlin.

*Karl Ullmann*: **Über Enuresis militaria.** W. kl. W. 1916. No. 38, 39 u. 40.

Verf. behandelt die Enuresis infantilis essentialis, die Schädeldeformitäten bei infantilen Enurikern, spricht über die Theorie der Blasenfunktion, über Enuresis und Fieber, über Diagnose und Vortäuschung sowie über die Therapie. Die Ergebnisse der geschilderten Befunde von 48 essentiellen Bettnässern werden dahin zusammengefaßt, daß es sich zu einem großen Teil um körperlich auffallend kräftige, mitunter aber auch geistig minderwertige oder doch mit erblichem Stigma behaftete Individuen handelte. Diese Stigmata saßen nicht nur im Bereich der vom Lendenmark versorgten Haut- und Körperpartien, sondern fanden sich überall verteilt, häufiger am Schädel als an den Zehen, besonders häufig im Nervensystem. Oft war die Enuresis bisher allein das hereditäre Stigma. Im Gegensatz zu der Auffassung von *Fuchs* steht Verf. auf dem Standpunkt, daß es sich bei der Enuresis nicht um eine Myelodysplasia lumbosacralis handle, sondern glaubt eher an eine Dysplasia totalis im weiteren Wortsinne, einen Degenerationserscheinungskomplex, bei dem vor allem die Zentralnervensystemsubstanz und zwar nur funktionell mitbeteiligt ist. Daß auch eine anatomische Mitbeteiligung vorliegen kann, läßt sich nicht bestreiten, ist bisher aber nicht anatomisch bewiesen. Die Trabekelblase kann als Ausdruck einer kompensatorischen Arbeitshypertrophie aufgefaßt werden, zumal sie bei bettnässenden kleinen Kindern nicht nachgewiesen wurde. Verf. sieht in den beschriebenen Bettnässern gewissermaßen das lebende Schicksal der ungeheilt gebliebenen erziehlich vernachlässigten bettnässenden Kinder.

*U.* empfiehlt für Soldaten eigene Sammelstellen mit Schlaf- und Arbeitsräumen für die Erkrankten innerhalb jeder größeren Garnison, selbst im Etappengebiet, wo solche Mannschaften gemeinsam beaufsichtigt, verpflegt und beschäftigt werden können, damit die notwendige Hygiene durchgesetzt werden kann und eine erziehliche Beeinflussung stattfindet. Die Enuresis nocturna wäre also als eine reizbare Nervenschwäche des Rückenmarkszentrums für die willkürliche, die Blase abschließende Muskulatur zu verstehen. Die Pollakisurie beruht auf einer ähnlichen Erkrankung des vegetativen Systems (gesteigerter Reizbarkeit der vegetativen Zentren normalen Reizen gegenüber, oder erhöhter Empfindlichkeit der Blasenschleimhaut). Beide Krankheiten sind voneinander unabhängig. Die Pollakisurie kann die Enuresis schwerer machen, wenn sie mit ihr verknüpft ist. Bei der Pollakisurie sind es die autonomen Blasennervenapparate im Lendenmark, die offenbar überempfindlich, vorübergehend oder dauernd krankhaft gereizt sind. Bei der Enuresis essentialis nocturna sind es außerdem noch die cerebralen Hemmungszentren, deren Unterempfindlichkeit die normale automatische Verschlußfähigkeit im Schlafe aufhebt. Hypnose und Suggestion konnten aus äußeren Gründen nicht angewendet werden. Die Anwendung von Elektrizität war nutzlos, ebenso Epiduralinfusionen, die sogar verschlimmernd wirkten, hingegen war Hydrotherapie erfolgreich. Flüssigkeitsaufnahme war nach 5½ Uhr (Nachtmahl) verboten, ein- bis zweimaliges Wecken hatte selten Erfolg.

*L. Pulvermacher*-Berlin.

Digitized by Google

*Janovsky:* **Die Beziehung des Colliculus cervicalis zur Pathologie der weiblichen Urethra.** A. f. D. Bd. 123.

Ein Längswulst an der hinteren Wand des oberen Teils der weiblichen Urethra, die sogenannte *Barkow*sche Falte, nimmt an den entzündlichen Vorgängen, besonders bei der chronischen Urethritis einen hervorragenden Anteil und kann das urethroskopische Bild mitunter stark beeinflussen. *R. Habermann*-Bonn.

*A. Rannenberg*-Osnabrück: **Paratyphusbazillen in den Harnorganen einer Schwangeren.** Zbl. f. Gyn. 1917. No. 8.

Ein im Dezember 1916 in der *Rißmann*schen Klinik beobachteter Fall gibt nach dem Urteil der Verfasserin Veranlassung, bei Fällen von Pyelitis bakteriologisch auf Typhusbazillen zu untersuchen, wenn etwas Auffälliges im klinischen Verlaufe sich zeigt. Die bakteriologische Untersuchung hat in dem betreffenden Falle Paratyphusbazillen ausschließlich im Urin ergeben. *L. Pulvermacher*-Berlin.

*C. Posner*-Berlin: **Geschlechtliche Potenz und innere Sekretion.** Ther. d. Gegenw. August 1916.

Früher nahm man an, daß das Sperma die die Potenz und die Libido verursachenden Stoffe enthalten. Verf. führt aus, daß neuerdings diese Rolle mehr den *Leydig*schen interstitiellen Hodenzellen zugeschrieben wird. Die Beobachtungen an kranken Menschen (Azoospermie usw.) stehen mit dieser Annahme nicht im Widerspruch: So erklären sich die Fälle von absoluter Azoospermie bei gesunden kräftigen Männern mit gut entwickelten sekundären Geschlechtsmerkmalen, starker Libido und erhaltener Potenz am besten durch die Annahme, daß diese spezifischen Reizstoffe, die trotz fehlender Spermien bei ihnen vorhanden sind, ein Produkt der *Leydig*schen Zellen sind. *Arthur Alexander*-Berlin.

*Saake*-Schöningen: **Medikamentöse Rotfärbung alkalischen Urins.** Ther. d. Gegenw. April 1916.

Ursache: Pat. nahm Purgen ein, Phenolphthalein ging in den alkalischen Harn und färbte sich daher als Indikator der alkalischen Reaktion rot. *Arthur Alexander*-Berlin.

*Rudolf Fleckseder:* **Über die Bedingungen der „hypophysären" Polyurie beim Menschen.** W. m. W. 1916. No. 26.

Verf. beobachtete einen Fall, dessen klinische Diagnose lautete: Melanosarkomatose, Metastase in der hinteren Sattellehne bzw. im Hypophysenhinterlappen mit folgendem Diabetes insipidus. Der primäre Tumor war aus einem Naevus pigmentosus an der Streckseite des linken Vorderarmes hervorgegangen. Der genaue Sektionsbericht ist mitgeteilt. Die Differentialdiagnose mußte klinisch die renale Form der Polyurie sowie die Möglichkeit einer primären Polydypsie berücksichtigen. Gegen eine rein lokal bedingte Polyurie sprach das klinische und Sektionsbild (keine Schrumpfungsprozesse). Bezüglich der Ätiologie des Diabetes insipidus, soweit sie von der Hypophysenregion abhängt, wo die wesentlichsten Veränderungen bei den sogenannten hypophysären Polyurien der menschlichen Pathologie immer in der Gegend des Infundibulums sitzen, ist eine mechanische Erregung renaler Vasodilatatoren am Zwischenhirnboden anzunehmen. *L. Pulvermacher*-Berlin.

Digitized by Google

*v. Hofmann:* **Blasendivertikel.** Arch. f. klin. Chir. Bd. 109. H. 1.

Mitteilung von 5 Krankengeschichten nebst diagnostischen und therapeutischen Betrachtungen. Zum Schluß wird ein sehr interessanter Fall mitgeteilt, wo während des Lebens ein Blasendivertikel angenommen wurde, während die Sektion ergab, daß es sich um andere, sehr komplizierte Verhältnisse handelte. *L. Pulvermacher*-Berlin.

*Therapie.*

*Dreuw*-Berlin: **Ein neues System der Gonorrhoebehandlung.** Ztschr. f. Urologie. Bd. 11. H. 2.

Angabe eines Apparates, der es gestattet, antiseptische Spülungen unter steter Kontrolle der Temperatur und des Wasserdrucks selbst bei stundenlanger Berieselung in der einfachsten und schnellsten Weise zu verabfolgen. Zur Gonorrhoebehandlung wird an den Abflußschlauch des Apparates ein vom Verf. angegebenes Spülinstrument angebracht, durch welches eine antiseptische Berieselung und eine Vibration der Harnröhrenschleimhaut ermöglicht wird. Insbesondere bei chronischer Gonorrhoe hat Verf. durch solche Endomassage der Schleimhaut sehr gute Resultate gehabt. *Pürckhauer*-Dresden.

*K. Schindler*-Hanau: **Choleval und Argaldon bei der akuten Gonorrhoe.** Dtsch. med. Woch. 1917. No 6

Durch längere Versuchsreihen hat sich herausgestellt, daß bei akuter Gonorrhoe zur Abortivbehandlung zunächst Argaldon sich am besten eignet. Die Technik ist folgende: Mit 10 ccm einer 3—5proz. Argaldonlösung, der 1—1½ ccm einer 1 proz. Cocain nitr.-Lösung zugesetzt sind, werden an 3 aufeinander folgenden Tagen je einmal 2 Injektionen hintereinander gemacht, von denen die erste 10 Minuten, die zweite 15 Minuten in der Urethra verbleibt. Außerdem zu Hause dreimal Injektion mit ½—¾ proz. Argaldon, je 2 Spritzen hintereinander, die erste Spritze 5 Minuten, die zweite 10 Minuten in der Urethra. Bei dieser Behandlung durchschnittlich nach 5 Tagen Gonokokken negativ. Das Choleval eignet sich nicht so gut wie das Argaldon zur Frühbehandlung, sehr gut dagegen zur Nachbehandlung in 1 proz. Lösung, da es stark adstringierend und die Epithelialisierung anregend wirkt. *F. Hell*-Kiel.

*Pundt*-München: **Über Choleval.** Ztschr. f. Urologie. Bd. 11. H. 2.

Das Choleval scheint anderen Antigonorrhoicis überlegen zu sein. Das Sekret wird rasch gonokokkenfrei. Durchschnittliche Heilung in 35 Tagen. Auch bei alten Fällen, die auf andere Mittel nicht reagierten, wurden gute Heilungserfolge erzielt. Im allgemeinen wurde das Mittel ½ proz. für die vordere, 1 pro Mille für die hintere Harnröhre angewandt. *Pürckhauer*-Dresden.

*H. L. Heusner*-Gießen: **Behandlung der Gonorrhoe und ihrer Nebenerkrankungen mit Wärme.** Dtsch. med. Woch. 1917. No. 11.

Die Wärmebehandlung wird ausgeführt durch Bestrahlung der Genitalgegend mit der Sollux-Ergänzungslampe (60 cm Entfernung, bis 1 Stunde lang). Besonders eklatante Erfolge zeigten sich bei Testitis und Epididymitis gonorrh. Schon nach der ersten Bestrahlung zeigte sich ein Dünnerwerden des Hodens, Nachlassen der Schmerzen. Im ganzen sind etwa 4 Bestrahlungen nötig. Es wurde auch beobachtet, daß die Potentia coeundi in einem Falle wesentlich zunahm. Neben der Lichtbehandlung muß natürlich eine Injektionstherapie stattfinden. *F. Hell*-Kiel.

Digitized by Google

# Originalarbeiten.

## XIV.

## Zur Kasuistik seltener Nagelerkrankungen.

Von

Professor Dr. JULIUS HELLER,
Charlottenburg-Berlin.

### XIII.

**Subunguale Blutung, vikariierend für menstruelle Blutung im Klimakterium.**

Vikariierend für menstruelle Blutungen auftretende subunguale Hämorrhagien gehören zu den größten Seltenheiten, ich habe in meinem Werk „Die Krankheiten der Nägel 1900" nur eine von *v. Lesser* herrührende Beobachtung erwähnt und seitdem keinen neuen Fall referiert gefunden. Der kollegialen Freundlichkeit des Herrn Prof. Dr. *Felix Pinkus* verdanke ich die Beobachtung einer Dame von 50 Jahren, auf deren Aussagen Gewicht zu legen ist, da es sich um eine sehr gebildete Frau handelt. Die Patientin war früher vom Kollegen *P.* an einem *Lichen simplex chronicus* behandelt worden und wendete sich in den ersten Tagen des Mai 1917 an *P.* wegen einer eigentümlichen Färbung ihrer Nägel, die vom hinteren Nagelwall ausgehend sich allmählich über die Nagelplatten nach vorn vorwärts schob. Am 4. V. sah ich die Kranke. Die völlig intakten Nagelorgane zeigten als einzigen Befund unregelmäßig geformte Färbungen der Platten des rechten und linken Daumen sowie des II. und III. rechten Fingers. Die Färbungsflecke lagen so, daß zwischen ihrem zentralen Beginn und dem hinteren Nagelwall etwa in einer Ausdehnung von ½ cm normales Nagelgewebe lag. Die Form der dunklen Nagelpartien war durchaus unregelmäßig, konnte sehr wohl durch einen Flüssigkeitserguß bewirkt sein. Die Durchleuchtung mit der elektrischen Lampe zeigte, daß es sich um eine lichtundurchlässige Färbungssubstanz handelte. Die aufgezählten Eigenschaften genügen, um die Diagnose auf Färbung der Nägel durch umgewandelte Blutsubstanz zu stellen. Dafür sprach auch der gelb-bräunliche Farbenton, der seinerseits den Beweis gab, daß es sich nicht um ein frisches, sondern um ein altes und der Zeit entsprechend umgewandeltes Blutextravasat handelte.

Da die Blutung etwa 1 cm von der Nagelmatrix entfernt lag, so konnte man annehmen, daß ungefähr 100 Tage vergangen sein mußten, seitdem die Blutung in die Nagelmatrix erfolgt war. Wissen wir doch, daß der normale Nagel — hier war das Nagelorgan ja nicht erkrankt — täglich 0,1 mm wächst.

Nun befand sich die Pat. in der letzten Phase des Klimakteriums vor der Menopause. Die letzte Blutung menstrueller Natur war Ende Dezember — Anfang Januar erfolgt. Die nächste wäre Ende Januar zu erwarten gewesen; sie blieb ebenso wie die übrigen Menstruationen aus. Pat. empfand aber zur Zeit der supponierten Menstruationsperiode die bekannten un-



Digitized by Google

angenehmen Sensationen. Die Periode Ende Januar — Anfang Mai umfaßt 100 Tage. Es ist demnach mit größter Wahrscheinlichkeit anzunehmen, daß vikariierend Ende Januar eine Blutung zur Zeit der zessierenden Menstruation in das Gewebe der Nagelmatrix erfolgte, das aus irgendeinem unbekannten Grunde einen Locus minoris resistentiae für die Blutwallung darbot. Die Blutung, die in die Matrix der Nägel, also in den von dem hinteren Nagelwall bedeckten Teil erfolgte, war der Patientin natürlich unsichtbar. Erst mit dem Vorwachsen der Nagelplatte wurde sie als braune, unregelmäßige, fleckige, umschriebene Färbung erkennbar.

Selbstverständlich wäre der Beweis schlüssiger, wenn diese vikariierenden Blutungen sich wiederholt hätten. Immerhin ist die Erklärung des Phänomens um so wahrscheinlicher, als alle anderen ätiologischen Faktoren (gewerbliche Schädigungen, Krankheiten) mit Sicherheit ausgeschlossen werden können. Die Dame, die ihrer gesellschaftlichen Stellung entsprechend ihren Körper sehr pflegte und beachtete, konnte sich keiner äußeren Gewalteinwirkung auf ihre Nägel, die etwa Veranlassung zu einer traumatischen Blutung hätten geben können, erinnern.

Nach Abschluß dieser Arbeit erschien die ausführliche Publikation von *Heinrich Keitler* (Wien. klin. Woch., 1918, No. 15—18), der das ganze Material über die vikariierende Menstruation zusammenstellte und kritisch sichtete. *Keitler* erwähnt zwar 7 Fälle von Blutungen an Stelle der Menstruation in die gesunde Haut, keiner dieser Fälle jedoch betraf das Nagelorgan, der Fall *v. Lesser* ist der Aufmerksamkeit *Keitlers* entgangen. *K.* kommt zu dem Resultat, daß allgemeine und lokale Vorbedingungen besonderer Art für das seltene Phänomen vorhanden sein müssen. „Die Endursache der vikariierenden Menstruation ist die fortwirkende Menstruationswelle, welche eine prämenstruelle Blutdrucksteigerung bedingt."

## XIV.

### Plötzlich einsetzende und ganz schnell abklingende Nagelentzündung mit nachfolgendem Nagelabfall.

Der in der Überschrift skizzierte, ätiologisch völlig rätselhafte Fall betrifft mich selbst[1]). Am 7. VI. 1917 empfand ich, ohne daß eine Ursache (etwa ein Trauma) festzustellen gewesen wäre, während eines Theaterbesuches einen geradezu überwältigenden Schmerz im rechten Großzehennagel. Es bedurfte aller Energie, um bis zum Schluß des Theaters zu bleiben. Das Nagelorgan war nicht wesentlich verändert, die Zehenbeere, die Nagelwälle und auch die Dorsalfläche der Nagelphalanx waren geschwollen und gerötet, fühlten sich heiß an. In der Nacht schwand der Schmerz, die Entzündung ging zurück, die Sache schien erledigt. Um so überraschter war ich, als im September 1917 der Zehennagel in ganzer Ausdehnung sich löste und schmerzlos entfernt werden konnte. Der Nagel wuchs normal — abgesehen natürlich von den bekannten geringen Schuhdruckdeformitäten — nach. Klinisch erinnert der Anfall am meisten an eine *akute Gichtattacke*. Ich habe aber weder vorher noch nachher an Symptomen gelitten, die für Gicht sprachen. Nagelablösungen nach Gichtanfall sind bisher auch nicht beschrieben.

[1]) Da die „Vorgeschichte" meines eigenen Falles für die Affektion bedeutungslos ist, verzichte ich auf Angaben.

Digitized by Google

## XV.

# Über Gelbsucht bei Syphilitikern während und nach der Neosalvarsanbehandlung.

Von

Dr. MARTIN FRIEDMANN,

Oberarzt der Reserve.
Leiter einer Geschlechtskrankenabteilung im Osten.

Seit Errichtung unseres Lazarettes am 1. Juli 1916 wurden bis zum 15. Dezember 1917 auf der Inneren und auf der Geschlechtskrankenstation eine Reihe von Gelbsuchtsfällen beobachtet, die ihrer Eigentümlichkeit wegen eine Veröffentlichung verdienen. Eine erschöpfende Darstellung soll jedoch nicht gegeben werden, da es uns im Felde an der nötigen Literatur und den notwendigen anderen Hilfsmitteln zu genauen Analysen natürlicherweise ganz fehlt, um derartige Fälle völlig auszunützen.

In der angegebenen Zeit befanden sich unter den zur Aufnahme gekommenen 521 innerlich Kranken 18 Fälle von Gelbsucht gleich 3,4 pCt. Von diesen Ikteruskranken lagen zunächst nur sieben Fälle klar. Fünfmal handelte es sich um einen typischen Icterus catarrhalis, zweimal um Gallensteinkoliken mit konsekutiver Gelbfärbung der Haut, einmal um ein Carcinoma hepatis, wie autoptisch bewiesen wurde. Die übrigbleibenden 10 Fälle = 55 pCt. brachten zum Teil große diagnostische Schwierigkeiten mit sich, bis das häufige Auftreten ähnlicher Erkrankungen eine Deutung nach Betrachtung der Gesamtfälle zuließ. Um zusammenfassend zu berichten, handelte es sich bei diesen 10 Kranken meist um kräftige Soldaten, deren Gelbsucht mit Ausnahme von vier weiter unten zu besprechenden Fällen (Fall Nr. 1, 2, 7, 8) zunächst den Anschein erweckte, als handele es sich um die katarrhalische Form des Ikterus. Die Haut inkl. Skleren war gelb verfärbt, der Urin hell- bis dunkelbraun, die Leber 1—3 Querfinger breit vergrößert. Anamnestisch konnten jedoch keine Angaben über Darmerscheinungen gemacht werden; die Gelbsucht nahm rasch an Intensität zu und war dann im Gegensatz zu dem gewöhnlichen katarrhalischen Ikterus eine äußerst intensive. Die Hautverfärbung wäre koloristisch zwischen den gewöhnlichen Ikterus und den Icterus infectiosus zu setzen. Fieber bestand in keinem der Fälle. Alle Kranke jedoch hatten das eine gemeinsam, daß sie während des Krieges eine Lues akquirierten und entweder eine antisyphilitische Kur mit Neosalvarsan hinter sich hatten oder gerade zurzeit in Behandlung standen.

Das häufige Auftreten von Gelbsucht bei Syphilitikern wurde nicht allein auf der Inneren Station (Stationsarzt Dr. *Hans H. Schmidt*), sondern auch auf der Geschlechtskrankenstation beobachtet. Gemeinsame Ueberlegungen, Besprechungen, Beobachtungen und Unter-



Digitized by Google

suchungen mit Herrn Dr. *Schmidt* seit Februar 1917 bilden den Grundstock dieser Veröffentlichung. Ich danke daher Herrn Dr. *Schmidt* an dieser Stelle für sein lebhaftes Interesse und liebenswürdigstes Entgegenkommen.

Es sei mir zunächst gestattet, einen Rückblick auf das Krankenmaterial der Geschlechtskrankenabteilung zu werfen. Unsere Station für Haut- und Geschlechtskranke hatte in der angegebenen Zeit eine Frequenz, die sich auf mittlerer Höhe hielt. In Prozenten ausgedrückt:

25 pCt. Syphiliskranke (einschließlich einiger gleichzeitig an Tripper Erkrankter),
34,5 pCt. Tripperkranke,
20,2 pCt. Hautkranke,
20,3 pCt. anders Kranke (Beobachtungsfälle, Harnröhrenkatarrhe, Strikturen, Phimosen etc.).

Das Krankenmaterial setzte sich zum größten Prozentsatze aus Kranken der Besatzungstruppen der umliegenden Gouvernements zusammen; nur ein kleiner Bruchteil kam aus der Front und wurde dorthin wieder entlassen. Die Angehörigen der Besatzungstruppen hatten nur die Möglichkeit, das hiesige Lazarett aufzusuchen, und somit konnten die einmal Erkrankten bei Wiedererkrankungen unter unserer ständigen Kontrolle bleiben. Die Frontsoldaten gingen natürlich für unsere Beobachtung verloren.

Die Fälle von Gelbsucht der an Syphilis Erkrankten bezifferten sich, soweit sie zu unserer Kenntnis gelangten, auf 14, davon wurden 10 auf der Inneren Station beobachtet, 3 in den Revierstuben behandelt (Krankenblätter waren nicht erhältlich), und einer lag in einem benachbarten Ortslazarette.

2,7 pCt. unserer Syphilitiker erkrankten, soweit uns bekannt wurde, an Gelbsucht. Der Prozentsatz dürfte zweifellos ein viel höherer sein, da doch viele Kranke durch Versetzung usw. unserem Gesichtskreise entzogen wurden. Von den Tripperkranken wurde nur ein Fall von Gelbsucht bekannt.

Was die Behandlungsmethode der Syphilitiker angeht, so wird die kombinierte antisyphilitische Kur mit Quecksilber und Neosalvarsan von uns bevorzugt, und zwar erhält jeder Syphilitiker allwöchentlich 1 intravenöse, auf 10 ccm konzentrierte Neosalvarsaninjektion durch 6 Wochen hindurch; die ersten 3 Wochen je Dosis III (0,45 Neosalvarsan), die letzten je Dosis IV (0,6 Neosalvarsan), also zusammen 3,15. Dazwischen wird ihm in Abständen von 3—4 Tagen je eine intraglutäale Injektion von 1,0 (bzw. 0,5) Hydrarg. salicylicum der Suspension 1,0 zu 10,0 Paraffinum liquidum verabreicht: im ganzen 12 Spritzen. Sollte ein Kranker die Quecksilbereinspritzungen schlecht ertragen, oder sollten andere Gründe gegen die Injektionen vorliegen, so schmiert er, und zwar für je eine Spritze: 12,0 Unguentum cinereum, bis die Gesamtsumme 150,0 ausmacht.

In der größten Mehrzahl der Fälle wird die Kur selbst von schwächlichen Individuen gut ertragen, wennschon sich das Körpergewicht verringerte, und diese Patienten durch die Behandlung stark angegriffen wurden. Bei den wiederholten Nachuntersuchungen fiel es dann be-

Digitized by Google

sonders angenehm auf, daß die blaß Entlassenen dann blühend aussehend und an Körpergewicht kräftiger als zuvor sich wieder vorstellten.

Außer der Gelbsucht kamen Nebenwirkungen oder spätere Erkrankungen innerer Organe, die auf die Lues oder auf die Kur bezogen werden konnten, sehr wenige vor.

Die *Neosalvarsankur* wurde, abgesehen von den unten aufgeführten Fällen, außerordentlich gut vertragen. Ich lasse die gelegentlich auftretenden leichten Fiebersteigerungen, die Kopfschmerzen und das seltene Erbrechen außer Acht. So zeigte nur ein Syphilitiker nach der zweiten Neosalvarsaninjektion ein außergewöhnliches Bild und zwar die recht bedrohlichen Symptome vom Aussehen der asphyktischen Form einer akuten Arsenvergiftung mit Schwächeanfall, Angst- und Beklemmungsgefühlen, Zittern, Atemnot, Herzklopfen und Muskelzucken.

An Nebenwirkungen, bestehend aus Durchfällen oder Mundfäule, wurde die bei den *Hg.-Kuren* übliche Zahl nicht überschritten. An schwereren Komplikationen litten nur 7 Syphilitiker (1,3 pCt.), und zwar trat bei 4 Patienten ein skarlatiniformes Hg.-Exanthem mit nachfolgender, großlamellöser Schuppung auf; dazu gesellte sich bei einem dieser Kranken eine Nierenentzündung, ein zweiter von ihnen starb infolge hinzutretender unstillbarer, profuser Durchfälle. Nierenerkrankungen während der Hg.-Kur mit Eiweißausscheidung bis zu 6 pro Mille stellten sich bei 3 Luetikern ein. Sonstige schwere Komplikationen wurden bei uns nicht beobachtet. Dagegen wurde die Kur von einem Kranken mit beginnender progressiver Paralyse nicht vertragen, da er körperlich stark herabkam und heftige subjektive Beschwerden hatte.

Soweit es möglich war, die Schicksalsgänge der einzelnen zu verfolgen, so befiel die Syphilis nach der ersten Kur bei nur 3 Soldaten innere Organe (die Lebererkrankungen ausgenommen). Es handelte sich zweimal um eine Lues cerebri und einmal um eine Lues der Nieren. Alle drei wurden, wie mir mitgeteilt, durch entsprechende Kuren geheilt.

Nun zu der häufigsten Komplikation: zu den Lebererkrankungen während und nach der antisyphilitischen Kur. Ich lasse zunächst die Krankenblätter sprechen:

**A. Beobachtungen auf der Geschlechtskranken- und inneren Station:**

1. Fahrer A., 23 Jahre alt.

*Vorgeschichte:* Mai 1915 syphilitische Infektion. I. antisyphilitische Kur August bis September 1915: 24 Quecksilberkugeln und 4 Neosalvarsan. II. Kur April bis Juni 1916: 5 Mercinol, 4 Neosalvarsan. Wird am 19. VIII. 16 zur Blutuntersuchung überwiesen.

*Befund:* Augenblicklich sind keine syphilitischen Erscheinungen nachweisbar.

Blutentnahme und Abwarten auf das Resultat.

28. VIII. 16. Wa.-R.: ++. *Diagnose:* Lues latens. Beginn der antisyphilitischen Kur. Urin frei von Eiweiß und Zucker.

Hg. salicyl. 0,5 am 29. VIII.; Hg. salicyl. 0,1 am 1. IX., 5. IX., 8. IX., 12. IX., 15. IX., 19. IX., 22. IX., 26. IX. Neosalvarsan 0,3 am 31. VIII., Neosalvarsan 0,45 am 6. IX., 14. IX., Neosalvarsan 0,6 am 20. IX. Wiederholte Urinuntersuchungen ergaben nie Eiweiß. Die Kur wird gut vertragen. 27. IX. 16: Die Haut des Patienten ist leicht gelblich verfärbt, ebenso die Skleren. Urin stark dunkelbraun mit gelbem Schaum. Im Urin geringe Trübung. Leber nicht fühlbar, keine Durchfälle; kein Fieber, Stuhl braun gefärbt und geformt; sonst alles o. B.

*Diagnose:* Gelbsucht während der antisyphilitischen Kur.

Digitized by Google

*Behandlung:* Rizinusöl, fettfreie Diät.

29. IX. 16: Status idem.

4. X. Zunahme der Gelbfärbung. Im Urin Eiweißspuren.

25. X. Weitere Zunahme der Verfärbung. Sonst keine Veränderung.

27. X. Verlegung nach der Inneren Station.

28. X. 1,75 m großer Mann von kräftigem Knochenbau und ganz guter Muskulatur. Haut wie oben beschrieben: stark ikterisch verfärbt; ebenso Conjunktiven; fieberfrei; Brustkorb: gut gebaut; Lungen: o. B. Herz: in normalen Grenzen; Herztöne: rein; Puls: kräftig, regelmäßig, verlangsamt 60 Schläge pro Minute. Leib weich, eindrückbar, nirgends schmerzhaft, auch nicht in der Lebergegend. Unterer Leberrand den Rippenbogen kaum überragend, obere Lebergrenze entsprechend der 6. rechten Rippe; Milz nicht fühlbar, perkutorisch anscheinend leicht vergrößert (?).

Stuhlgang: angehalten, geformt, nicht ausgesprochen tonfarbig. Urin: dunkelbraun mit bräunlichem Schüttelschaum. Urobilinprobe + (*Rosin, Smith*).

*Diagnose:* Ikterus. *Behandlung:* fettfreie Diät.

1. XI. wegen leichter Verstopfung: Karlsbader Salz.

8. XI. Stuhlgang geregelt, von bräunlichgelber Farbe. Die Gelbfärbung der Conjunktiven scheint etwas geringer geworden zu sein.

15. XI. Weiter leichte Besserung.

20. XI. Icterus soweit geschwunden, daß Patient zur G.-Station zurückverlegt werden kann.

23. XI. G.-Station:

Gelbfärbung völlig verschwunden. Zuendeführung der antiluetischen Kur. Patient hat noch 40,0 Ung. cin. zu schmieren. Er schmiert täglich 4,0.

V. Neosalvarsan 0,45 intrav. Urin frei von Eiweiß.

29. XI. VI. Neosalvarsan 0,45 intrav.

4. XII. Wa.-R.: ±. Patient erhielt im ganzen 9 Hg. salicyl., 2,7 Neosalvarsan und schmierte 40,0 graue Salbe. Patient hat die Restkur gut vertragen und wird k. v. entlassen.

**2. Wehrmann F. M., 41 Jahre alt.**

*Lazarettaufnahme* 23. I. 17.

*Vorgeschichte:* Patient steckte sich im August 1916 mit Syphilis an und machte in Mainz von September bis Oktober 1916 seine erste Kur. Er erhielt dort 8 Quecksilberspritzen und 7 Neosalvarsan. Seit fünf Tagen will er wieder Erscheinungen haben.

*Befund:* Das innere Vorhautblatt, die Eichel, die Unterfläche des Gliedes (hier hauptsächlich entlang der Raphe) zeigen zahlreiche nässende Papeln. Fast auf dem ganzen Körper sieht man blaßrosane Flecken, vermischt mit schinkenfarbigen Papeln. Die linke Gaumenmandel ist vergrößert und zeigt einen weißen Belag. Im Urin kein Eiweiß, kein Zucker. Die Drüsen des gesamten Körpers, hauptsächlich jedoch die Leistendrüsen, sind angeschwollen. Innere Organe o. B. Im Tuschepräparat aus einer Papel findet man die Spirochaeta pallida.

*Diagnose:* Syphilis II, Rezidiv.

*Behandlung:* Antisyphilitische Kur.

24. I. I. Neosalvarsan 0,45 intrav.

26. I. I. Hg. salicyl. 0,05.

29 I. Wa.-R. ++++.

30. I. Klagt über Magenbeschwerden. Der ganze Körper des Kranken ist gelblich verfärbt, mit Einschluß der Augäpfel und des weichen Gaumens. Die Leber ist nicht vergrößert. Die Gallenblasengegend ist druckempfindlich; wird zur Inneren Station verlegt.

*Innere Station:*

Ungefähr 1,60 m großer Mann von kräftigem Knochenbau und ganz guter Muskulatur. Haut und sichtbare Schleimhäute, insbesondere Conjunktiven, gelb gefärbt. Fieberfrei. Brustorgane o. B. Puls nicht besonders verlangsamt. Leib weich und eindrückbar. Urin: klar, goldbraun, enthält Bilirubin, Stuhlgang: leicht breiig, lehmfarbig. Leber ganz gering

Digitized by Google

den Rippenbogen überragend, auf Druck mäßig schmerzhaft. Gallenblase nicht zu fühlen. Milz nicht vergrößert, auch nicht perkutorisch.

Bezeichnung: Ikterus.

Behandlung: Diät, Karlsbader Salz.

3. II. Gelbfärbung hat an Intensität erheblich zugenommen.

Urin: tiefdunkelbraun.

12. II. Pat. sieht völlig grün-gelblich aus, der Urin ist tiefdunkelbraun, der Stuhl fest, lehmfarbig und geregelt. Versuch mit Jodkali 8,0/200,0, 3 mal ein Eßlöffel. Objektiv keine Veränderungen in der Lebergegend. Im zentrifugierten Urin: zahlreiche hyaline Zylinder, kein Leucin oder Thyrosin.

19. II. Bei der Hartnäckigkeit und Intensität der Gelbsucht wird wegen der gleichzeitig bestehenden Lues ein *Versuch mit Neosalvarsan* 0,3 *gewagt.* — Dasselbe wird gut vertragen.

23. II. Urin wesentlich heller, Allgemeinbefinden besser. Obj., sonst Status idem.

1. III. Besserung, Urin heller, Stuhlgang leicht gefärbt.

5. III. Neosalvarsan 0,3.

6. III. Danach fieberfrei. Wohlbefinden.

16. III. Gelbfärbung des Körpers völlig geschwunden. Conjunktiven wesentlich heller. Feldkost.

21. III. Patient wird zur Weiterbehandlung der Lues auf die G.-Station verlegt.

*G.-Station.*

21. III. Die Haut und Schleimhäute des Patienten sind nur noch gering gelblich verfärbt. Die syphilitischen Erscheinungen sind gut zurückgegangen. Fortsetzung der Behandlung.

Fängt zu schmieren an, täglich 3,0 graue Salbe bis zur Gesamtsumme von 144,0.

28. III. IV. Neosalvarsan 0,45 intravenös.

4. IV. V. Neosalvarsan 0,45 intravenös. Im Urin kein Eiweiß.

11. IV. VI. Neosalvarsan 0,6 intravenös.

19. IV. VII. Neosalvarsan 0,6 intravenös.

25. IV. VIII. Neosalvarsan 0,6 intravenös.

6. V. Wa.-R. negativ.

14. V. Nach Beendigung der Kur wird Patient ohne luetische Erscheinungen dienstfähig entlassen. Er erhielt im ganzen 3,15 Neosalvarsan,

3. VIII. 17. Nachuntersuchung: Keine Erscheinungen, Wohlbefinden. Wa.-R. negativ.

8. Landsturmmann A. F., 43 Jahre alt.

*Aufnahme* zur Inneren Station 14. IV. 17.

*Vorgeschichte:* Stets gesund gewesen, diente 1895—97 aktiv und machte Uebungen. Seit Oktober 1914 wieder eingezogen bei einem Landsturmbataillon in Polen. Erkrankte 19. X. 16 auf Urlaub an Furunkulose des Nackens. Während der Lazarettbehandlung trat ein syphilitischer Ausschlag auf. Machte daher in Beeskow in der Mark eine antisyphilitische Kur durch vom 1. XI. 16 bis 14. XII. 16, erhielt 5 Neosalvarsan (2,7) und 8 Hg. salicyl. Vor ungefähr 4 Tagen erkrankte Pat. mit Uebelkeit. Durchfälle bestanden nicht. Im Anschluß daran wurde er gelb im Gesicht.

*Befund:* 1,72 m großer Mann, von kräftiger Muskulatur, Fettpolster etwas geschwunden, sonst ohne äußere Besonderheiten mit Ausnahme einer leichten ikterischen Verfärbung der Conjunktiven; auch die Körperhaut hat einen leicht gelblichen Unterton. Fieberfrei. Pat. schwitzt etwas. Brustorgane o. B. Leib: etwas gespannt, auf Druck besondere Schmerzhaftigkeit in der Magen- und Lebergegend. Unterer Leberrand überragt den Rippenbogen um drei Querfingerbreite. Urin: Eiweißfrei, hellbraun, Gallenfarbstoff schwach positiv (*Smith-Rosin*sche Probe).

Stuhlgang enthält nur wenig Gallenfarbstoff. Diät, Karlsbader Salz.

26. IV. 17. Lebervergrößerung etwas zurückgegangen, auch Gelbfärbung der Haut und Augäpfel, jedoch noch zeitweilig Schmerzen in der Lebergegend, auch ohne Druck auf dieselbe. Pat. steht auf.

Digitized by Google

2. V. 17. Gelbfärbung völlig geschwunden. Urin hell und klar. Karlsbader Salz abgesetzt.

Wa.-R. ++++.

5. V. 17. Gelbsucht behoben. Pat. wird zur Behandlung seiner Lues zur G.-Station verlegt. Hier fällt eine allgemeine leichte Drüsenschwellung auf. Die Kopfhaare sind stark und diffus gelichtet. Sonst kein syphilitischer Befund. Keine Gelbfärbung. Im Urin kein Zucker, kein Eiweiß.

*Diagnose:* Latente Syphilis.

Behandlung: Kombinierte antiluetische Kur. Schmiert täglich 4,0 graue Salbe bis zu 78 Gramm.

10. V. I. Neosalvarsan 0,45 intravenös.

16. V. II. Neosalvarsan 0,45 intravenös. Beginnende Mundfäule, setzt mit Schmieren aus.

21. V. Mundfäule gebessert, schmiert weiter. In der Folgezeit erhält Pat. Neosalvarsan 0,45 am 22. V.; 0,6 am 30. V., 6. VI., 13. VI.

Hg.-Salicylspritzen 0,05 am 5. VI., 0,1 am 8. VI., 12. VI., 15. VI., 19. VI. und 22. VI. Pat. hat die Kur anstandslos vertragen. Er schmierte im ganzen 78,0, erhielt 6 Hg. Salicylspritzen und 3,15 Neosalvarsan.

Wa.-R. vom 25. VI. 17 ++++. 26. VI. 17 dienstfähig entlassen.

26. XI. 17 Nachuntersuchung: Pat. fühlte sich wohl, litt im September an Furunkel des rechten Knies. Keine syphilitischen Erscheinungen. Wa.-R. +++. Wird zur Wiederholungskur bestellt, kommt jedoch nicht, da er zum Ersatztruppenteil entlassen wurde.

4. Landsturmmann H. T., 43 Jahre alt.

Da das Krankenblatt der Inneren Station fehlt, wird der Verlauf nach dem Gedächtnisse ergänzt. Kommt am 29. XII. 16 zur *Aufnahme* in die G.-Station.

*Vorgeschichte:* Ansteckung Anfang November 16 in Polen.

*Befund:* In der Bändchennische links findet sich ein ungefähr linsengroßes, verhärtetes Geschwür mit gelbspeckigem Geschwürsgrunde. Die Leistendrüsen links sind angeschwollen. Sonst kein syphilitischer Befund. Innere Organe o. B. Spirochaeta pallida +. Urin: Eiweißfrei.

2. I. Wa.-R. ++++.

*Diagnose:* Syphilis I.

*Behandlung:* Antisyphilitische Kur mit Quecksilberspritzen und Neosalvarsan. Er erhält am 2. I., am 5. I., 9. I., 12. I., 16. I., 19. I., 23. I., 26. I., 30. I., 2. II., 6. II. und 9. II. je eine Hg.-Salicylspritze. Neosalvarsan 0,45 erhält er am 3. I., 10. I. und 17. I. Neosalvarsan 0,6 erhält er am 24. I., 30. I., 7. II.

12. II. 17. Wa.-R. negativ. Pat. hat die Kur außerordentlich gut vertragen und wird dienstfähig entlassen.

30. IV. 17 kommt Pat. zur *Aufnahme* auf die Innere Station. Er gibt an, seit 3 Tagen gelb zu sein. Durchfälle habe er nicht gehabt. Der gesamte Körper einschließlich der Augäpfel ist stark gelb verfärbt mit grünlichem Unterton. Die Leber überragt den Rippenbogen um 2 Querfingerbreite. Sonst ist an dem kräftigen Manne nichts Besonderes nachzuweisen, insbesondere keine syphilitischen Erscheinungen. Der Stuhlgang ist fest, geformt und fast acholisch. Der Urin ist dunkelbraun mit bräunlichem Schaum und enthält Gallenfarbstoffe.

*Diagnose:* Gelbsucht.

*Behandlung:* Fettfreie Diät, Karlsbader Salz.

Aus dem Verlaufe der Krankheit ist nur hervorzuheben, daß die Gelbfärbung zunächst an Stärke zunahm, um dann nur langsam zu verschwinden.

14. V. 17. Wa.-R. negativ. 30. V. 17 Gelbfärbung geschwunden, dienstfähig entlassen.

5. VI. 17. Pat. kommt abermals zur *Aufnahme* auf die G.-Station.

*Vorgeschichte:* Letzter geschlechtlicher Verkehr vor nicht ganz acht Wochen mit einer bereits seit längerer Zeit wegen Syphilis abtransportierten Dirne. Seit einigen Tagen bemerkt er wiederum ein Geschwür an seinem Gliede.

Digitized by Google

*Befund:* Im oberen Drittel des Gliedrückens sieht man ein längliches flaches gering verhärtetes Geschwür, das einen Firnisüberzug zu haben scheint. Der Geschwürsgrund ist sauber und rot. Nahe der äußeren Umschlagsfalte der Vorhaut sieht man auf dem inneren Vorhautblatte gruppenweise beisammenstehende Bläschen mit wässerigem Inhalt. Da, wo der frühere Schanker saß, zurzeit keine Erscheinungen. Die Leistendrüsen sind angeschwollen, links mehr als rechts. Sonst kein syphilitischer Befund. Im Tuschepräparat: Spirochaeta pallida ++. Die übrigen Organe o. B. Im Urin: kein Eiweiß, kein Zucker.

*Diagnose:* Lues I (Reinfektion), Herpes progenitalis.

11. VI. 17. Wa.-R. ++++.

Pat. erhält zunächst 6 Hg. Salicylspritzen, darauf schmiert er 78 Gramm graue Salbe und bekommt dazwischen Neosalvarsanspritzen nach üblicher Art. Die Kur wird beschwerdefrei ertragen.

24. VII. 17. Wa.-R. negativ. Wird dienstfähig entlassen.

**5.** Gefreiter W. G., 42 Jahre alt. Kommt am 13. I. 17 zur *Lazarettaufnahme* zur G.-Station.

*Vorgeschichte:* Außer einem Tripper im Jahre 1912 keine Krankheiten gehabt. Letzter geschlechtlicher Verkehr vor 10 Wochen mit einer Sittendirne in Polen. Seit 6 Wochen Wundsein des Gliedes.

*Befund:* Auf dem inneren Vorhautblatte rechts neben dem Bändchen sieht man eine gering bläulich verfärbte, derbe Induration, die mit einem dünnen Häutchen verheilt ist. Auf der Eichel sieht man im Abstande von ½ Zentimeter rings um die Harnröhrenöffnung herum guirlandenförmig angeordnete, trockene Papeln. Fast das ganze Glied, besonders jedoch die Unterfläche desselben, ist übersät mit kleinen, nässenden Papeln. Nässende Papeln finden sich ebenfalls rings um die Afteröffnung. An der Zungenspitze zerfallene Papeln. Der Körperstamm ist übersät mit Roseolen und Papeln. Milz nicht fühlbar. Im Tuschepräparat aus einer nässenden Papel: Spirochaeta pallida et refringens. Urin: Eiweiß- und zuckerfrei.

*Diagnose:* Lues II.

15. I. 17. Wa.-R. ++++.

Antisyphilitische Kur. Er erhält: Hg. salicyl. 0,05 am 14. I. 17. 0,1 am 19. I., 23. I., 26. I., 2. II., 6. II., 9. II., 13. II., 16. II., 20. II. und 23. II. Neosalvarsan 0,45 am 17. I., 24. I., 31. I. 0,6 am 7. II., 14. II., 21. II.

Während der Kur stets beschwerdefrei. In wiederholten Urinuntersuchungen nie Eiweiß. Das Körpergewicht sank im Verlaufe der Kur von 68 auf 65 kg.

26. II. 17. Wa.-R. ++.

1. III. wird nach Erhalt von 12 Hg. salicyl. und 3,15 Neosalvarsan dienstfähig entlassen.

29. V. 17. Nachuntersuchung: Wa.-R. negativ. Keine luetische Symptome.

11. VI. 17. Kommt auf die Innere Station zur Aufnahme. Aus der Vorgeschichte ergibt sich, daß Pat. am 9. VI. 17 mit leichter Uebelkeit und Appetitlosigkeit erkrankte. Am 11. VI. Gelbfärbung seiner Augen.

*Befund:* Kräftiger Mann ohne äußere Besonderheiten, mit Ausnahme einer deutlich ausgesprochenen Gelbfärbung seiner Haut, sichtbaren Schleimhäute und Augäpfel. Fieberfrei. Zunge etwas belegt. Brustorgane o. B. Puls: kräftig, nicht verlangsamt, 78 Schläge in der Minute. Leib: weich, nirgends besonders druckempfindlich. Unterer Leberrand überragt den Rippenbogen um 2 Finger breit. Milz: nicht fühlbar. Urin: dunkelbraun enthält reichlich Bilirubin, eiweißfrei. Stuhlgang: hell, sonst o. B.

*Diagnose: Gelbsucht.*

13. VI. Gelbfärbung bedeutend zugenommen.

17. VI. Aeußerlich keine Aenderung im Befund, doch beginnt der Stuhl wieder dunklere Färbung anzunehmen.

20. VI. Stuhl völlig gefärbt. Gelbfärbung im Abnehmen.

24. VI. Weitere Besserung.

30. VI. Wird geheilt und dienstfähig entlassen.

Digitized by Google

2. VII. 17. Wa.-R. ++++. Daher erneute Lazarettaufnahme. Syphilitische Erscheinungen bestehen nicht. II. Antisyphilitische Kur. Erhält im Verlauf derselben 3,15 Neosalvarsan und schmiert 150,0 graue Salbe. Während der Kur beschwerdefrei.

4. IX. 17. Wa.-R. +++.

5. IX. 17 dienstfähig entlassen.

4. XII. 17. Wa.-R. +++. Macht jetzt seine dritte antisyphilitische Kur und steht noch in Behandlung. Bis jetzt keine Komplikationen während der Behandlung.

6. Wehrmann F. S., 32 Jahre alt. Kommt am 25. I. 17 zur *Aufnahme* auf die G.-Station mit folgender *Vorgeschichte:* Ansteckung 1911. Machte seine erste Kur jedoch erst vom Mai bis Juni 1916 und erhielt damals 12 Hg. salicyl.- und 3 Neosalvarsan-Spritzen, kommt um eine neue Kur zu machen.

*Befund:* Schankernarbe auf der Eichel, beiderseitige Leistendrüsenschwellung geringen Grades, sonst keine luetische Erscheinungen. Die übrigen Organe o. B.

29. I. 17. Wa.-R. negativ.

*Diagnose: Wiederholungskur nach Syphilis.* Er macht die üblichen Quecksilber- und Neosalvarsankur durch.

9. III. 17. Wa.-R.: zweifelhaft.

9. III. 17 wird nach Erhalt von 12 Hg. salicyl. und 3,15 Neosalvarsan dienstfähig entlassen.

28. VI. 17. *Aufnahme* zur Inneren Station.

*Vorgeschichte:* Vom 28. V. bis 16. VI. 17 ambulant an Rheumatismus im Revier behandelt worden und ungefähr seit letzten 8 Tagen daselbst aufgenommen, weil sich Magenbeschwerden hinzugesellten. Pat. will aber zur Zeit keine Beschwerden haben. Seine jetzigen Beschwerden sind: Reißen in Armen und Beinen.

*Befund:* Kräftiger Mann, ohne äußere Besonderheiten. Temperatur abends leicht erhöht. Brustkorb: gut gebaut. Lunge und Herz: o. B. Leib: weich, eindrückbar, nicht druckempfindlich. Untere Lebergrenze überragt den Rippenbogen um 2 Querfingerbreite. Stuhlgang: geregelt, o. B. Urin: braunrot, frei von Eiweiß mit Spuren von Gallenfarbstoffe, (*Rosin*sche Probe).

Für die Schmerzen in den Gliedern kein objektiver Befund.

*Diagnose:* „Rheumatismus."

Behandlung: 3 mal 1,5 Aspirin. Diät.

1. VII. 17. Auf Aspirin Temperatur völlig zur Norm heruntergegangen. Die Schmerzen haben nachgelassen.

2. VII. 17. 3 mal 1,0 Aspirin, da dauernd fieberfrei.

4. VII. 17. 3 mal 0,5 Aspirin.

7. VII. 17. Aspirin abgesetzt. Pat. außer Bett.

13. VII. 17 geheilt und dienstfähig entlassen.

25. VII. 17. Kommt abermals zur Inneren Station und gibt an, seine rheumatischen Beschwerden hätten aufgehört; da aber bald wieder allgemeine Mattigkeit mit Magenbeschwerden, wie kurz vor Beginn seiner letzten Aufnahme, eintraten, zu welchen sich noch Gelbsucht hinzugesellte, sei er wieder geschickt worden.

*Befund:* Kräftiger Mann ohne äußere Besonderheiten, mit Ausnahme leichter Gelbfärbung der Haut und der Conjunktiven. Fieberfrei. Leib: weich, eindrückbar, auf Druck nirgends besonders schmerzhaft. Unterer Leberrand überragt den Rippenbogen um gut 3 Querfingerbreite. Urin eiweißfrei, Gallenfarbstoff angedeutet. Stuhlgang: regelmäßig und gefärbt.

*Diagnose:* Gelbsucht.

Behandlung: Diät.

6. VIII. 17. Wa.-R. negativ. Keine wesentliche Besserung im Befund.

11. VIII. 17. Urin: fast hell. Kein Gallenfarbstoff. Gelbfärbung der Conjunktiven läßt nach. Unterer Leberrand den Rippenbogen noch um 1 Querfinger überragend.

12. VIII. 17. Feldkost.

14. VIII. 17. Weitere Besserung.

Digitized by Google

17. VIII. 17. Gelbsucht völlig behoben, Pat. fühlt sich wohl, er wird daher geheilt und dienstfähig entlassen.

**7.** Maschinist (Unteroffizier) M. U., 39 Jahre alt. Kommt am 18. VI. 17 zur *Lazarettaufnahme.*

*Vorgeschichte:* Früher nie geschlechtskrank, vor drei Wochen hatte Pat. eine wunde Stelle an seinem Gliede, die abheilte und nach 8 Tagen wieder auftrat. Letzter geschlechtlicher Verkehr am 1. V. 17 in Warschau.

*Befund:* Auf der rechten Seite des inneren Vorhautblattes ein ungefähr 10-Pfennigstückgroßes, flaches Geschwür, das mit einer gelben Borke bedeckt ist. Nach Entfernung dieser sieht man den geröteten Geschwürsgrund. Das Geschwür ist stark verhärtet. Man kann die Verhärtung mit den Augen wahrnehmen. Leistendrüsenschwellung rechts. Innere Organe o. B. Urin: kein Eiweiß, kein Zucker. Körpergewicht: 76 kg.

Im Tuschepräparat: Spirochaeta pallida +.

*Diagnose: Lues I.*

Wa.-R.: negativ.

Kombinierte antiluetische Kur: Bis zum 24. VII. erhält er 11 Hg. Salicylspritzen und 5 Neosalvarsan.

25. VII. VI. Neosalvarsan 0,6 intravenös. Urin: Eiweißfrei.

28. VII. Seit ungefähr 8 Tagen ist der Stuhl angehalten. In den letzten Wochen keine Durchfälle. Nach der Neosalvarsaninjektion am 25. VII. erbrach Pat. grünliche Massen. Der ganze Körper zeigt einschließlich der Augäpfel einen gelblichen Farbton. Urin: bierbraun mit hellgelbem Schaum. Geringe Eiweißspuren. Puls 84, fieberfrei.

*Diagnose: Gelbsucht.*

29. VII. 17. Wird zur Inneren Station verlegt.

30. VII. 17. Im Urin Gallenfarbstoff positiv, kein Eiweiß.

Behandlung: Diät, Karlsbader Salz.

31. VII. 17. Stuhlgang leicht gefärbt, sonst keine Veränderungen.

8. VIII. 17. Gelbfärbung hat etwas nachgelassen. Urin hell, kein Gallenfarbstoff mehr nachweisbar. Stuhlgang besser gefärbt.

Wa.-R. negativ.

13. VIII. 17. Gelbfärbung der Haut wieder stärker. Im Urin: Gallenfarbstoff, kein Eiweiß. Leber leicht vergrößert, wie oben.

17. VIII. 17. Gelbfärbung wieder nachlassend. Urin hell. Stuhlgang wieder leicht dunkel gefärbt.

23. VIII. 17. Gelbfärbung nahezu geschwunden. Stuhlgang gefärbt, Urin: keine Gallenfarbstoffe mehr. Körpergewicht: 74 kg.

Von seiten der Syphilis sind außer der Schankernarbe keine Erscheinungen mehr vorhanden. Wird dienstfähig entlassen.

26. XI. 17. Nachuntersuchung: Fühlt sich völlig wohl, keine luetische Erscheinungen. Wa.-R. negativ.

4. II. 18. Wa.-R.: negativ.

**8.** Unteroffizier F. S., 41 Jahre alt. Kommt am 30. VI. 17 zur G.-Station.

*Vorgeschichte:* 1906 Tripper. Vor einem Jahre wunde Stelle des Gliedes, die zuheilte. Seit 14 Tagen erneutes Wundsein und Ausschlag am ganzen Körper. Letzter geschlechtlicher Verkehr angeblich vor einem Jahr.

*Befund:* Auf dem äußeren Vorhautblatte, auf dem Gliede und dem Hodensack befinden sich massenhaft nässende Papeln. Die Vorhaut ist entzündlich verengt und läßt sich nur mit Mühe zurückschieben. Die Eichel und das innere Vorhautblatt sind übersät mit zerfallenen Papeln. Eine eigentliche Geschwürsbildung ist nicht nachweisbar. Der ganze Körper zeigt in großen Mengen blaßrosane, unregelmäßig begrenzte Flecken bis zu Markstückgröße; ein Teil der Flecken zeigt deutliche Ringform (großmakulöses und annuläres Syphilid). Am After breite Kondylome. Die Mandeln beiderseits sind zerfressen und zeigen einen weißglänzenden Belag. Allgemeine Drüsenschwellung. Milz nicht zu fühlen. Innere Organe o. B. Urin: kein Eiweiß, kein Zucker.

*Diagnose: Lues II.*

Digitized by Google

*Behandlung:* Antiluetische Kur. Ausspülen des Vorhautsackes mit Sublimatlösung. Wassermann vom 2. VII. 17: „++++". Pat. erhält: Hg. salicyl. am 3. VII., 6. VII., 10. VII., 13. VII., 17. VII., 20. VII., 24. VII., 27. VII., 31. VII., 3. VIII., 7. VIII.; Neosalvarsan am 4. VII., 11. VII. 18. VII., 25. VII., 1. VIII.

9. VIII. Klagt über Durchfall und einen juckenden Ausschlag.

Ueber dem Handgriff des Brustbeines und am linken Unterarm sieht man einen scharlachroten Ausschlag von geringer Ausdehnung. Der Ausschlag setzt sich aus einzelnen kleinen Knötchen zusammen. Urin: frei von Eiweiß. Stuhlgang: flüssig, enthält Schleim- und Blutbeimengungen. Aussetzen mit jeder antiluetischen Behandlung.

3 mal täglich ein Eßlöffel Jodkali 13,0/200,0 in Milch.

3 mal täglich fünfzehn Tropfen Opiumtinktur.

22. VIII. 17. Erscheinungen völlig zurückgegangen. Beginnt die letzten 5 Gramm zu schmieren.

23. VIII. 17. VI. Neosalvarsan 0,6.

27. VIII. 17. Wa.-R.: negativ.

31. VIII. 17. Wird nach Beendigung seiner Kur dienstfähig entlassen.

18. X. 17. *Kommt zur Inneren Station.*

*Vorgeschichte:* Außer der Lues im Juli 17 nichts Besonderes.

Seit 15. X. 17 plötzlich Auftreten von Gelbsucht, ohne daß Darmerscheinungen vorausgegangen seien.

*Befund:* Kräftiger Mann ohne Besonderheiten mit Ausnahme einer deutlichen Verfärbung der Haut, Schleimhaut und der Konjunktiven, sowie einer großen Narbe an der Stirn, von einem Schädelbruch herrührend. Brustorgane o. B. Leib: weich, eindrückbar, auf Druck nirgends besonders schmerzhaft, auch nicht in der Lebergegend, obgleich der untere Leberrand den Rippenbogen um 3 Querfingerbreite überragt. Milz nicht zu fühlen. Urin: dunkelbraunrot gefärbt, enthält reichlich Gallenfarbstoff. Stuhlgang angehalten.

*Diagnose:* Akute Gelbsucht.

*Behandlung:* Diät, Karlsbader Salz.

26. X. Nach vorübergehender Besserung wieder stärkere Zunahme der Gelbfärbung. Stuhlgang fast frei von Gallenfarbstoffen. Urin: tiefdunkelbraun.

2. XI. Keine erkennbare Besserung. Die Hautverfärbung hat einen leicht grünlichen Unterton.

6. XI. Pat. sehr intensiv gelb. Urin: tiefdunkelbraun, keine besondere Beschwerden.

12. XI. Seit zwei Tagen leichte Besserung. Urin: heller, Stuhlgang gefärbter.

26. XI. Weitere Besserung. Wa.-R.: negativ.

5. XII. Gelbfärbung der Haut fast völlig geschwunden, nur noch Konjunktiven gelb.

10. XII. Wird geheilt und dienstfähig entlassen.

**9.** Landsturmmann S. L., 46 Jahre alt, *kommt am 3. III. 17 zur G.-Station.*

*Vorgeschichte:* Ansteckung Mitte Februar 17 bei einer Dirne, die bereits eine Reihe von Soldaten syphilitisch infiziert hat.

Seit 1. III. 17 Erscheinungen.

*Befund:* Starke Rötung des inneren Vorhautblattes. Auf der linken Seite desselben ein ungefähr linsengroßes Geschwür mit speckigem Grunde, jedoch ohne Verhärtung. Ein ähnliches Geschwür findet sich an der Umschlagsfalte. Die Leistendrüsen sind nur gering angeschwollen. In wiederholten Tuschepräparaten: keine Spirochaeta pallida.

Wird beobachtet.

5. III. 17. Wa.-R.: Antigen 16 ++; Antigen 17 ±.

*Diagnose: Syphilis I.*

Im Verlaufe der Kur erhielt Pat. 12 Hg. salicyl-Spritzen und 3,15 Neosalvarsan. *Die Kur wurde ohne Besonderheiten vertragen.*

16. IV. 17. Wa.-R.: negativ.

24. IV. 17. Dienstfähig entlassen.

Digitized by Google

20. VII. 17 bis 31. VII. 17 auf der Inneren Station wegen akuten Darmkatarrhs.

16. VII. 17. Wa.-R.: Antigen 19 ++, Antigen 20 ±.

31. VII. 17. Kommt wegen positiven Wassermanns erneut zur G.-Station.

*Befund:* Außer einer Rötung der Vorhaut keine Besonderheiten.

*Diagnose:* Lues latens.

Antisyphilitische Kur, in deren Verlauf er 150,0 graue Salbe schmiert und 3,15 Neosalvarsan erhält. Die letzte Spritze am 5. IX.

10. IX. 17. Wa.-R.: negativ.

14. IX. 17. Wird dienstfähig entlassen.

30. X. 17. Kommt erneut zur G.-Station wegen eines Trippers der vorderen Harnröhre, den er sich vor 4 Tagen zugezogen hat. An den inneren Organen ist nichts Besonderes nachweisbar.

29. XI. 17. Es fällt auf, daß die Urinproben eine bierbraune Färbung aufweisen mit gelbem Schaum. Der gesamte Körper inklusive der Augenbindehäute ist gelb verfärbt. Die Leber ist perkutorisch vergrößert. In der letzten Zeit keine Durchfälle.

*Diagnose: Gelbsucht.*

Wird daher zur Inneren Station verlegt.

30. XI. 17. Befund unverändert. Der Stuhlgang ist fest, geformt und enthält Gallenfarbstoff.

5. XII. 17. Gelbfärbung läßt nach, doch klagt Pat. über Schmerzen in der Nierengegend. Urin: klar, goldgelb, eine kleine Trübung beim Kochen zeigend.

10. XII. 17. Gelbfärbung nahezu geschwunden. Pat. ist soweit wiederhergestellt, daß er zur G.-Station zurückverlegt werden kann. Von hier wird er, ohne daß etwas Besonderes noch aufgefallen wäre, nach Heilung seines Trippers am 22. XI. 17 dienstfähig zu seiner Truppe entlassen.

**10.** Hilfsheizer W. Sch., 25 Jahre alt. *Kommt am 17. VII. 17 zur Geschlechtskrankenstation.*

*Vor eschichte:* Sch. erhielt wegen einer sekundären Syphilis im Februar 17 in einem Kriegslazarett 11 Hg. salicyl-Spritzen und 8 mal Neosalvarsan.

*Befund:* Auf dem Körperstamme eine ausgebreitete Roseola, vermischt mit schinkenfarbenen Papeln. In der Kranzfurche eine gut verheilte Schankernarbe. Auf der Eichel findet sich ein typischer Herpes progentalis. Es besteht eine allgemeine leichte Drüsenschwellung. Der Zungenrand zeigt typische Plaques. Innere Organe o. B.

*Diagnose:* Syphilis II. Rezidiv. Herpes progenitalis.

11. VII. 17. Wa.-R.: ++++.

Die übliche syphilitische Behandlung wird anstandslos vertragen.

20. VIII. 17. Wa.-R. ++++. Wird dienstfähig entlassen.

4. XII. 17. Kommt zur ambulanten Behandlung wiederum zur G.-Station. Der Wassermann ergab am 19. XI. 17 ++++.

*Befund:* Syphilitische Allgemeinerscheinungen bestehen nicht.

*Diagnose:* Syphilis ohne Erscheinungen. Behandlung: Kombinierte antisyphilitische Kur. Er erhält Hg.-Spritzen am 4. XII., 7. XII., 11. XII., 14. XII., 18. XII. Neosalvarsan am 5. XII., 12. XII.

19. XII. Es fällt auf, daß Pat. gelb verfärbt ist. Er wird daher zur Inneren Station geschickt.

*Dortiger Befund:* Großer Mann von starkem Knochenbau, sowie entsprechender Muskulatur. Aeußerlich fällt eine leichte Gelbfärbung der Haut und der Augenbindehaut auf. Zunge leicht belegt. Brustorgane, insbesondere Herz, o. B. Leib: weich; auch auf Druck in der Lebergegend keine Schmerzhaftigkeit. Unterer Leberrand überragt den rechten Rippenbogen um einen Querfinger breit. Stuhlgang regelmäßig und ganz gut gefärbt. Urin hellbraun, eiweißfrei, kein Gallenfarbstoff.

*Diagnose:* Gelbsucht im Verlaufe einer Lueskur.

*Behandlung:* Diät, Karlsbader Salz.

Digitized by Google

29. XII. 17. Gelbfärbung der Haut fast ganz verschwunden. Im Urin geringe Mengen Gallenfarbstoff. Beschwerdefrei.

3. I. 18. Ist ohne Beschwerden. Keine Gelbfärbung mehr.

4. I. 18. Wird wieder an die G.-Station verwiesen.

G.-Station: Fortsetzung der antisyphilitischen Kur. Er schmiert 88 Gramm.

9. I. 18. III. Neosalvarsan 0,45 intravenös. Im Urin kein Eiweiß.

13. I. 18. IV. Neosalvarsan 0,6 intravenös.

23. I. 18. V. Neosalvarsan 0,6 intravenös. Im Urin kein Eiweiß.

30. I. 18. VI. Neosalvarsan 0,6 intravenös. Im Urin kein Eiweiß.

Pat. hat sich der weiteren Kur ohne irgendwelche Beschwerden unterzogen.

4. II. 18. Wa.-R. ++++. Wird aus der ambulanten Behandlung entlassen.

**B. Beobachtungen in einem benachbarten Lazarette.**

**11.** Obergärtner bei der Zivilverwaltung K. P. 28 Jahre alt. *Kommt am 5. VI. 17 zur G.-Station.*

*Vorgeschichte:* Ansteckungszeit Januar 17. April 17 bemerkte er einen Ausschlag an seinem Körper.

*Befund:* Flaches, in Heilung übergehendes, verhärtetes Geschwür des inneren Vorhautblattes. Ausgebreitete Roseola des Rumpfes. Ulzeröses Syphilid der Extremitäten nebst Papeln des behaarten Kopfes. Allgemeine Drüsenschwellung. In wiederholten Tuschepräparaten keine Spirochäten.

Innere Organe o. B. Urin eiweißfrei.

19. VI. 17 Wa.-R. ++++.

*Diagnose:* Lues II.

Er erhält im Laufe der Behandlung 12 Hg. salicyl-Spritzen und 3,15 Neosalvarsan.

6. VIII. 17. Wird mit negativem Wassermann dienstfähig entlassen. Mitte September wegen einer Krätze Behandlung mit *Kaposi*scher Naphtolsalbe.

10. XII. 17. *Aufnahme* in dem benachbarten Lazarett.

*Vorgeschichte:* Ende September erkrankt mit Kopfschmerzen, darauf Schmerzen im Oberkiefer, Schnupfen, Gelbsucht.

*Befund:* Mittelgroßer, mäßig kräftiger Mann in leidlichem Ernährungszustande. Gesicht und sichtbare Schleimhäute blaß, Haut des Gesichtes und gesamten Körpers, sowie die Liderhaut beider Augen stark gelb verfärbt. Zunge mäßig belegt. An der rechten Oberlippe frischer Furunkel. Die linke Gesichtsseite schlaffer als die rechte. Der linke Mundwinkel hängt. Das linke Auge wird beim Lidschluß nicht ganz geschlossen. Bewegungen des linken Auges regelrecht. Die Zunge weicht nicht nach der Seite ab. Linker Oberkiefer stark druckempfindlich, linke Nase verstopft. Leib weich, nirgends druckempfindlich. Unterer Leberrand überragt den Rippenbogen um einen Querfinger. Milz nicht zu fühlen. Auf der Innenseite beider Oberschenkel zahlreiche Eiterbläschen. Linkes Ohr entzündungsfrei. Urin bierbraun, klar, frei von Eiweiß und Zucker. Stuhl grauweiß, geformt.

*Diagnose:* Katarrhalische Gelbsucht, Gesichtsfurunkel und Pyodermie der Oberschenkel, linksseitige Facialisparese.

22. X. Gelbfärbung läßt nach. Furunkel heilt ab.

27. X. Befinden gut. Gelbfärbung läßt immer mehr nach; Stuhl braun gefärbt; Urin noch dunkel; Leber nicht mehr vergrößert.

4. XI. Körperhaut und die Bindehäute noch schwach gelb verfärbt. Urin klar, zitronengelb. Stuhl braun. Linker Oberkiefer noch druckempfindlich. Linksseitige Gesichtslähmung noch vorhanden.

13. XI. Spezialärztliche Untersuchung ergibt: Linksseitige Kieferhöhlen- und wahrscheinlich auch Stirnhöhlenvereiterung.

15. XI. Gelbfärbung des Gesichtes und der Körperhaut verschwunden. Wird zur Ohrenstation verlegt.

**C.** Die Krankenblätter der übrigen drei in den benachbarten Revieren beobachteten Gelbsuchtsfälle boten vom Gesichtspunkte der Lues aus keine Besonderheiten.

Digitized by Google

Es handelte sich beim Fall 12 um einen 29 Jahre alten Mann, der vom *9. X. 16 bis 23. XI. 16* wegen einer sekundären Syphilis seine erste antiluetische Kur, bestehend aus 12 Hg.-salicyl- und 3,15 Neosalvarsan durchmachte, und mit Wa.-R. ++++ entlassen wurde.

29. I. 17 Wa.-R. negativ. Seit ungefähr 10. II. 17 draußen Gelbsucht.

16. III. 17. Wa.-R. zweifelhaft, daher Wiederholungskur. Zeigt bei der Aufnahme noch Spuren einer Gelbsucht. Leber einen Querfinger breit unterhalb des Rippenbogens zu fühlen. Trotz der Gelbsucht Behandlung mit Neosalvarsan in der Gesamtdosis von 3,15 und mit einer Schmierkur von 150,0 grauer Salbe. Die Kur wird außerordentlich gut überstanden. Wa.-R. 6. V. 17 negativ. Wa.-R. 6. VIII. 17 ebenfalls negativ.

Die übrigbleibenden Fälle, die in der Krankenstube des benachbarten Bahnarztes lagen, seien nur der Vollständigkeit halber aufgezählt.

Diese beiden Fälle 13 und 14 lagen beide wegen primärer Lues auf der G.-Station und erhielten hier 12 Hg. salicyl.-Spritzen und 3,15 Neosalvarsan. 4½ respektive 7 Monate nach der Syphilisbehandlung Gelbsucht, die nur 9 respektive 19 Tage dauerte.

Fall 14 machte wegen eines schwach positiven Wassermanns vom 13. XII. 17 eine erneute syphilitische Kur, die keine Komplikationen brachte.

Unter 5 Gelbsuchtsfällen vom Mai 17 bis Dezember 17 hatten laut Krankenbuch des Bahnarztes 2 anamnestisch Lues = 40 pCt.

Die Deutung der einzelnen Fälle war in einem Teil derselben leicht; so stellten zweifellos die Fälle 1, 2, 7 und 10 echte *Nebenwirkungen des Neosalvarsans* dar, wie sie in der Literatur des öfteren beschrieben sind, und deren Ursache in der hepatotoxischen Wirkung des Salvarsans zu suchen ist. Der Wasserfehler, der von *Wechselmann* für derartige Komplikationen verantwortlich gemacht wird, kann das ätiologische Moment nicht abgeben, da stets konzentrierte Neosalvarsanlösungen mit sorgsam destilliertem und öfters sterilisiertem Wasser Verwendung fand. Diese Gelbsucht trat bei unseren Fällen, sowohl nach der ersten, als auch nach den letzten Injektionen auf; man könnte für das Zustandekommen der Gelbsucht an eine kumulative Wirkung des Salvarsans denken, denn die Fälle 2 und 10, bei denen die Erkrankung nach den ersten Injektionen auftrat, hatten vor nicht allzulanger Zeit Neosalvarsan erhalten. Eine befriedigende Erklärung gibt uns die kumulative Wirkung nicht, da nach Abklingen der Hautverfärbung ausnahmslos die weiteren Neosalvarsaneinspritzungen ohne irgendwelche Beschwerden oder Erscheinungen von Seiten der Leber vertragen wurden. Was für andere Gründe für das Zustandekommen der Leberschädigung maßgebend sein könnten, konnten wir nicht eruieren. Im Falle 2 lag die Möglichkeit einer hepatogenen *Herxheimer*schen Reaktion nahe; sie wurde aber unwahrscheinlich durch das lange Andauern des Leidens und durch die Intensität der Verfärbung; dazu kommt, daß mir aus der Literatur keine *Herxheimer*sche Reaktion der Leber bekannt ist. Die Dauer der Hautveränderung war verschieden lang und schwankte zwischen 26 und 55 Tagen.

| Fall: | 1 | 2 | 7 | 10 |
|---|---|---|---|---|
| Dauer: | 54 | 51 | 26 | 55 Tage. |

Während bei obigen Fällen eine Deutung leicht war, bereiteten die übrigen (gleich 33 pCt. der Gelbsuchtsfälle der Inneren Station, nämlich Fall: 3, 4, 5, 6, 8, 9, 11) einiges Kopfzerbrechen. Alle Möglichkeiten, die das Entstehen eines Ikterus begünstigen oder die Gelbsucht erzeugen konnten, wurden durchdacht, aber keine paßte für unsere Fälle.

Digitized by Google

Auszuschließen waren neben den anderen ätiologischen Ursachen: intestinale oder alimentäre Störungen, die durch die Kriegskost hätten entstehen können. Die Ernährung der Soldaten war eine gute, abwechslungsreiche und ausgiebige gewesen. Anamnestisch konnten in keinem Falle Angaben über Darmstörungen erhoben werden, und es wäre sehr auffällig, daß gerade Syphilitiker lange Zeit nach ihrer Kur katarrhalischen Erkrankungen der Därme mehr ausgesetzt sein sollten, als Andere.

Auszuschließen war ferner die sekundäre Lues; unzweideutig in den Fällen, in denen der Wassermann negativ war und ebenso blieb (4, 6 und 8). Ja, Fall 4 akquirierte sogar kurze Zeit nach seiner Gelbsucht eine zweite Lues. Wenn eine Reinfektion auch nicht für eine absolute Heilung der Lues spricht, so ist diese Tatsache doch auffällig genug. In den übrigen Fällen aber fehlten jegliche andere sekundäre Erscheinungen. Wenn die Syphilis bei ihren Rückfällen meist auf die eine oder andere Körperstelle beschränkt bleibt, so wäre es doch merkwürdig, daß die Lebererkrankungen das einzige Symptom darstellen, und jegliches Exanthem in sämtlichen Fällen fehlen sollte. *Scholtz* macht in seinem Lehrbuche über die Geschlechtskrankheiten darauf aufmerksam, daß nicht selten mehr oder weniger schwere Fälle von Hepatitis und Ikterus beobachtet wurden, besonders nach ungenügender Salvarsantherapie. Er glaubt sie zum großen Teil als echte syphilitische Rezidiverkrankungen auffassen zu müssen. *Scholtz* gibt bei seiner Behandlungsmethode in toto 2,0 Altsalvarsan als Maximum. Wir gaben stets 3,15 Neosalvarsan, also auf Altsalvarsan umgerechnet 2,25, d. h. etwas mehr als *Scholtz*. Eine ungenügende Dosis kann daher nach ihm nicht verabreicht worden sein.

*P. Chevalier* (La Presse méd., 1917, No. 53) betont, Rezidive kommen sicher bei ungenügender Behandlung, insbesondere mit löslichen Hg.-Salzen vor. Dies gilt auch für Neurorezidive und für den Ikterus, der meist vier Wochen nach Abschluß einer Kur auftritt. Von einer ungenügenden Hg.-Kur kann bei uns nicht die Rede sein, dann auch gaben wir stets unlösliche Quecksilbersalze; auch das Rezidiv war auszuschließen, da die Diagnose sekundäre Syphilis in keinem unserer Fälle für die richtige gehalten wurde, zumal der Prozentsatz ein viel zu hoher war. Sah doch *Werner* unter 15 799 Fällen des Frühstadiums der Syphilis bei nur 0,37 pCt. einen Ikterus und dazu häufiger bei Frauen als bei Männern.

*Eine* Deutung blieb für die Fälle nur möglich und zwar eine Schädigung infolge der Nachwirkung des einverleibten Neosalvarsans. Hat ja bekanntlich *Kyrle* erwiesen, daß das Arsen bis zu 1300 Tagen im menschlichen Körper deponiert werden kann. Warum sollte es nicht einmal aus irgendeinem Anlasse zur Ueberschwemmung des Körpers aus seinen Depots kommen? Beim Quecksilber ist dieser Vorgang ja nichts Ungewöhnliches!

Ohne es beweisen zu können, steht für uns fest, daß nur dem Salvarsan die Schuld für das Leiden beizumessen ist. Aehnliche Beobachtungen sind anderwärts[1]), wie mir während der Abfertigung dieser

[1]) *Pulvermacher.* Derm. Zeitschr. XXIV. 10.

Digitized by Google

Arbeit bekannt wurde, ebenfalls gemacht worden, und auch hier wurde für den Spätikterus dem Salvarsan die Schuld gegeben. Auslösende Momente für das Zustandekommen der Gelbsucht konnten wir nicht finden. Daß für das Auftreten des Ikterus, sowohl als Nach-, als auch als Nebenwirkung des Salvarsans ganz besondere Ursachen vorhanden sein müssen, glaube ich darin erblicken zu können, daß bei unseren Fällen nachherige Salvarsankuren ohne Ausnahme nicht die geringsten Beschwerden mit sich brachten. Auch objektiv wurden keine nachteiligen Folgen beobachtet.

Der Fall 11, der als Icterus catarrhalis ausgelegt wurde, darf zweifellos zu unseren Fällen eingereiht werden, da mir die Diagnose Icterus catarrhalis eine Verlegenheitsdiagnose zu sein scheint. Die drei letzten Fälle sind mangels näherer Angaben zweifelhaft, ich vernachlässige sie daher im folgenden.

Das Alter der Kranken scheint keine Rolle zu spielen, da jüngere sowohl als auch ältere Personen befallen wurden. Die Zeit, die nach der letzten Salvarsaninjektion bis zum Beginne der Gelbsucht verstrich, betrug im Durchschnitt 94 Tage mit den maximalen Schwankungen von 125 zu 58 Tagen. Näheres ergibt die kleine Tabelle:

| Fall | 3 | 4 | 5 | 6 | 8 | 9 | 11 |
|---|---|---|---|---|---|---|---|
| Auftreten nach der letzten Salvarsaninjektion i. Tgn. | 126 | 79 | 110 | 115 | 85 | 85 | 58 |

Die Farbe des Urins war stets eine dem Ikterus entsprechende, er enthielt immer Gallenfarbstoffe, der Puls war mehr oder minder verlangsamt. Die Färbung des Stuhles sprach teils für das Fehlen der Gallenfarbstoffe im Darme, mehr noch für eine Ueberschwemmung des Blutes mit den Lebersekreten bei nicht völlig gestörtem Gallenabfluß in den Darm. Erkrankungen anderer Organsysteme wurden nie beobachtet, insbesondere keine Milzschwellung (*Hans H. Schmidt*).

Was die Dauer der Erkrankung angeht, so schwankte sie zwischen 19 und 55 Tagen und dauerte durchschnittlich 30 Tage.

Weitere Untersuchungen dürften sich verlohnen, da besonders noch alle Erklärungen in tiefstes Dunkel gehüllt sind.

*Zusammenfassung:*

1. Von 511 Luetikern erkrankten nicht ganz 3 pCt. an Gelbsucht, die als Nach- resp. Nebenwirkung des Neosalvarsans gedeutet werden mußte.

2. Schwerere Komplikationen kamen nie zur Beobachtung.

3. **Weitere** *Neosalvarsankuren oder Fortsetzung der bereits begonnenen sind* **schadlos.**

*Nachtrag:* Nach Drucklegung kamen noch 8 Gelbsuchtsfälle zur Beobachtung (davon 2 während und 6 ungefähr ¼ Jahr nach Beendigung der Kur); das Krankheitsbild war das gleiche, wie oben beschrieben. Außer den 4 oben geschilderten Fällen von Gelbsucht als Nahhwirkung des Neosalvarsans, unterzogen sich die Fälle 11, 8 und 13 erneuten antiluetischen Kuren, die ebenfalls nicht die geringsten Komplikationen von Seiten der Leber oder anderer Organe mit sich brachten.



Digitized by Google

## XVI.

(Aus der syphilidologischen Klinik des Karolinischen Instituts in Stockholm [Vorstand: Professor Dr. *J. Almkvist*].)

# Über die Pathogenese des merkuriellen Speichelflusses und Durchfalls nebst ihrem Verhalten zu den merkuriellen Veränderungen anderer Organe.

Von

Professor Dr. JOHAN ALMKVIST

(Schluß.)

In meinen früheren Arbeiten habe ich bewiesen, daß diese schwarzen Bogen Niederschläge von HgS sind, und daß sie eine pathogenetische Rolle gerade für die Nekrotisierung des Gewebes spielen (siehe besonders meine achte Arbeit) [24].

Der Unterschied zwischen diesen beiden Krankheitsprozessen scheint vielleicht dadurch undeutlich zu werden, daß Gewebsnekrosen und Gewebszerfall auch bei dem hyperämischen Prozeß auftreten kann. Bei diesem Prozeß kommt aber der Gewebszerfall nur in weit fortgeschrittenem Stadium vor, als Schlußstadium der entzündlichen Veränderungen, aber nicht konstant, sondern nur, wenn der Prozeß sich weit genug entwickelt hat. Bei dem nekrotischen Prozeß dagegen kommen die Gewebsnekrosen im Anfangsstadium vor als direkte Folge der Schädigung der Kapillarendothelien durch die HgS-Niederschläge.

In Übereinstimmung hiermit sind im Dünndarm und Magen, wo wir gewöhnlich den hyperämischen Prozeß haben, Geschwüre nur selten beobachtet (*Overbeck* [54], Geschwüre einmal im Duodenum und Magen, *Michaelis*, mehrmals, aber nur Erosionen oder Geschwüre, *Heilborn* [40], einmal ein Geschwür) und die Gewebszerstörung tritt oft nur als Erosion hervor, während Darmdiphtheritis bei Quecksilbervergiftung konstant an gewissen Darmteilen (Colon, Coecum) sich entwickelt, wenn nur Eiweißzersetzung bis zur HgS-Entwicklung da vorkommt.

Der nekrotische Prozeß im Colon ist ferner offenbar analog dem nekrotischen Prozeß bei der merkuriellen Stomatitis. Die Ursache dafür, daß das nekrotische Gewebe im Colon nicht so schnell wie in der Mundhöhe unter Bildung schmieriger Geschwüre zerfällt, habe ich in meiner achten Arbeit (24) auseinandergesetzt. Der Prozeß im Colon kann deshalb eigentlich nicht mit demselben Recht wie der im Munde geschwürsbildend genannt werden, wiewohl ich in meinen früheren Arbeiten den Ausdruck „geschwürsbildend" für den ganzen nekrotischen Prozeß sowohl im Munde wie im Colon gebraucht habe.

Aus meinen Fällen geht ferner hervor, daß der nekrotische Prozeß nicht konstant nur sporadisch im Colon der Katzen bei Quecksilber-

Digitized by Google

vergiftung vorkommt. Nach meinen früheren Untersuchungen ist er auch von der Entwicklung von $H_2S$, d. h. von lokaler Eiweißzersetzung auf der Schleimhautoberfläche abhängig, welche Entwicklung bei verschiedenen Tieren in verschiedenem Grade entwickelt sein kann.

Außer dem nekrotischen Prozesse kommen im Colon in den erwähnten Fällen auch Veränderungen vor, welche der merkuriellen Hyperämie zugehören. Da der merkurielle hyperämische Prozeß fast konstant im Magendarmkanale der Katze bei Quecksilbervergiftung vorkommt, wäre es auch sehr merkwürdig, wenn er in den Fällen, wo der nekrotische Prozeß auftritt, im Colon ausbleiben sollte. Die merkurielle Hyperämie tritt besonders in Fig. 16 sowohl mit stark erweiterten Gefäßen als mit Blutungen hervor.

Unter den verschiedenen Veränderungen in dem oben beschriebenen Krankheitsprozeß, welche ich merkurielle Hyperämie genannt habe, finden sich zwei, welche ich besonders besprechen möchte. Die eine ist die Transsudatbildung. Unter diesem Namen fasse ich zusammen jedes Austreten von Flüssigkeit aus den erweiterten Blutkapillaren, gleichgültig in welcher Weise es stattfindet. Dieser Flüssigkeitsaustritt ist histologisch deutlich festzustellen. Es ist mir indessen gelungen, auch in anderer Weise zu erweisen, daß die Quecksilbervergiftung einen Flüssigkeitsaustritt in den Magendarmkanal verursacht, nämlich durch Vergleich meiner quecksilbervergifteten Katzen mit meinen normalen Katzen. Oben habe ich erwähnt, daß diese beiden Arten von Katzen ungefähr dieselbe Zeit ohne Fressen lebten. Um ganz sicher zu sein, daß keine Reste von Darminhalt zurückgeblieben waren, und daß in der Behandlung der beiden Arten von Katzen kein anderer Unterschied als die Quecksilberbehandlung zu finden war, wurde sowohl den normalen Katzen wie mehreren von den quecksilbervergifteten 24 Stunden nach Wegnehmen des Fressens eine gründiche Darmspülung durch den After gegeben.

Die Sektion der hungernden normalen und der hungernden mit Quecksilber vergifteten Katzen zeigte stets einen deutlichen Unterschied. Bei den normalen war der Magendarmkanal stets leer, mit zusammengeklebten Wänden. Bei den mit Quecksilber vergifteten dagegen enthielt der Magendarmkanal stets eine gewisse Flüssigkeitsmenge, welche bis zu 50 ccm im gesamten Magendarmkanal betragen konnte. Diese Flüssigkeit war teils ziemlich dünn, teils mehr dick und teils ungefärbt oder ziemlich milchig, teils auch etwas blutig, ja einigemal von fast blutähnlichem Aussehen. Je blutiger die Flüssigkeit war, desto röter war die Schleimhaut, welche sogar eine kirsch- oder blaurote Farbe annehmen konnte. War dagegen die Flüssigkeit mehr ungefärbt, so zeigte die Schleimhaut nur eine sehr unbedeutende Hyperämie. Da also in der Behandlung der verschiedenen Katzen kein anderer Unterschied vorhanden war, als daß einige Quecksilber bekommen hatten, und nur bei diesen die Flüssigkeit im Magendarmkanale vorhanden war, so habe ich daraus geschlossen, daß dieser Flüssigkeitserguß in den Magendarmkanal eine Folge der Quecksilbervergiftung war.

Sodann habe ich durch chemische Analysen versucht, die Natur dieser Flüssigkeit im Magendarmkanale näher zu bestimmen. Zu diesem



Digitized by Google

**Tabelle II.**

| | Katze No. 7 | | | | | Katze No. 9 | | | | | Katze No. 10 | | | | |
|---|---|---|---|---|---|---|---|---|---|---|---|---|---|---|---|
| | Aufgesammelte Flüssigkeitsmenge in g | Trockensubstanz in pCt. | Asche in pCt. | Organische Stoffe in pCt. | Das Aussehen der Schleimhaut | Aufgesammelte Flüssigkeitsmenge in g | Trockensubstanz in pCt. | Asche in pCt. | Organische Stoffe in pCt. | Das Aussehen der Schleimhaut | Aufgesammelte Flüssigkeitsmenge in g | Trockensubstanz pCt. | Asche in pCt. | Organische Stoffe in pCt. | Das Aussehen der Schleimhaut |
| Im Magen | 8,4 | 6,2 | 0,66 | 5,44 | Schleimhaut etwas gerötet, sonst normal | 15,5[1]) | 7,25 | 1,02 | 6,23 | Schleimhaut ein wenig gerötet, sonst normal | — | — | — | — | — |
| Im Dünndarm | 29,9 | 7,62 | 0,85 | 6,77 | Schleimhaut nach oben schwach, nach unten stark hyperämisch | 19,5 | 9,49 | 1,06 | 8,43 | Schleimhaut stark gerötet, besonders nach unten | 9,5 | 15,3 | 1,15 | 14,15 | Schleimhaut blutrot bis blaurot m. schleimig - blutigem Belag |
| Im Colon + Rectum | 7,8 | 12,5 | 0,85 | 11,65 | Schleimhaut stark hyperämisch und geschwollen | 5,7 | 11,04 | 0,93 | 10,11 | Schleimhaut überall stark gerötet u. geschwollen | — | — | — | — | Schleimhaut mit einer dicken blauroten Masse belegt |
| In Fäzes | 24,6 | 12,2 | 1,14 | 11,06 | — | 6,9 | 15,31 | 1,07 | 14,24 | — | 4,1 | 9,62 | 1,2 | 8,42 | — |

[1]) Ein kleiner Teil ist bei der Aufsammlung verloren gegangen.

Digitized by Google

Zweck wurde in verschiedenen Teilen des Magendarmkanals die vorhandene Flüssigkeit aufgesammelt und der Gehalt von Trockensubstanz und von Asche, woraus sich also die Menge organischer Substanz ergibt, analytisch bestimmt. Die Ausführung dieser Untersuchung hat mir Prof. *C. G. Santesson* angeraten, für welche Anregung ich ihm herzlichst danke. Gleichzeitig möchte ich ihm außerdem meinen wärmsten Dank aussprechen für das lebhafte Interesse, das er mehrfach meinen verschiedenen Untersuchungen entgegengebracht hat. Die Resultate dieser Analysen, welche Apotheker *J. W. Hamner* ausgeführt hat, sind in Tabelle II zusammengestellt.

Aus dieser Tabelle geht hervor, daß die Asche, d. h. die anorganischen Stoffe, in allen untersuchten Fällen sich etwas über oder etwas unter 1 pCt. hält, wechselnd zwischen 0,66 und 1,2 pCt. Ferner findet man einen sehr hohen Gehalt an organischen Stoffen, sogar bis zu 14,24 pCt., nur dreimal unter 7 pCt. und niemals unter 5,5 pCt. Sehr interessant sind diese Zahlen, wenn man sie mit den Zahlen vergleicht, welche *Hans Meyer* und *Gottlieb* (10) auf S. 188 ihrer „Experimentellen Pharmakologie" (14) mitteilen, und welche ich aus dieser Arbeit nachstehend anführe.

Es enthalten nämlich in Prozenten:

| | Menschliches Blutserum | Akutes Transsudat | Chronisches, peritonitisches Exsudat | Pleuraexsudat | Normaler Darmsaft | | Diarrhoische Entleerung | Cholera-entleerung (C. Schmidt) | |
|---|---|---|---|---|---|---|---|---|---|
| | | | | | Moreau | Smith | | I | II |
| Feste Stoffe . . . . | 9,2 | 8,1 | 3,0 | 3,4 | 1,3 | 1,1 | 1,6 | 1,2 | 1,5 |
| Organische Stoffe . | 7,6 | 7,2 | 2,2 | 2,6 | 0,4 | 0,5 | 0,8 | 0,3 | 0,7 |
| Anorganische Stoffe | 1,6 | 0,9 | 0,8 | 0,8 | 0,9 | 0,6 | 0,8 | 0,9 | 0,8 |

Wie diese Zahlen zeigen, haben alle hier erwähnten Flüssigkeiten einen Gehalt an anorganischen Salzen ungefähr gleich dem in meiner Tabelle II, nur wechseln sie etwas mehr, nämlich von 0,6 bis 1,6. Der Gehalt an organischen Stoffen wechselt aber bedeutend mehr als der Gehalt an anorganischen Stoffen. Wir sehen so, daß normaler Darmsaft nur 0,4 bis 0,5 pCt., diarrhoische Entleerung 0,8 pCt. und Cholera-entleerung 0,3 bis 0,7 pCt. organischer Stoffe enthalten. Hieraus schließe ich, daß die Flüssigkeit, welche ich im Magendarmkanale bei quecksilbervergifteten Katzen gefunden habe, weder normaler Darmsaft noch eine Art diarrhoischer Entleerung sein kann, da alle diese einen viel zu kleinen Gehalt organischer Stoffe haben. Die einzigen Flüssigkeiten, deren Gehalt an organischen Stoffen sich mit meiner Tabelle II vergleichen läßt, sind Blutserum und akutes Transsudat, weshalb meine Analysen zu ergeben scheinen, daß es sich hier um eine von diesen Flüssigkeiten handeln muß. Zwar wechselt die Menge organischer Substanz in meinen Fällen nicht wenig. Diese Variationen sind aber nicht

Digitized by Google

schwer zu erklären. Die histologischen Untersuchungen haben ja gezeigt, daß in dem besprochenen Transsudat mehr oder weniger große Mengen von weißen und roten Blutkörperchen, wie auch in dem weiter fortgeschrittenen Stadium des Gewebszerfalles sogar bedeutende Massen von mehr oder weniger zerfallendem Gewebe zu finden sind. Daß diese Blutzellen und Gewebsteile den Gehalt an organischen Stoffen erhöhen müssen, ist klar, so daß hierdurch ganz natürlich erklärt wird, daß die Flüssigkeit des Darmlumens bei Quecksilbervergiftung einen Gehalt an organischen Stoffen haben kann, welcher denjenigen des Blutserums mehr oder weniger überschreitet. Der hohe Prozentsatz organischer Stoffe tritt in Übereinstimmung hiermit gerade an den Stellen auf, wo der pathologische Prozeß weit fortgeschritten ist, oft an solchen Stellen, wo die Flüssigkeit blutig ist. Die Zahlen dagegen, welche unter den Gehaltzahlen des Blutserums bleiben, werden entweder dadurch erklärt, daß sie an solchen Stellen gefunden sind, wo der pathologische Prozeß sich nur im Anfangsstadium befindet, mit noch nicht ganz entwickelter Transsudation, oder auf andere Weise, welche ich unten näher besprechen werde.

Hiermit ist also erwiesen:

1. daß bei hungernden quecksilbervergifteten Tieren im Gegensatz zu hungernden normalen Tieren, bei welchen letzteren Magen und Darm ganz leer und zusammengeklebt sind, beträchtliche Flüssigkeitsmengen im Magendarmkanale sich vorfinden;

2. daß diese Flüssigkeit einen Gehalt an organischer und unorganischer Substanz hat, welcher am meisten mit dem des Blutserums und des akuten Transsudates übereinstimmt;

3. daß durch histologische Untersuchungen ein an den oberflächlichen erweiterten Magen- und Darmschleimhautkapillaren schon ziemlich früh auftretender und dann immer stärker zunehmender transsudatorischer Prozeß nachgewiesen werden kann.

**Sowohl chemisch wie histologisch ist dadurch übereinstimmend erwiesen, daß die Quecksilbervergiftung eine Transsudation aus den Kapillaren des Magens und Darmes in die Lumina dieser Organe hervorruft.**

Dieser transsudatorische Prozeß scheint sich aber während der Entwicklung des Krankheitsprozesses zu ändern. Im Anfang können wir nur eine ödematöse Durchtränkung der Gewebe und einigemal Austreten von roten Blutkörperchen feststellen, während wir später eine große Menge fibrinhaltige Flüssigkeit und ziemlich reichlich polynukleäre Leukozyten finden. Diese Veränderung des transsudatorischen Prozesses ist mir überall begegnet, und unwillkürlich erhebt sich die Frage, wie sie zustande kommt. Damit sind wir zu der Frage nach der Ursache der merkuriellen Hyperämie im ganzen gelangt. Diese Frage zu lösen scheint mir jetzt nicht möglich. Jedoch gestatte ich mir über dieselbe einige Reflexionen zu machen.

Oben bin ich zu dem Resultat gekommen, daß gerade die Gefäßerweiterungen die primäre Veränderung der merkuriellen Hyperämie darstellen. Da wir also keine Ursache zu einer Gefäßerweiterung

Digitized by Google

im umgebenden Gewebe haben, denkt man wohl zunächst an eine Einwirkung durch die Gefäßnerven. Schon seit den Arbeiten von *Claude Bernard* ist die Sympathikuslähmung als eine Ursache der Erweiterung der Blutgefäße betrachtet worden. Ferner erklärt *v. Mering* (51) in seinen 1880 veröffentlichten Untersuchungen eine Gefäßlähmung als Ursache der Gefäßdilatation, welche er bei Quecksilbervergiftung erhalten hat. Ohne die Sache näher zu prüfen, habe ich im Anschluß an die Ansicht *v. Merings* schon in meiner zweiten Arbeit (18) (S. 843) diese Gefäßdilatationen als „die Folge einer lähmenden Wirkung des Quecksilbers auf die Gefäßnerven" angenommen und demnach diese Quecksilberwirkung als eine „gefäßlähmende" der oben erwähnten „geschwürsbildenden" oder nekrotisierenden gegenübergestellt. Ob die Gründe *v. Merings* wirklich beweisend sind, ist eine Frage, auf welche ich hier nicht eingehe.

Kann aber diese angenommene Gefäßlähmung alle verschiedenen Erscheinungen der merkuriellen Hyperämie erklären? Was die primäre Veränderung, die Gefäßerweiterung, betrifft, so ist sie ohne weiteres eine ganz deutliche Folge davon. Ob ferner der transsudatorische Prozeß in seinen verschiedenen Stadien durch die Gefäßlähmung erklärt werden kann, ist viel schwerer zu wissen. Daß ein Flüssigkeitsaustritt aus den Kapillaren infolge einer Einwirkung auf das Nervensystem entstehen kann, geben mehrere Untersuchungen an, so z. B. die Vermehrung der Lymphbildung durch Kurare, was die Arbeiten von *Paschutin* (12) und *Rogowicz* (14) bestätigen. Letzterer hat sogar eine Verdreifachung oder Vervierfachung der Lymphmenge ohne merkliche Zunahme der Blutzufuhr durch Kurarewirkung erhalten. In seiner Arbeit über pseudomotorische Nervenwirkung findet *Heidenhain* (6) es nicht unmöglich, daß eine Transsudation durch Nervenreizung stattfinden könnte, und durch neue Versuche an der Hinterpfote des Hundes kommt *Rogowicz* (14) zu dem Schlusse, daß die gefäßerweiternden Nerven auf die Lymphbildung einen bedeutenden Einfluß ausüben. Ferner hat *Krimke* (7) beim Frosch und Salamander, bei der Maus, der Katze, dem Meerschweinchen und dem Menschen gefunden, „daß alle Gefäße bis zu den feinsten Kapillaren in unmittelbarem Zusammenhange mit Nerven stehen, sei es, daß die letzteren in ihrem Verlaufe den Kapillaren direkt anliegen und durch Knoten- oder zuweilen nur punktförmige Anschwellungen mit den Kapillaren in Beziehung treten, oder daß die Nerven mit besonderen Endapparaten an der Kapillarwand endigen". Infolge dieser Untersuchungen und Tatsachen ist es wohl, wie *Tigerstedt* und *Santesson* (16) betonen, „nicht unmöglich, daß die Transsudation unter dem Einflusse der Nerven geschieht". Ferner ist es eine klinische Erfahrung, daß Urticaria und einige andere Veränderungen mit gesteigerter Ausscheidung des Gewebssaftes durch Einflüsse auf die Nerven entstehen können.

Es scheint mir demnach wahrscheinlich, daß sowohl Gefäßdilatation wie gesteigerter Flüssigkeitsaustritt aus den Kapillaren durch Nerveneinfluß entstehen kann.

Soviel ich verstehen kann, handelt es sich jedenfalls bei dieser Nervenwirkung nur um das Austreten wirklicher Flüssigkeit, niemals

Digitized by Google

um eine Emigration von Leukozyten. Diese Emigration, wie auch die Zelleninfiltration und Gewebsdegeneration, welche bei der merkuriellen Hyperämie auftreten, scheinen mir in keiner Weise durch Einwirkung auf das Nervensystem erklärt werden zu können.

Nichtsdestoweniger glaube ich, daß diese Veränderungen als eine Folge der Gefäßdilatation und Transsudation bei Quecksilbervergiftung auftreten können. In meiner siebenten Arbeit (23) habe ich nämlich mehrere Gründe angeführt, welche dafür sprechen, daß mit dem Transsudat eine beträchtliche Menge Quecksilber mitgeht (siehe S. 236—237). Einen anderen Grund für eine solche Annahme der Quecksilberausscheidung mit der Transsudatbildung sehe ich in solchen Bildern wie in Fig. 14. Die Lokalisation des niedergeschlagenen HgS zeigt uns nämlich die Stellen, wo das Quecksilber vorhanden sein muß in dem Moment, wo es durch die von der Schleimhautoberfläche resorbierten HgS-Gase gefällt wird. Nun sehen wir deutlich, daß die Niederschläge sich nicht nur in den Kapillarwänden, sondern sogar sehr reichlich in dem außen von der Kapillare gelegenen Lymphraum vorfinden. Dies setzt also ein reichliches Austreten von Quecksilber durch die Kapillarwand voraus.

Wenn wir also annehmen — war mir sehr wahrscheinlich scheint —, daß infolge Nerveneinflüsse bei Quecksilbervergiftung sowohl eine Erweiterung der Gefäße wie ein *vermehrter* Flüssigkeitsaustritt aus den Kapillaren in die Gewebe stattfindet, so müssen wir uns auch eine *vermehrte* ausgeschiedene Quecksilbermenge in dem Gewebe vorstellen. Wenn diese Quecksilbermenge eine gewisse Stärke erreicht hat, so muß sie infolge ihrer Giftigkeit eine schädigende Wirkung auf das Gewebe ausüben. Daß wir durch eine solche reizende Giftwirkung des aus den Kapillaren in das Gewebe austretenden Quecksilbers entzündliche Veränderungen im Gewebe sowohl mit Zelleninfiltrat wie mit Emigration und Gewebsdegeneration erhalten können, scheint mir nicht nur möglich, sondern ganz natürlich. Und solange die Quecksilberausscheidung mit der steigenden Transsudation wächst, müssen auch die entzündlichen Symptome zunehmen.

Wenn diese Auffassung richtig ist, so sollte also die Flüssigkeit im Magendarmkanale, welche ich oben ohne weiteres Transsudat genannt habe, eigentlich eine doppelte Herkunft haben, nämlich zusammengesetzt sein aus 1. einer vermehrten Gewebssaftausscheidung oder Lymphbildung, und 2. einem entzündlichen Exsudat, welches erst in weiter vorgeschrittenem Stadium hinzukommt.

Die andere Veränderung, welche ich noch etwas besprechen möchte, ist die Veränderung der Magendarmdrüsen. Diese Veränderung zeigt sich ganz verschieden im Anfang des Krankheitsprozesses, und nachdem derselbe mehr entwickelt ist. Die erstere besteht in Vergrößerung und der von mir sogenannten schleimigen Umwandlung der Drüsenzellen, die andere in Degeneration und Zerfall. Ich frage mich nun aber, wie wirkt diese anatomische Veränderung auf ihre Sekretion ein. Es scheint mir sehr natürlich, daß die Degeneration eine Sekretionsverminderung

Digitized by Google

hervorrufen müßte bis zu vollkommenem Aufhören derselben, wenn die Drüsenzellen zerstört sind. Dagegen spricht wohl die Vergrößerung der Drüsenzellen im Anfangsstadium eher für eine Steigerung der Drüsensekretion. Es scheint mir auch ganz natürlich, daß wir in Zusammenhang mit der einsetzenden Gefäßdilatation mit ihrem vermehrten Blutzufluß eine vermehrte Drüsensekretion haben sollten. Die veränderte Färbung kann wohl eine gleichzeitig mit der quantitativen Vermehrung eintretende qualitative Veränderung der Sekretion angeben. Meine chemischen Analysen haben mir ferner eine Stütze für diese Ansicht einer im Anfangsstadium vermehrten Drüsensekretion geliefert. Ein Drüsensekret enthält im Vergleich mit Transsudat und Exsudat sehr wenig organische Stoffe. So geben *Meyer* und *Gottlieb* (10) für normalen Darmsaft nur 0,4 und 0,5 pCt. organische Stoffe an. Nun gibt Tabelle II für den beginnenden Krankheitsprozeß einen beträchtlich geringeren Gehalt organischer Stoffe als für den weiter entwickelten Prozeß. Durch die Annahme der Beimischung einer gewissen Menge Darmsaft mit sehr niedrigerem Gehalt organischer Stoffe zu dem Transsudat mit hohem Gehalt werden diese niedrigen Prozentzahlen im Anfangsstadium in ganz natürlicher Weise erklärt. Jedenfalls kann diese Menge beigemischten Drüsensekrets nicht groß sein, denn in solchem Falle müßte die ausgeschiedene Flüssigkeit im ganzen einen viel geringeren Gehalt an organischen Stoffen zeigen. Infolgedessen besteht die im Darmlumen bei Quecksilbervergiftung auftretende Flüssigkeit zu überwiegendem Teil aus einem Extravasat, welches durch den merkuriellen hyperämischen Prozeß ausgeschieden wird. Daß es gerade dieses Extravasat ist, welches als diarrhoische Darmentleerung bei Quecksilbervergiftung auftritt, geht aus mehreren Tatsachen hervor. Daß diese Darmentleerungen nicht verändertes Fressen sein können, wird bewiesen sowohl dadurch, daß sie lange Zeit fortfahren, nachdem das Tier zu fressen aufgehört hat, sogar wenn der Darm reingespült worden ist, als auch dadurch, daß sie bei mikroskopischer Untersuchung ganz frei von Speiseresten sein können. Ferner habe ich mich davon überzeugt, daß die während des Lebens abgegangenen Darmentleerungen mikroskopisch dieselbe Mischung von Schleim, Blutkörperchen und Detritusmassen haben, wie die im Darmlumen bei der Sektion gefundene Flüssigkeit.

Der Durchfall bei Quecksilbervergiftung wird also, wie ich schon 1906 in meiner zweiten Arbeit (S. 842) angegeben, nicht durch den nekrotischen Prozeß, sondern durch den bei der merkuriellen Hyperämie auftretenden transsudatorischen Prozeß verursacht. Dieser bildet also den pathogenetischen Ursprung des merkuriellen Durchfalles.

Der Durchfall bei Quecksilbervergiftung unterscheidet sich demnach von mehreren anderen diarrhöischen Darmentleerungen. Nach den Untersuchungen von *G. Schmidt* soll die Choleraentleerung und nach *Hay* (siehe die Mitteilung von *Meyer* und *Gottlieb*) die Darmentleerung nach salinischen Abführmitteln einen Gehalt organischer Stoffe zeigen, der nur unbedeutend höher ist als der des normalen Darm-

Digitized by Google

saftes (0,3 bis 0,7 resp. 0,8 pCt.), weshalb sie wohl eine andere Pathogenese als der Durchfall bei Quecksilbervergiftung haben.

## III.

Über den Speichelfluß habe ich Untersuchungen an Speicheldrüsen der Katze und des Kaninchens ausgeführt. Bei meinen Katzen habe ich drei verschiedene Drüsen entnommen, nämlich die Parotis, die Glandula retrolingualis und die Glandula submaxillaris. Von diesen ist die Parotis wie bei allen anderen untersuchten Säugetieren ihrem ganzen Charakter nach serös, die Submaxillaris in Übereinstimmung mit Hunden, aber im Gegensatz zu mehreren anderen Säugetieren rein mukös. Die Retrolingualis ist eine gemischte Drüse, welche fast eben so viele Acini mit serösen Zellen wie mit Schleimzellen enthält. Die Glandula sublingualis habe ich nicht finden können. Nach *Ranvier* (13) fehlt sie auch bei der Katze, dagegen erwähnt *Lavdowsky* (8) dieselbe als eine Schleimdrüse der Katze.

Bei Kaninchen habe ich die Parotis und die Glandula submaxillaris, beides seröse Drüsen, untersucht, außerdem in einigen Fällen die Glandula sublingualis, rein mukös. Sie rühren sämtlich von den Kaninchen her, welche ich in meiner sechsten Arbeit (22) beschrieben, und an welchen ich durch besondere Experimente sowohl merkurielle Stomatitis wie Salivation hervorgerufen habe. Von meinen 14 quecksilbervergifteten Katzen haben nur 5 Speichelfluß und 4 Stomatitis bekommen, während 9 ganz frei von diesen beiden geblieben sind. Katze 4 hat nur Speichelfluß, nicht aber Stomatitis gezeigt, was bemerkenswert ist. Ferner ist die Stärke der Salivation und der Stomatitis nicht immer dieselbe. Von den 7 Kaninchen in meiner sechsten Arbeit haben 3 (4, 5 und 7) eine wirkliche fortschreitende Stomatitis gehabt, und alle diese zeigen Salivation 2 Fälle sogar eine sehr starke. Die anderen vier Fälle (1, 2, 3 nnd 6) haben eigentlich nur Nekrosen der Mundschleimhaut dargeboten, und von diesen hat nur ein Tier (Kaninchen 1) Salivation gehabt.

Die pathologisch-anatomischen Veränderungen, welche ich in den Speicheldrüsen gefunden habe, sind sehr verschieden, je nachdem die Tiere Speichelfluß gezeigt haben oder nicht, und auch verschieden bei meinen Katzen und meinen Kaninchen. Im allgemeinen sind sie beträchtlich geringer als im Darme, zeigen aber denselben Charakter, den ich für die merkurielle Hyperämie beschrieben habe.

Bei allen meinen quecksilbervergifteten Katzen, auch denjenigen, welche keinen während des Lebens bemerkbaren Speichelfluß zeigten, habe ich eine Erweiterung der Venen und Arterien, welche die Ausführungsgänge begleiten, bemerkt in ungefähr derselben Weise, wie ich es oben für das submuköse und subseröse Bindegewebe beschrieben habe, ganz wie diese sind sie auch prall mit Blut gefüllt. Die Venen sind hier wie dort gewöhnlich stärker erweitert als die Arterien, beide zeigen sich aber beträchtlich mehr dilatiert und blutgefüllt als entsprechende Gefäße meiner normalen Katzen. Fig. 17 illustriert die eben besprochene Gefäßerweiterung. In den am meisten erweiterten Gefäßen findet man

Digitized by Google

oft dasselbe braune Pigment in Haufen oder Ballen angeordnet, welches ich in den Darmgefäßen beschrieben habe.

Wenn indessen diese Gefäßdilatation auch bei allen meinen quecksilbervergifteten Katzen vorkommt, sieht man doch einen deutlichen Unterschied bei den verschiedenen Tieren und zwar so, daß diese Gefäßerweiterung bei allen Katzen mit Salivation beträchtlich größer ist als bei denjenigen ohne Salivation. Dieser Unterschied ist aber nicht der einzige zwischen den Speicheldrüsen dieser beiden Arten meiner Experimentkatzen. Die Katzen ohne Salivation haben nämlich in ihren Speicheldrüsen gar keine anderen Veränderungen, während bei allen den Katzen mit Salivation größere oder kleinere andere Veränderungen zu finden sind.

Diese Veränderungen bestehen darin, daß auch andere Gefäße erweitert und strotzend mit Blut gefüllt sind, nämlich die Arterien und Venen der Drüsengänge und Schaltstücke. Besonders sind die Venen, sogar die kleinsten und dünnwandigsten, stark erweitert und blutgefüllt. Dagegen habe ich keine deutliche Erweiterung bei den die Acini umspinnenden Kapillaren gefunden. In diesem Verhalten sehe ich aber nichts anderes als eine Analogie mit den Gefäßerweiterungen in der Magendarmschleimhaut, denn hier finden wir keine Kapillarerweiterung zwischen den Drüsen, solange diese angeschwollen, sondern erst wenn sie durch Degenerationsprozesse verkleinert worden sind. Die Veränderungen in den Speicheldrüsen scheinen nur etwas geringer als um die Magendarmdrüsen herum zu sein.

Auch die übrigen Veränderungen zeigen Analogie mit den Veränderungen mit der Magendarmschleimhaut. So sehen wir um die kleinsten, dünnwandigen Venen herum oder in der Nähe derselben ein Zelleninfiltrat in kleinen Herden auftreten, welches aus ganz ähnlichen Zellen wie das Infiltrat der Magendarmschleimhaut besteht, hauptsächlich mehr oder weniger plasmazellähnlichen.

Ferner treten in den Drüsenzellen Veränderungen auf, die sehr eigentümlich und charakteristisch sind. Auch sie ähneln den entsprechenden Veränderungen in den Drüsenzellen der Magendarmschleimhaut und treten am deutlichsten in den serösen Speicheldrüsen hervor. Die Drüsenzellen werden mehr oder weniger vergrößert und nehmen gewisse Farbstoffe in veränderter Weise auf. So werden sie mit Pyronin, Vesuvin und Thionin viel kräftiger als gewöhnlich gefärbt, mit dem letzten Farbstoff ab und zu außerdem in geringem Grade metachromatisch. Ferner werden sie durch die Gewebsfixierung so verändert, daß sie wie geschichtet aussehen, als wenn sie aus aufeinanderliegenden Scheiben zusammengesetzt wären. Diese Veränderung durch die Fixierung ist sehr charakteristisch für Gewebe, welche Mucin enthalten. Und zwar werden die veränderten Zellen der serösen Speicheldrüsen den Drüsenzellen der Schleimdrüsen ganz ähnlich. Da aber die Zellen niemas eine wirkliche, nur ab und zu eine schwache metachromatische Färbung zeigen, so liegt wohl hier wie in den Darmdrüsen wahrscheinlich keine Bildung von echtem Schleim vor, sondern nur von einer schleimähnlichen Substanz. Wir haben also hier wie auch in den Magendarmdrüsen eine „schleimähnliche Umwandlung" der Drüsenzellen, nur mit dem Unterschied, daß

Digitized by Google

diese Veränderungen der Speicheldrüsen beträchtlich stärker ausgebildet sind. So findet man dieses schichtartige Aussehen sehr unbedeutend in den Drüsenzellen der Magendarmschleimhaut und gewöhnlich erst in Zusammenhang mit der Degeneration, wie Fig. 7 zeigt. Gleichzeitig mit der schleimähnlichen Umwandlung der Speicheldrüsenzellen sieht man auch die Schaltstücke und Drüsengänge gefüllt, ja manchmal sogar aufgetrieben durch einen ganz ähnlich wie die Drüsenzellen geschichteten Inhalt, welcher also gleichfalls mehr oder weniger mucinartig sein muß. Die stark gefüllten Drüsengänge geben ganz deutlich eine vermehrte Sekretion ab. Die schleimähnliche Umwandlung der Drüsenzellen muß also in Zusammenhang mit einer Hypersekretion dieser Zellen stehen.

Die oben geschilderten Veränderungen, die Gefäßerweiterung, das Zelleninfiltrat, besonders aber die schleimähnliche Umwandlung der Drüsenzellen nebst der Füllung der Drüsengänge wird durch Fig. 18 demonstriert. In dieser Fig. tritt außerdem ein sehr charakteristisches Verhalten hervor. Die oben erwähnten Veränderungen treten nicht diffus in der Speicheldrüse auf, sondern herdförmig. Wie Fig. 18 zeigt, liegen dicht nebeneinander und voneinander scharf abgegrenzt zwei Teile, der eine ganz normales (nach links), der andere sehr stark — wie oben beschrieben — verändertes (nach rechts) Drüsenparenchym. Dieses sehr eigentümliche Verhalten werden wir unten besprechen.

Sehr merkwürdig, ja in biologischer Hinsicht sehr interessant finde ich ferner diese schleimähnliche Umwandlung der serösen Drüsenzellen in Zusammenhang mit Hypersekretion. Daß eine seröse Drüsenzelle ihren Charakter ganz ändern und eine schleimähnliche Umwandlung erfahren kann, dafür kenne ich bis jetzt kein anderes Beispiel.

Stimmt nun aber diese schleimähnliche Umwandlung mit unseren klinischen Kenntnissen überein? Treten vielleicht bei der merkuriellen Salivation auch Veränderungen im Speichel auf? Unbedingt. Es ist eine alte Erfahrung, daß der Speichel sich bei merkurieller Salivation mehr oder weniger ändert. Jedem Syphilidologen wird es wohl bekannt sein, daß der Speichel bei merkuriellem Speichelfluß beträchtlich mehr fadenziehend wird. Wenn ein Mensch ohne merkurieller Salivation auf den Boden spuckt, so fallen die Speichelklumpen sehr leicht herunter. Versucht aber jemand mit merkurieller Salivation auf den Boden zu spucken, so hängen die Speichelklumpen mittels langer, feiner Speichelfäden sehr fest am Munde. Sammelt man den merkuriellen Speichelfluß auf, so findet man, daß er viel dicker, zäher und weniger schaumig ist als der mehr seröse, leicht schäumende normale Speichel. Nach den Untersuchungen von *Hardy* (39a) soll der Speichel bei der merkuriellen Hypersekretion tiefgreifende Veränderung in seiner chemischen Zusammensetzung erfahren haben.

Die Veränderungen in den Speicheldrüsen scheinen aber nicht so weit wie in der Magendarmschleimhaut zu gehen. An vereinzelten Stellen habe ich degenerative Veränderungen in Drüsenzellen gefunden, ungefähr in demselben Stadium, welches die in Fig. 7 abgebildeten Drüsenzellen zeigen. Von einer ganzen Drüsendegeneration mit Zellenzerfall wie

Digitized by Google

in den Magendarmdrüsen habe ich aber keine Spur gefunden. Ferner habe ich niemals Emigration von Leukozyten, Transsudatbildung oder Gewebsdegeneration gesehen. Es fehlen also alle diejenigen Erscheinungen, welche ich oben der Wirkung des in das Gewebe transsudierten Quecksilbers zugeschrieben habe, nebst dem degenerativen Zerfall der Drüsenzellen. Dieser Unterschied läßt sich aber, meiner Meinung nach ganz natürlich durch die unbedeutende Erweiterung der Kapillaren erklären und dadurch, daß wir nur Kapillaren um die Drüsenacini haben, keine solche, welche frei in Bindegewebe liegen, entsprechend den weiten Kapillaren der Villi und des oberflächlichen Teiles der Magenschleimhaut. In Zusammenhang hiermit sollte eine Transsudatbildung nur um die Drüsenacini und hier in geringerem Grade entstehen. Infolgedessen müßte wohl Quecksilber nicht in das Gewebe, sondern nur um die Drüsenacini transsudiert werden und hier in geringerem Grade, weshalb eine geringere Menge Quecksilber als im Darme durch die Drüsenzellen passieren sollte. Daß das oben erwähnte Fehlen aller derjenigen Erscheinungen, welche ich dem in das Gewebe transsudierten Quecksilber zugeschrieben habe, und die geringeren Degenerationsveränderungen der Drüsenzellen eine ganz natürliche Folge hiervon sind, scheint mir deutlich.

Demnach erachte ich es für sehr wahrscheinlich, daß wir in den Speicheldrüsen bei Quecksilbervergiftung denselben Krankheitsprozeß wie im Magendarmkanal haben können, nämlich die von mir sogenannte „merkurielle Hyperämie", welche hier indessen infolge geringerer Quecksilbertranssudation nur teilweise zur Entwicklung kommt.

*Da wir oben als Ursache der merkuriellen Hyperämie eine Einwirkung auf das Nervensystem als möglich angenommen haben, müssen wir auch hier in den Speicheldrüsen dieselbe Möglichkeit annehmen.*

Das oben erwähnte herdförmige Auftreten der Veränderungen, welche ich sehr eigentümlich und schwer erklärbar finde, scheint mir gerade mit der Annahme eines solchen nervösen Ursprungs dieser Veränderungen übereinzustimmen, kaum aber irgend eine andere Erklärung zuzulassen. Wenn man sich denkt, daß ein sympathisches Ganglion von dem Quecksilber angegriffen wird, so scheint es mir nicht merkwürdig, daß die Ganglienzellen nicht alle auf einmal, sondern einige etwas früher, andere etwas später angegriffen werden könnten, wodurch auch keine gleichförmige, sondern eine herdförmige Wirkung auftreten könnte, da die Veränderung der Ganglienzelle durch die Nervenfasern fortgeleitet wird.

Durch die Annahme des nervösen Ursprungs wird ferner die Beobachtung von *Lanz* (48) über das manchmal gleichzeitige Vorkommen gastrointestinaler Symptome und Speichelfluß in natürlicher Weise erklärt, freilich nicht, wie er angegeben hat, durch Reflexwirkung, sondern infolge eines ähnlichen Einflusses auf das Nervensystem.

Auch der von mir betonte Zusammenhang zwischen Speichelfluß und Zungenanschwellung stimmt sehr gut mit dem nervösen Ursprung überein. Daß die Zungenanschwellung durch Gefäßdilatation und

Digitized by Google

möglicherweise auch durch Austreten von Flüssigkeit durch die gelähmte Gefäßwand entsteht, habe ich in meiner fünften Arbeit (21) (S. 37—39 und 52) gezeigt. Es wäre also auch hier ein ähnlicher Nerveneinfluß anzunehmen. Nun hat *Heidenhain* (6) in seiner angegebenen Arbeit über pseudomotorische Nervenwirkungen erwähnt, daß eine plötzliche Steigerung der Gewebsflüssigkeit in der Zunge u. a. durch Chordareizung bewirkt wurde. Daß ferner gerade Chordareizung einen mit Gefäßdilatation verbundenen Speichelfluß hervorruft, ist eine bekannte Tatsache. Die beiden von mir zusammengestellten klinischen Erscheinungen, Zungenanschwellung und Speichelfluß, können also durch einen und denselben Nerveneinfluß hervorgerufen werden. Dies ist auch in anatomischer Hinsicht ganz natürlich, da zu der Zunge sowohl sympathische wie parasympathische Faserzweige von den zu den Glandulae submaxillaris und sublingualis gehenden Nerven abgegeben werden (*Meyer* und *Gottlieb*, S. 156).

Ob wirklich die bei Quecksilbervergiftung auftretende Speichelsekretion und Zungenanschwellung wie bei der Chordareizung infolge einer parasympathischen Innervation stattfindet, wie *Meyer* und *Gottlieb* (10) (S. 158) ganz bestimmt behaupten, oder infolge irgend eines anderen gleichwirkenden Nerveneinflusses, z. B. infolge einer Lähmung der sympathischen Innervation, lasse ich in dieser Arbeit ganz unentschieden.

Ferner spricht für den nervösen Ursprung des Speichelflusses das von *Meyer* und *Gottlieb* (10) erwähnte Verhalten, daß der merkurielle Speichelfluß ganz wie der merkurielle Durchfall durch Atropin verbessert werden kann. Mein Befund bei der Katze 4, wo eine beträchtliche Verminderung des Speichelflusses unmittelbar nach der Atropininjektion tattfand, steht auch hiermit in Einklang.

Die Rolle der Gefäßerweiterungen, welche man infolge der unbedeutenden Kapillarerweiterungen in den Speicheldrüsen vielleicht zu unterschätzen geneigt sein könnte; geht aus einigen vergleichenden Analysen teils normalen Menschenspeichels, teils merkuriellen Speichelflusses bei Menschen hervor. Die Analysen sind von Apotheker *Hammer* ausgeführt worden. Wie in den Analysen von Darminhalt, ist auch hier der Gehalt an festen Stoffen, organischen Stoffen und anorganischen Stoffen bestimmt. Das Resultat ist in Tabelle III zusammengestellt.

Aus dieser Tabelle scheint hervorzugehen, daß der Gehalt an festen Substanzen in normalem Speichel etwas über 0,5 pCt. liegt. Bei Hg-Stomatitis hat die Menge der festen Substanzen sich in 5 Fällen (4, 5, 6, 7, 8) ungefähr verdoppelt, d. h. sie ist auf etwas über 1 pCt. in zwei Fällen (2 und 3) auf etwas unter 1 pCt. gestiegen, während sie in einem Fall (1) genau mit der Menge in normalem Speichel übereinstimmt. Allerdings ist dieser Fall 1 ein Fall von nicht hochgradiger Stomatitis mit nur unbedeutender Salivation, und es ist deshalb nicht zu verwundern, daß der Speichel hier auch normal ist. Die fünf Fälle (4, 5, 6, 7, 8) zeigten alle sehr starke Salivation, und sie hatten auch den höchsten Prozentsatz fester Substanzen. Diese Analysen scheinen somit anzugeben, daß bei Hg-Salivation die Menge der

Digitized by Google

**Tabelle III.**

*Analysen von Speichel.* (Die Zahlen geben Prozente an.)

| | Fall No. | Klinische Erscheinungen | Feste Stoffe | Organ. Stoffe | Anorgan. Stoffe |
|---|---|---|---|---|---|
| Speichel von Stomatitis mercurialis | 1 | Begrenzte, nicht hochgradige Gingivitis, keine Zungenanschwellung. Unbedeutende Salivation | 0,5660 | 0,3585 | 0,2075 |
| | 2 | Angina mercurialis. Kaum Gingivitis. Zahnimpressionen der Zunge. Ziemlich reichliche Salivation | 0,8390 | 0,5965 | 0,2425 |
| | 3 | Ausgebreitete, unbedeutende Gingivitis. Keine Zungenveränderungen. Unbedeutende Salivation | 0,9157 | 0,6727 | 0,2430 |
| | 4 | Ausgebreitete, mäßige Gingivitis. Unbedeutende Zahnimpressionen der Zunge. Mäßige Salivation. | 1,023 | 0,7550 | 0,2680 |
| | 5 | Ausgebreitete, ziemlich starke Gingivitis. Angeschwollene Zunge mit Zahnimpressionen Reichliche Salivation | 1,095 | 0,854 | 0,241 |
| | 6 | Hochgradige Stomatitis der ganzen Mundhöhle. Aus dem Munde hervorstehende, geschwürige Zunge. Hochgradige Salivation | 1,060 | 0,755 | 0,305 |
| | 7 | Ausgebreitete, nicht hochgradige Gingivitis. Geschwollene Zunge mit unbedeutenden Impressionen. Sehr reichliche Salivation. | 1,251 | 0,948 | 0,303 |
| | 8 | Ausgebreitete, hochgradige Stomatitis mit Angina mercurialis. Geschwollene Zunge mit Zahnimpressionen. Beträchtliche Salivation | 1,248 | 0,944 | 0,335 |
| Speichel von Stomatitis *non* mercur. | 9 | Ausgebreitete Zerstörungen des Zahnfleisches. Salivation | 0,582 | 0,399 | 0,183 |
| | 10 | Überall geschwollenes Zahnfleisch m. groß. schmierigen Taschen. Salivation | 0,535 | 0,337 | 0,198 |
| Normaler Speichel | 11 | Ziemlich normales Mundhöhle | 0,5888 | 0,3632 | 0,2256 |
| | 12 | Ziemlich normale Mundhöhle | 0,6216 | 0,4176 | 0,204 |

Digitized by Google

festen Substanzen steigt, und zwar umso mehr, je stärker die Salivation auftritt.

Aber aus der Tabelle ist weiter zu ersehen, daß diese Steigerung der festen Substanzen bei Hg-Salivation eigentlich auf einer Steigerung der organischen Substanzen in dem Speichel beruht. Während die anorganischen Substanzen nur eine unbedeutende Steigerung erfahren, höchstens bis 0,33 pCt., ist der Gehalt der organischen Substanzen bei der Hg-Salivation auf das doppelte oder noch mehr, als in normalem Speichel vorhanden ist, gestiegen, indem er mehr als 0,9 pCt. beträgt. Durch diese chemische Veränderung nähert sich der Speichel ein wenig der Zusammensetzung des Blutserums und akuten Transsudats, welche ja den größten Gehalt an organischen Stoffen haben.

Diese Zunahme der organischen Bestandteile, kaum dagegen der anorganischen, scheint in vollkommenem Gegensatz zu den Veränderungen bei Hypersalivation anderer Ursache zu stehen. *Meyer* und *Gottlieb* (10) erwähnen (S. 159) nach Untersuchungen von *Fleckseder* (3) und *Pinet* (2), daß, „je reichlicher der Speichel fließt, umso eher nehmen seine organischen Bestandteile ab, die anorganischen verhältnismäßig zu". Ferner geben auch dieselben Autoren an, daß der Chordaspeichel reichlich und dünnflüssig ist. In dieser Hinsicht scheint mir ferner der Unterschied zwischen Speichelfluß bei gleichzeitiger Stomatitis mercurialis und Stomatitis non mercurialis sehr interessant.

Der nicht merkurielle Speichelfluß ist kaum so stark wie der merkurielle sein kann und zeigt, nach dem was aus Tabelle III hervorgeht, keine Steigerung der organischen Stoffe. Diese Steigerung der organischen Stoffe im Speichel muß wohl deshalb gerade eine Quecksilberwirkung sein, was freilich sehr natürlich scheint, da das Quecksilber außer die Gefäßerweiterungen ein Transsudat mit sehr hohem Gehalt organischer Stoffe hervorruft, welches Transsudat gerade die Drüsenzellen umspülen muß.

Der nicht merkurielle Speichelfluß muß also in reflektorischer oder anderer Weise entstehen, nicht aber durch einen ähnlichen Prozeß wie die merkurielle Hyperämie.

Ich möchte diesen Unterschied auch mit meinen Untersuchungen an den Kaninchen, welche Salivation zeigten, zusammenstellen. Die histoilogischen Untersuchungen der Speicheldrüsen dieser Kaninchen haben hauptsächlich ein negatives Bild gegeben: wenigstens keine sichere Gefäßdilatation und jedenfalls eine viel geringere als bei meinen Katzen, und im übrigen gar keine Veränderungen. Trotzdem ist der Speichelfluß so reichlich gewesen, daß der Speichel aus dem Mäulchen heruntertropfte. Leider habe ich von dem Speichelfluß des Kaninchens keine zur Analyse genügende Menge aufsammeln können. Jedoch konnte ich feststellen, daß der Speichel des Kaninchens im Vergleich mit gewöhnlicher Quecksilbersalivation sehr dünnflüssig und nicht fadenziehend war, was ich mit dem Fehlen der schleimähnlichen Umwandlung in den Speicheldrüsenzellen in Zusammenhang stelle. Unter allen meinen mehrere hunderte betragenden Kaninchen, welche ich seit 1903 mit Quecksilber vergiftet habe,

Digitized by Google

ist kein einziges außer den mit experimenteller Quecksilberstomatitis, welches eine Salivation zeigte. Infolgedessen erscheint mir dieser Speichelfluß mehr als eine Reflexwirkung von der Mundhöhle her, als eine wirkliche merkurielle Salivation.

Daß die wirkliche merkurielle Salivation ihrem Wesen nach nicht allein eine Reflexwirkung von der stomatitisch veränderten Mundschleimhaut her sein kann, beweisen mehrere Tatsachen: 1. daß es Autoren gibt, welche Quecksilbersalivation ohne stomatitische Veränderung bei Menschen beobachtet haben, 2. daß *v. Mering* und *Lanz* bei Katzen Speichelfluß sehr oft früher als die stomatitischen Veränderungen auftreten sahen und daß meine Katze 4 Salivation ohne Stomatitis darbot, 3. daß es ganze Tierklassen gibt, nämlich Pferde und Vögel, bei welchen eine merkurielle Stomatitis unbekannt ist, dagegen Speichelfluß mehr oder weniger leicht auftritt.

Stelle ich alle diese Beobachtungen zusammen, so ergibt sich — meiner Ansicht nach — betreffs der Pathogenese des merkuriellen Speichelflusses folgendes als sehr wahrscheinlich:

1. Der merkurielle Speichelfluß stellt eine Erscheinung desselben pathologischen Prozesses dar wie die merkuriellen Magendarmveränderungen, nämlich der von mir so benannten merkuriellen Hyperämie.

2. Der Unterschied zwischen den Prozessen beruht teilweise auf dem verschiedenen anatomischen Bau der betreffenden Körperteile. In der Magendarmschleimhaut haben wir Kapillaren nicht nur um die Drüsen herum, sondern außerdem andere und zwar sehr weite Kapillaren in den obersten Schleimhautschichten unmittelbar unter dem Epithel. Bei der Transsudation sammelt sich in diesen oberen Schleimhautschichten deshalb eine quecksilberhaltige Flüssigkeit an, weil hier keine Drüsenzellen sind, die eine Ausscheidung derselben besorgen können. Diese quecksilberhaltige Flüssigkeit ruft entzündliche Veränderungen mit Emigration, Exsudation und Degeneration in dem Gewebe, wo sie liegt, hervor. Da wir in den Speicheldrüsen keine entsprechenden Kapillaren haben, sondern nur Kapillaren um die Drüsenacini herum, so fallen alle die entzündlichen Veränderungen weg, weil das Transsudat bald von den Drüsenzellen ausgeschieden wird und sich deshalb nicht im Gewebe ansammeln kann. Die Veränderungen beschränken sich infolgedessen auf Gefäßerweiterungen, Zelleninfiltration, schleimähnliche Umwandlung und später Degeneration der Drüsenzellen. Ob die Hypersekretion an den beiden Stellen ähnlich oder verschieden ist, läßt sich nicht bestimmen, weil das Sekret der Magendarmdrüsen sich mit dem Transsudat mischt, welches aus den oberflächlichen Kapillaren heraustritt.

3. Der merkurielle Speichel hat ein anderes Aussehen als normaler, er ist zäher, fadenziehend, mehr schleimähnlich. Diese Veränderung hängt mit der schleimähnlichen Umwandlung der Drüsenzellen zusammen.



Digitized by Google

4. Der merkurielle Speichel ist im Gegensatz zu dem nur vermehrten gewöhnlichen Speichel reicher an organischen Stoffen. Dies hängt zusammen mit der aus den Gefäßen stattfindenden Ausscheidung eines an organischen Stoffen sehr reichen Transsudats in das Drüsengewebe, wodurch die Drüsenzellen ein anderes Material für ihre Sekretion erhalten.

5. Die Reflexwirkung von der veränderten Mundschleimhaut her gibt einen Speichel von anderer Art als der merkurielle und scheint eigentlich kein pathogenetisches Moment für den merkuriellen Speichelfluß zu sein. Jedenfalls muß der merkurielle Speichelfluß wie auch die normale Speichelabsonderung reflektorisch sowohl von der Hirnrinde wie von der Mundschleimhaut und der Magenschleimhaut aus gesteigert werden können. Ich finde wenigstens keine Gründe für eine Annahme, daß das Quecksilber diese Reflexwirkung aufheben sollte. Eine Vermehrung des merkuriellen Speichelflusses muß deshalb wohl durch Reflexe von verschiedenen Stellen her erfolgen können, was aber die eigentliche Pathogenese des merkuriellen Speichelflusses nicht darstellt.

6. Die von mir früher angenommene Analogie zwischen merkuriellem Durchfall und merkuriellem Speichelfluß ist nur insofern richtig, als die beiden Symptome von demselben Krankheitsprozeß, nämlich der merkuriellen Hyperämie, hervorgerufen werden, sonst sind sie aber verschieden, und zwar so, daß der Durchfall nur im Anfang und zu geringem Teil aus Drüsensekret besteht, hauptsächlich aber von einem Transsudat und entzündlichem Exsudat aus den oberflächlichen Kapillaren, während der Speichelfluß vollkommen aus Drüsensekret besteht, obzwar dieses Sekret wohl durch ein Transsudat in dem Drüsenparenchym verändert zu sein scheint, welche Veränderung sich in einer beträchtlichen Vermehrung der organischen Substanz äußert.

## IV.

Seitdem ich die merkurielle Hyperämie an zwei verschiedenen Stellen, nämlich der Magendarmschleimhaut und den Speicheldrüsen, in zwei verschiedenen Modifikationen kennen gelernt hatte, fragte ich mich, ob nicht vielleicht merkurielle Veränderungen auch in anderen Körperteilen ebenso auf der Entwicklung einer merkuriellen Hyperämie beruhen könnten. Ich möchte deshalb hier einige andere Organveränderungen bei Quecksilbervergiftung besprechen.

Die Leber ist sehr oft und bei vielen Tieren (siehe Abt. I) mehr oder weniger vergrößert, von dunkelbrauner Farbe und mürber Konsistenz. Bei mikroskopischer Untersuchung verschiedener Stadien der merkuriellen Veränderungen findet man dieselbe primäre Hyperämie wie in den Speicheldrüsen. Wir können er-

Digitized by Google

warten, in der Leber Veränderungen von demselben Typus wie bei den Speicheldrüsen und nicht bei der Magendarmschleimhaut zu finden, denn wir haben die Kapillaren hauptsächlich im Leberparenchym und nicht im Bindegewebe.

Ich habe auch in der Leber histologische Veränderungen gefunden, vollkommen analog denjenigen der Speicheldrüsen. Zuerst findet man eine Gefäßerweiterung, welche gewöhnlich sämtliche Gefäße des Leberparenchyms betrifft, sowohl die Venae interlobulares wie die Leberkapillaren und die Venae centrales, die letzteren jedoch zusammen mit den herumliegenden Kapillaren oft in stärkerem Grade als die anderen. Sämtliche erweiterten Gefäße bis zu den kleinsten Kapillaren hin sind gewöhnlich strotzend mit Blutkörperchen gefüllt. In weiter entwickeltem Stadium findet man Veränderungen der Leberzellen, jedoch nicht solche entsprechend dem frühzeitigen Vergrößerungsstadium der Magendarmdrüsen und Speicheldrüsen. Wahrscheinlich existiert jedoch ein solches Stadium, obgleich es nicht morphologisch so deutlich ausgesprochen wie an den früher behandelten Stellen, und deshalb nicht so leicht histologisch festzustellen ist, denn in mehreren verschiedenen Tierklassen ist von verschiedenen Autoren eine Hypersekretion von Galle mit gefüllter oder sogar aufgetriebener Gallenblase beobachtet worden. Die deutlichen später auftretenden Veränderungen der Leberzellen sind ganz in Übereinstimmung mit den im sogenannten dritten Stadium der merkuriellen Hyperämie auftretenden regressiven Drüsenveränderungen der Magendarmschleimhaut gleichfalls von degenerativer Art. Sie bestehen in einem fein- oder grobkörnigen Zerfall der Leberzellen, manchmal unter Bildung kleiner Bläschen wie in den Drüsen der Magendarmschleimhaut, oder sogar in fettiger Degeneration und sind immer am stärksten entwickelt in den zentralen Teilen der Leberinselchen. Hier sieht man deshalb schon bei schwacher Vergrößerung die Leberzellenbalken blasser gefärbt infolge ihrer Degeneration und außerdem schmäler, wahrscheinlich zusammengedrückt durch die stark erweiterten Kapillaren. Einen so starken Zerfall wie bei den Drüsenzellen der Magendarmschleimhaut habe ich bei den Leberzellen bis jetzt nicht gesehen, sondern er scheint sich hier auf geringere Grade zu beschränken. Ferner habe ich vor der Degeneration der Leberzellen die in anderen Organen gefundenen schleimähnlichen Umwandlungen niemals gesehen. Ebensowenig habe ich von der besonders zwischen den Drüsen der Magendarmschleimhaut auftretenden Zelleninfiltration hier eine Spur gefunden, was wohl darauf beruht, daß die Kapillaren nicht in interstitiellem Bindegewebe, sondern zwischen den Leberzellenbalken liegen.

Ein anderes Organ, welches sehr gewöhnlich merkurielle Veränderungen zeigt, ist die Niere. Die Veränderungen hier stimmen ebenfalls mit dem Krankheitsprozeß der merkuriellen Hyperämie überein und ähneln teils denjenigen der Magendarmschleimhaut, teils denjenigen der Speicheldrüsen. Die Hyperämie ist auch hier sehr früh und stark ausgebildet. Man kann sie auch hier ohne irgendwelche anderen Gewebsveränderungen ganz wie in der Darmschleimhaut und in den Speicheldrüsen finden, weshalb sie die primäre Veränderung darstellen muß. Wie an anderen Stellen sind sowohl Venen wie Arterien erweitert und mit Blut prall gefüllt, gewöhnlich die Venen etwas mehr, und zwar



Digitized by Google

am stärksten dilatiert und blutgefüllt gewöhnlich die Venae stellatae Verheyenii. An den Kapillaren sind überall starke Erweiterungen zu finden, sowohl in den Glomeruli wie in dem übrigen Nierenparenchym. Ganz wie zwischen den Drüsen der Magendarm schleimhaut ist es aber im Anfangsstadium mehr ungewöhnlich, Kapillarerweiterungen in der Nierenrinde zwischen den gewundenen Kanälchen zu finden, und wahrscheinlich infolge derselben Ursache, weil nämlich die Zellen dieser Kanälchen angeschwollen sind. Die Kapillarröhrchen sind ab und zu von den Blutmassen so stark gefüllt und ausgedehnt, daß rote Blutkörperchen ausgetreten, ja sogar kleine Blutungen entstanden sind. Dies steht in vollkommener Übereinstimmung mit den Veränderungen in der Magendarmschleimhaut.

In dem interstitiellen Bindegewebe findet man gewöhnlich mehr oder weniger reichlich eine Zelleninfiltration von hauptsächlich plasmazellenähnlichem Zellentypus wie in anderen Organen. Diese Infiltration habe ich niemals so groß wie in der Magendarm schleimhaut, oft jedoch beträchtlich größer als in den Speicheldrüsen gefunden.

Im weiter ausgebildetem Stadium treten auch hier regressive Veränderungen auf. Im Gegensatz zu der Magendarmschleimhaut und in Übereinstimmung mit den Speicheldrüsen und der Leber sind keine Bindegewebsteile, sondern nur Nierenzellen von diesen betroffen, welche in Degeneration und Zerfall der Zellen bestehen. Sie gehen beträchtlich weiter als in den Speicheldrüsen und der Leber. Die Nierenzellen können ganz wie die Drüsenzellen der Magendarmschleimhaut zum größten Teil zerfallen. Man findet aber diese Degeneration der Nierenzellen nicht in allen Nierenkanälchen, sondern hauptsächlich in den gewundenen Kanälchen erster und zweiter Ordnung und dem breiten aufsteigenden Schenkel der *Henle*schen Schleife, also da, wo das Quecksilber mit größter Wahrscheinlichkeit ausgeschieden wird (siehe meine erste Arbeit [17]). Infolgedessen betrachte ich jetzt wie früher die Degeneration der Nierenzellen wie der Speicheldrüsenzellen und Leberzellen als ein Zeichen der Ausscheidung des Quecksilbers. Eine schleimähnliche Umwandlung der Nierenzellen in Zusammenhang mit ihrer Vergrößerung im Frühstadium wie in den Speicheldrüsen und Magendarmschleimhautdrüsen habe ich nicht finden können. Sehr übereinstimmend mit der in anderen Organen bei der merkuriellen Hyperämie auftretenden Hypersekretion in Zusammenhang mit den Zellenveränderungen vor der Degeneration ist die bei Quecksilbereinwirkung auf die Nieren auftretende Polyurie. Daß bei weitgegangener Nierenzellendegeneration endlich eine Anurie entstehen kann, scheint mir ebenso ganz natürlich.

Außerdem habe ich eine große Menge der übrigen Körperorgane bei quecksilbervergifteten Katzen untersucht. Es würde zu weit führen, alle diese näher zu beschreiben, weshalb ich mich darauf beschränken will, die folgenden Veränderungen mitzuteilen:

Im Pankreas immer eine Gefäßdilatation, aber von wechselnder Stärke, einigemal sehr bedeutend mit vom Blute prall ausgedehnten Gefäßen, wie oben geschildert. Selbst in diesen Fällen habe ich aber keine deutlichen Veränderungen der Drüsenzellen gefunden.

Digitized by Google

Trotzdem halte ich es für möglich, daß es die merkurielle Hyperämie ist, welche die bei Kaninchen, Hunden und Katzen manchmal beobachtete Glykosurie (siehe Abt. I) verursacht.

In der Milz eine bei verschiedenen Fällen sehr verschiedene Erweiterung und Blutüberfüllung, aber nichts anderes.

In der Haut an den Stellen, wo Schweißdrüsen vorhanden sind (bei der Katze an den Fußsohlen), eine Hyperämie mit Zelleninfiltrat teils um die Schweißdrüsen herum, teils auch im Corpus papillare. Die Veränderungen zeigen eine schlagende Analogie mit der beginnenden merkuriellen Hyperämie in der Magendarmschleimhaut[1]). An den übrigen Hautstellen sehr unbedeutende oder sogar keine Veränderungen.

In den Lungen immer Gefäßerweiterung, aber sehr wechselnd in verschiedenen Fällen, teils unbedeutend, einigemal aber sehr beträchtlich, massenhaft und mit von Blut prall ausgedehnten Kapillaren.

Im Herzfleisch einigemal stark ausgedehnte, blutüberfüllte Gefäße, sogar mit Austreten von roten Blutkörperchen, aber keine deutliche Degeneration der Muskelfasern.

In den Skelettmuskeln keine Gefäßerweiterungen.

In den Lymphdrüsen keine deutlichen Veränderungen.

Versuche ich nun, alle meine Beobachtungen zusammenzufassen, so kann ich nichts anderes finden, als daß bei Quecksilbervergiftung an einer großen Menge von Stellen Veränderungen auftreten, welche alle mit der von mir beschriebenen *merkuriellen Hyperämie* übereinstimmen, doch mit Ausnahme der beiden Stellen, wo die nekrotischen Veränderungen zu finden sind. Die Veränderungen dieses merkuriellen hyperämischen Prozesses sind allerdings ziemlich verschieden, teils infolge anatomischer Verschiedenheiten verschiedener Organe, teils infolge verschiedener Stadien desselben Prozesses. Die beginnenden Veränderungen können sich ausbilden, ohne daß klinische Symptome auftreten. *Infolgedessen zeigt die mikroskopische Untersuchung mehr ausgebreitete Veränderungen, als das klinische Bild.* Organe, welche bei einem gewissen Tiere klinisch gesund scheinen, können deshalb bei mikroskopischer Untersuchung pathologisch-anatomische Veränderungen darbieten. Ist aber bei einem anderen Tiere die merkurielle Hyperämie stärker ausgebildet als bei dem ersteren, so können klinische Symptome hervortreten, und die beiden Tiere scheinen dadurch klinisch ein qualitativ verschiedenes Bild der Quecksilbervergiftung darzubieten, obgleich der Krankheitsprozeß nur quantitativ verschieden ausgebildet ist. Ich will ein Beispiel anführen. Meine sämtlichen Katzen haben klinisch keine Lungensymptome oder Symptome

[1]) Diese Veränderungen hoffe ich später zusammen mit klinischen Fällen von merkuriellem Erythem näher zu besprechen.

Digitized by Google

von den Luftwegen her gezeigt. Jedoch waren Anfangserscheinungen der merkuriellen Hyperämie, mehr oder weniger ausgeprägt, mikroskopisch festzustellen. Bei den Rindern sind klinisch Symptome von den Luftwegen und Lungen her bei Quecksilbervergiftung sehr gewöhnlich. Aus mehreren Sektionsberichten solcher Fälle scheint mir die Natur dieser Veränderungen als Erscheinungen der merkuriellen Hyperämie klar hervorzugehen. So giebt z. B. *Seegert* (167) [s. S. 261 u. 262] eine Beschreibung der Veränderungen in den Bronchien, welche sehr gut zu der merkuriellen Hyperämie in der Magen-Darmschleimhaut stimmt. Besonders auffallend ist, daß wir in den Bronchien ganz wie in meinen mikroskopischen Bildern aus der Magen-Darmschleimhaut ein *fibrinöses* Transsudat haben. Der imposante klinische Unterschied zwischen solchen Fällen bei Rindern, wie *Seegert* sie beschrieben hat, und bei meinen Katzen ist trotzdem nur qualitativ.

Ferner habe ich oben mehrere Gründe dafür angeführt, daß diese merkurielle Hyperämie ihre Ursache in Veränderungen des Nervensystems infolge der Quecksilberwirkung haben sollte. Mir scheint diese Annahme, welche ich schon in Übereinstimmung mit den Untersuchungen *v. Merings* ausgesprochen habe, sehr wahrscheinlich, und es findet sich auch meines Erachtens eine große Menge Tatsachen, welche diese Annahme stützen. Die nähere Prüfung dieser Frage möchte ich aber erst in Zusammenhang mit noch nicht abgeschlossenen Untersuchungen für eine spätere Gelegenheit reservieren.

## Erklärung der Abbildungen auf den Tafeln III—IX.

**Fig. 1.** Magenschleimhaut der Katze 8. Formalin. Pappenheims Methylgrün-Pyronin. Gez. bei Zeiß. Obj. 16 mm, Komp.-Ok. 6. Stellt das Bild einer normalen Magenschleimhaut dar. Man sieht die Falten deutlich dünner als in Fig. 2, die Gefäße der Submukosa blutleer und zusammengefallen im Vergleich mit den submukösen Gefäßen der Fig. 2. Man sieht ferner, wie zwar einige von den Drüsen die Färbung, besonders die Pyroninfarbe, etwas stärker annehmen, so daß sie etwas mehr rot aussehen. Im Vergleich mit Fig. 2 und 3 sind jedoch die Drüsen ziemlich gleichartig gefärbt.

**Fig. 2.** Magenschleimhaut der quecksilbervergifteten Katze 7. Formalin. Pappenheims Methylgrün-Pyronin. Gez. bei Zeiß. Obj. 16 mm, Okul. 4. Man sieht die Schleimhautfalten dicker als normal (vergl. Fig. 1). Die ganze Schleimhaut verdickt, die Drüsenschicht stark pyroningefärbt (im Gegensatz zu Fig. 1), die submukösen Gefäße sehr erweitert und mit Blut vollgestopft; die dünnwandigen Venen mehr erweitert als die nebenliegende Arterie.

**Fig. 3.** Magenschleimhaut der quecksilbervergifteten Katze 7. Formalin. Pappenheims Methylgrün-Pyronin. Gez. bei Zeiß. Obj. 4 mm, Okul. 4. Man sieht, wie die angeschwollenen Schleimhautfalten erweiterte, mit Blut vollgestopfte Kapillaren führen, und wie die Drüsenzellen teilweise sich sehr stark mit Pyronin färben.

Digitized by Google

**Fig. 4.** Magenschleimhaut der quecksilbervergifteten Katze 11. Formalin. Pappenheims Methylgrün-Pyronin. Gez. bei Zeiß. Obj. 8 mm, Okul. 6, Tub. 160. — Man sieht, wie die angeschwollenen Schleimhautfalten sehr erweiterte, mit Blut prall gefüllte Kapillaren führen, und wie auf der Oberfläche eine Menge roter Blutkörperchen ausgetreten sind.

**Fig. 5.** Dünndarmwand der quecksilbervergifteten Katze 6. Formalin. Pappenheims Methylgrün-Pyronin. Gez. bei Zeiß A. Okul. 12. — Man sieht die Villi angeschwollen, breit und kurz (vergl. Fig. 7), die Drüsenschicht ebenso angeschwollen, bedeutend vergrößert und stark pyroningefärbt, und sowohl submuköse wie subseröse Gefäße erweitert und blutgefüllt.

**Fig. 6.** Dünndarmschleimhaut der quecksilbervergifteten Katze 6. Formalin. Pappenheims Methylgrün-Pyronin. Gez. bei Zeiß. Obj. 8 mm. Okul. 4. — Man sieht drei angeschwollene und verdickte Villi mit Kapillarerweiterungen und an den Spitzen beginnende Epithelabstoßung und Andeutung einer Nekrotisierung in der Drüsenschicht zwischen den stark pyroningefärbten, etwas angeschwollenen Drüsen, erweiterte, blutgefüllte Kapillaren in reichlicher Menge und beginnende Rundzelleninfiltration. In der Submukosa einige unbedeutende Gefäßerweiterungen.

**Fig. 7.** Aus der Dünndarmschleimhaut der quecksilbervergifteten Katze 10. Formalin. Pappenheims Methylgrün-Pyronin. Gez. bei Zeiß. Obj. $^1/_7$''. Okul. 6. — Man sieht rechts und links degenerierte Drüsen und zwischen diesen teils erweiterte, blutgefüllte Kapillaren, teils ein Zelleninfiltrat, hauptsächlich bestehend aus ziemlich typischen Plasmazellen und außerdem einigen Lymphozyten (L) und Bindegewebskernen (B).

**Fig. 8.** Aus der Dünndarmschleimhaut der quecksilbervergifteten Katze 9. Formalin. Pappenheims Methylgrün-Pyronin. Gez. bei Zeiß. Obj. 8 mm. Okul. 4. — Man sieht einige Villi, ihrer Epithelbekleidung ganz beraubt, mit zahlreichen, großen, blutvollen Kapillarerweiterungen, von welchen einige ein dunkles Pigment zeigen, und zwischen den Kapillarerweiterungen ein Rundzelleninfiltrat. Unter den Villi ein reichliches Rundzelleninfiltrat, und von Drüsen sehr wenig zu sehen.

**Fig. 9.** Einer der Villi der Fig. 11 in stärkerer Vergrößerung. Gez. bei Zeiß. Obj. $^1/_7$''. Okul. 4. — Deutlicher als in Fig. 8 sieht man, daß der ganze Villus seines Epithels beraubt ist, in hohem Grade angeschwollen infolge einer Rundzelleninfiltration und einer enormen Erweiterung der Kapillaren, die von Blut ausgedehnt sind, und teils in ihren Lumina zwischen den Blutkörperchen, teils in den Kapillarwänden, teils um die Gefäße herum ein grobkörniges, braunes bis nahezu schwarzes Pigment zeigen.

**Fig. 10.** Aus der Dünndarmschleimhaut der quecksilbervergifteten Katze 7. Formalin. Pappenheims Methylgrün-Pyronin. Gez. bei Zeiß. Obj. 8 mm. Okul. 4. — Wenn man diese Fig. mit Fig. 5 vergleicht, so sieht man, wie die Drüsenschicht nicht so gleichförmig infiltriert und pyroningefarbt ist, sondern daß schwachgefärbte, degenerierte Gewebspartien von oben hineinragen. Die Villi sieht man ferner nicht mehr ganz deutlich, weil sie nekrotisiert und teilweise zerfallen und miteinander verschmolzen sind, erkennt sie aber leicht an den Kapillarerweiterungen mit Pigmentkörnchen in ihren Wänden. Ueber den Resten der Villi eine Exsudatmasse, welche aus den Villi austritt.

**Fig. 11.** Aus der Dünndarmschleimhaut der quecksilbervergifteten Katze 7. Formalin. Weigerts Fibrinfärbung. Karmin. Gez. bei Zeiß. Obj. 16 mm. Okul. 6. — Man sieht über den teilweise zerfallenen Villi eine Exsudatmasse, in welcher mit Weigerts Färbung deutliche Fibrinfäden hervortreten und ferner eine Menge Zellkerne angesammelt sind. Ebenso sind zwischen den Villi mehr oder minder reichliche Fibrinfäden gefärbt.

**Fig. 12.** Aus der Dünndarmschleimhaut der quecksilbervergifteten Katze 9. Formalin. Weigerts Fibrinfärbung. Karmin. Gez. bei Zeiß. Obj. 16 mm. Okul. 6. — Die Schleimhaut ist ziemlich zerstört, Villi mehr oder weniger zerfallen, von einigen sieht man nur kleine Stumpfe. Die Schleimhaut ist diffus infiltriert, und in dieser Masse sind in spärlicherer Anzahl Drüsen zu sehen. Auf der Oberfläche der Schleimhaut sieht man beginnende Epithelregeneration. Ueber der Schleimhaut liegt eine mächtige Schicht einer Exsudatmasse, in welcher bei Färbung nach *Weigert* reichliche Fibrinfäden hervortreten.

Digitized by Google

**Fig. 13.** Dickdarmschleimhaut der quecksilbervergifteten Katze 7. Formalin. Hämatox.-Eosin. Gez. bei Zeiß. Obj. 16 mm. Okul. 4. — Die oberflächlichste Schicht der Schleimhaut ist nekrotisiert, nicht aber zerfallen, sondern bildet eine zusammenhängende nekrotische Masse, und nur die Schleimhautspitzen zwischen den Drüsen sind mehr oder minder frei. In diesen Spitzen findet man mit einer vollkommenen Regelmäßigkeit bogenförmige, gelbbraune Linien, welche aus Schwefelquecksilber bestehen. Unter der nekrotischen Schicht eine stark infiltrierte Drüsenschicht ohne wahrnehmbare Gefäßerweiterungen.

**Fig. 14.** Aus der Dickdarmschleimhaut der quecksilbervergifteten Katze 7. Formalin. Pappenheims Methylgrün-Pyronin. Gez. bei Zeiß. Obj. 1/7". Okul. 6. Tub. 160. — Man sieht unter dem Epithel drei Kapillaren mit „schwarzen Niederschlägen" (Hg S-Niederschläge). Das linke Gefäß ist außerdem beträchtlich erweitert und mit Blut prall gefüllt. Für die „schwarzen Niederschläge" ist es charakteristisch, daß sie sozusagen „doppelkonturiert" sind, d. h. sie bilden nicht nur einen Niederschlag längs der Kapillarwand, sondern außerdem einen längs der Außenseite des umgebenden Lymphraums, in welchem man noch Körnchenansammlungen von Schwefelquecksilber sieht. Dies beweist, daß das Quecksilber durch die Kapillarwand in den umgebenden Lymphraum austritt. Diese „Doppelkonturierung" der schwarzen Niederschläge ist in Dick- und Blinddarm zusammen mit den ausgespannten Kapillaren sehr gewöhnlich, sogar die Regel im Gegensatz zu der Mundhöhle.

**Fig. 15.** Aus der Dickdarmschleimhaut der quecksilbervergifteten Katze 5. Formalin. Pappenheims Methylgrün-Pyronin. Gez. bei Zeiß. Obj. 4 mm. Okul. 4. — Man sieht eine in der Erklärung zu Fig. 13 erwähnte oberflächliche, nekrotische Schicht, in welcher noch keine Spur von Zerfall zu finden ist, sondern sogar die Schleimhautoberfläche ihre Form ungefähr normal behalten hat. In den Schleimhautspitzen zwischen den Drüsen findet man regelmäßig in nekrotischem Gewebe Durchschnitte erweiterter Gefäße mit ringförmigen, zum Teil „doppelkonturierten" Schwefelquecksilber-Niederschlägen. In den Drüsenschläuchen ist eine massenhafte Bakterienentwicklung von kleinen coliähnlichen Stäbchen zu sehen.

**Fig. 16.** Diedarmschleimhaut der quecksilbervergifteten Katze 7. Formalin. Pappenheims Methylgrün-Pyronin. Gez. Zeiß. Obj. 16 mm. Okul. 4. — Die ganze Schleimhaut ist nekrotisch, aber nur in der alleroberflächlichsten Schicht zerfallen. In ihrem unteren Teil um die noch wahrnehmbaren Drüsenreste herum sind diffuse Blutungen in Form von Gelbfärbungen reichlich ausgebreitet. An der Oberfläche und besonders mehr oder weniger in die Drüsenschläuche hinein rotgefärbte Massen, welche bei stärkerer Vergrößerung sich als aus Bakterien bestehend erweisen und zwar aus einer Reinzüchtung kurzer coliähnlicher Stäbchen. Links an der Oberfläche an einer Stelle, wo die Schleimhaut nicht zerfallen ist, einige bogenförmige, als feine Linien sichtbare Schwefelquecksilber-Niederschläge. Im übrigen in der Schleimhaut Pigmentmassen, teils in den Gefäßwänden, teils mehr diffus zerstreut.

Die Submukosa ist im Gegensatz zu der Schleimhaut nicht nekrotisch, sondern mit Rundzellen infiltriert. Außerdem sieht man in der Submukosa teils begrenzte Blutmassen, teils diffuse Blutungen, nur als eine Gelbfärbung sichtbar. Teils in den Geweben zerstreut, teils in den Blutmassen sieht man Pigmentschollen, oft gruppenförmig angeordnet, vom selben Aussehen wie in der Schleimhaut.

**Fig. 17.** Aus der Glandula retrolingualis der quecksilbervergifteten Katze 2. Formalin. Hämatox.-Eosin. Gez. Zeiß. Obj. 16 mm. Okul. 6. — In der Nähe eines Drüsenganges sieht man links eine Arterie und rechts eine Vene, beide sehr erweitert und ausgefüllt von Blut. Im übrigen sind keine Veränderungen zu finden, sondern die Gefäßerweiterung ist die einzige.

**Fig. 18.** Aus der Glandula parotis der quecksilbervergifteten Katze 2. Formalin. Pappenheims Methylgrün-Pyronin. Gez. Zeiß. Obj. 16 mm. Okul. 6. — Nach links normales Drüsenparenchym. Das übrige Parenchym ist verändert in der Weise, daß es das Pyronin viel stärker aufnimmt und stellenweise wie in Streifen zerlegt ist. Durch diese beiden Erscheinungen gleicht dieses so veränderte Parenchym den Schleimspeicheldrüsen. Ferner

Digitized by Google

sieht man den Drüsengang von einer schleimhautähnlichen Masse angefüllt. Neben dem Drüsengang ein erweitertes, blutgefülltes Gefäß mit reichlicher Rundzelleninfiltration umher.

## *Literatur-Verzeichnis.*

### I. Nicht spezielle Quecksilberliteratur.


1. *Almkvist, J.*, Beiträge zur Kenntnis der Plasmazellen, insbesondere beim Lupus. Arch. f. Derm. u. Syph. 1901. Bd. 58.
2. *Binet*, Etude sur la sueur et la salive dans leur rapport avec l'élimination. Thèse de Paris. 1884. (Ref. Meyer u. Gottlieb. (10.) S. 159.
3. *Fleckseder, R.*, Der gemischte Speichel des Menschen, sein normales Verhalten und seine Veränderungen in Krankheiten. Ztschr. f. Heilk. 1906. Bd. 27. Abt. f. inn. Med.
4. *Heidenhain*, Einige Versuche an den Speicheldrüsen. Arch. f. d. ges. Phys. 1874. Bd. 9. S. 335 (346) bis 353.
5. Ders., Ueber sekretorische und trophische Drüsennerven. Arch. f. d. ges. Phys. 1878. Bd. 17. S. 1—67.
6. Ders., Über pseudomotorische Nervenwirkung. Arch. f. Anatom. u. Phys. (Phys. Abt.) 1883. Suppl.. Bd. S. 133—177.
7. *Krimke*, Die Nerven der Kapillarvenen und ihre letzten Endigungen. Inaug.-Diss. München 1884.
8. *Lavdowsky, M.*, Zur feineren Anatomie und Physiologie der Speicheldrüsen. Arch. f. mikroskop. Anat. 1877. Bd. 13. S. 281—364.
9. *Ludwig*, Neue Versuche über die Beihilfe der Nerven zur Speichelabsonderung. Ztschr. f. rat. Med. 1851. N. F. Bd. 1. S. 255—277.
10. *Meyer, H.* und *Gottlieb, R.*, Die experimentelle Pharmakologie. Berlin und Wien 1914. Urban & Schwarzenberg.
11. *Oppel, Albert*, Lehrbuch der vergleichenden mikroskopischen Anatomie.
12. *Paschutin*, in Ludwigs Arbeiten aus der physiologischen Anstalt zu Leipzig. VII. S. 197—258. 1872. — Ref. bei Tigerstedt und Sautesson (16). S. 54—65.
13. *Ranvier, L.*, Etude anatomique des glandes connues sous les noms de sousmaxillaire et sublinguale chez les mammifères. Arch. de phys. 1886. Anné 18. (Ser. 3. T. 8.) S. 223—256.
14. *Rogowicz*, Beiträge zur Kenntnis der Lymphbildung. Arch. f. d. ges. Phys. 1885. Bd. 36. S. 1—12 u. 252—279.
15. *Schultz, P.*, Das sympathische Nervensystem in Nagels Handbuch der Physiologie des Menschen. Bd. 4. S. 393—426.
16. *Tigerstedt* und *Santesson*, Ueber die Filtration in ihrer Bedeutung für die Transsudationsprozesse im Tierkörper. Bihang till Svenske. Vet.-Akad. Handlingar. 1886. Bd. 11. No. 2.


### II. Spezielle Quecksilber-Literatur.

#### *A. Allgemeine Quecksilberwirkung.*


17. *Almkvist, J.*, Experimentelle Studien über die Lokalisation des Quecksilbers bei Quecksilbervergiftung. Nord. med. Arch. 1903. Abt. II. H. 2.
18. Ders., Über die Pathogenese der merkuriellen Colitis und Stomatitis. Derm. Ztschr. 1906. Bd. 13. S. 827.
19. Ders., Weitere Untersuchungen über die Pathogenese der merkuriellen Colitis und Stomatitis. Derm. Ztschr. 1912. Bd. 19. S. 949.
20. Ders., Ueber die Behandlung der merkuriellen Stomatitis mit Salvarsan im Vergleich mit anderen Behandlungsmethoden. Nord. med. Arch. 1914. Abt. II. No. 27.
21. Ders., Ueber die primären Ursprungsstellen und die sekundäre Ausbreitung der merkuriellen ulzerösen Stomatitis usw. Derm. Ztschr. 1916. Bd. 23.
22. Ders., Die experimentelle Quecksilberstomatitis des Kaninchens. Derm. Ztschr. 1917. Bd. 24. S. 1.


Digitized by Google

23. Ders., Beiträge zur Kenntnis der Ausscheidung des Quecksilbers besonders durch den Magendarmkanal. Arch. f. exper. Path. u. Pharm. 1917. Bd. 82. S. 221.
24. Ders., Welche Rolle spielt das Quecksilber und welche Rolle spielen die Bakterien in der Pathogenese der merkuriellen, ulzerösen Stomatitis und Colitis. Arch. f. Derm. u. Syph. 1918.
24a. *Brauer*, Der Einfluß des Quecksilbers auf das Nervensystem. Dtsch. Ztschr. f. Nervenheilk. 1897. Bd. 12. S. 1.
25. *Bärensprung, v.*, Chemisch-physiologische Untersuchungen über die Quecksilbermittel. Mitt. a. d. Abt. u. Klin. f. syphil. Kranke i. d. Anst. d. Charitékrankenhauses. Berlin 1856. S. 112.
26. *Le Blaye*, Recherches expérimentales sur la stomatite mercurielle. Paris, Vigot Frères 1911.
27. *Bretonneau, P.*, Des inflammations spéciales du tissu muqueux et en particulier de la diphtherite au inflammation pediculaire. Paris 1826.
28. *Burnett*, Arch. gén. de méd. T. IV. 1826. S. 282.
29. *Dieterich, G. L.*, Die Merkurialkrankheit in allen ihren Formen. Leipzig 1837.
30. *Eckmann, L.*, Mikroskopische Beiträge zur Kenntnis der Quecksilbervergiftung. Arb. d. pharmak. Inst. zu Dorpat. 1896. Bd. 13.
31. *Elbe*, Die Nieren- und Darmveränderungen bei der Sublimatvergiftung des Kaninchens in ihrer Abhängigkeit vom Gefäßnervensystem. Virch. Arch. 1905. Bd. 182. S. 445.
32. *Ellinger*, Vergiftung durch graue Quecksilbersalbe. Arch. f. wissensch. u. prakt. Tierheilk. XXIV. S. 128.
33. *Fauconnet, Ch. T.*, Ein Fall von Glykosurie nach medikamentöser Quecksilberverabreichung. Münch. med. Woch. 1905. No. 20.
34. *Fournier*, La stomatite mercurielle. Union méd. 1890 u. 1891.
35. *Fröhner*, Lehrbuch der Toxikologie für Tierärzte. Stuttgart 1910.
36. *Gmeiner*, Neues auf dem Gebiete der Intoxikationen (Sammelreferat). Monatsh. f. prakt. Tierheilk. 1898. Bd. 9. S. 464—468.
37. *Graf, E.*, Glykosurie bei Quecksilbervergiftung. Inaug.-Diss. Würzburg 1895.
38. *Guttenberg, A.* und *Gürber, A.*, Untersuchungen über den Stoffwechsel bei akuter Quecksilbervergiftung. Münch. med. Woch. 1895. XLII. S. 7.
39. *Hallopeau*, Mercure, action physologique, toxique et therapeutique. Paris 1878.
39a. *Hardy*, Variations de composition de la salive dans les stomatites mercurielles, Médecine moderne 1890. S. 310.
40. *Heilborn*, Experimentelle Beiträge zur Wirkung subkutaner Sublimat-Injektionen. Arch. f. exper. Path. u. Pharmak. 1878. Bd. 8. S. 361.
41. *Hertwig*, Handbuch der praktischen Arzneimittellehre für Tierärzte. Leipzig 1872.
42. *Kaposi*, Deutsche Chirurgie, herausgeg. von Billroth u. Lücke. Lief. II. 2. Hälfte. Stuttgart 1891.
43. *Kaufmann, E.*, Die Sublimatintoxikation. Habilitationsschrift. Breslau 1888.
44. Ders., Neuer Beitrag zur Sublimatintoxikation nebst Bemerkungen über die Sublimatniere. Virch. Arch. 1889. Bd. 117. S. 227.
45. *Kletzinsky*, Ueber die Ausscheidung der Metalle in den Sekreten. Wien. med. Woch. 1857. S. 281.
46. *Kobert*, Lehrbuch der Intoxikationen. Stuttgart 1906. Ferdinand Enke.
47. *Kußmaul*, Untersuchungen über den konstitutionellen Merkurialismus. Würzburg 1861.
48. *Lanz*, Klinische und experimentelle Beiträge zur Pathogenese der merkuriellen Stomatitis und Salivation. Berlin 1897.
49. *Maurice*, Syphilis primitive et syphilis secondaire. Paris 1890.
50. *Merget*, Mercure, action physiologique, toxique et therapeutique. Bourdeaux et Paris 1894.
51. *Mering, v.*, Ueber die Wirkung des Quecksilbers auf den tierischen Organismus. Arch. f. exper. Path. u. Pharmak. 1880. Bd. 13. S. 86 bis 112.

Digitized by Google

52. *Müller, F.*, Klinische Untersuchungen über Wert und Wirkung des Calomels. Monatsh. f. prakt. Tierheilk. 1908. Bd. 19. S. 385.
53. *Nemser*, Zum Chemismus der Verdauung im tierischen Organismus. IV. Mitt.: Ueber das Schicksal des per os gereichten Calomels. Ztschr. f. phys. Chem. Bd. 48. S. 562.
54. *Overbeck*, Mercur und Syphilis. Berlin 1861.
55. *Priebatsch, G.*, Ueber die Grundwirkung des Quecksilbers. Inaug.-Diss. Bern 1910.
56. *Prussak, Gustava*, Versuche mit Quecksilber und Hirudin. Inaug.-Diss. Bern 1910.
57. *Raether, N.*, Ueber intravenöse Injektionen von Hydrargyrum formamidatum mit und ohne Hirudin. Inaug.-Diss. Bern 1910.
58. *Ricker* und *Hesse*, Ueber den Einfluß des Quecksilbers auf die Lungen von Versuchstieren. Virch. Arch. 1914. Bd. 217. S. 267.
59. *Rindfleisch*, Zur Frage von der Resorption des regulinischen Quecksilbers. Arch. f. Derm. u. Syph. 1870. Bd. 2. H. 3. S. 309.
60. *Rosenbach*, Ueber einige pathologische Veränderungen nach subkutaner Injektion von Quecksilberchlorid bei Kaninchen. Ztschr. f. rat. Med. 1868. 3. Reihe. Bd. 33. S. 36.
61. *Rysz, A.*, Handbuch der praktischen Arzneimittellehre. Würzburg 1833.
62. *Saikowsky*, Ueber einige Veränderungen, welche das Quecksilber im tierischen Organismus hervorruft. Virch. Arch. 1866. Bd. 37. S. 346.
63. *Scharlau*, Ueber Merkurialkrankheit. Caspers Woch. 1845. No. 2.
64. *Schlesinger*, Experimentelle Untersuchungen über die Wirkung lange Zeit fortgegebener kleiner Dosen Quecksilbers auf Tiere. Arch. f. exper. Path. u. Pharmak. 1881. Bd. 13. S. 317.
65. *Schmidt, Oskar*, Ein Beitrag zur Frage der Elimination des Quecksilbers aus dem Körper mit besonderer Berücksichtigung des Speichels. Inaug.-Diss. Dorpat 1879.
66. *Schröder*, Der Stoffwechsel der Kaninchen bei akuter Quecksilbervergiftung. Inaug.-Diss. Würzburg 1893.
67. *Sievert, W.*, Ueber die toxischen Eigenschaften des Hirudins mit Rücksicht auf die Quecksilberhirudinvergiftung. Inaug.-Diss. Bern 1909.
68. *Sigmund, v.*, Ueber einige besondere Ursachen des Merkurialspeichelflusses. Wien. med. Woch. 1866. No. 50 u. 51.
69. Ders., Ueber Bedeutung und Verhütung des Merkurialspeichelflusses. Wien. med. Woch. 1870. No. 49—51.
70. Ders., Ueber Merkurial-Salivation. Wien. med. Presse. 1879.
71. *Simon, F. A.*, Geschichte und Schicksale der Inunctionskur. Hamburg 1860.
72. *Swan, Josef*, An inquiry into the action of mercury on the living body. London 1847.
73. *Totmatscheff*, Tüb. med.-chem. Unters. H. 2. S. 279. Ref. v. Mering (51). S. 88 u. 93.
74. *Voit, R.*, Ueber die Aufnahme des Quecksilbers und seine Verbindungen in den Körper. Habilitationsschrift (München). Augsburg 1857.
75. *Weichselbaum*, Stand unserer Kenntnisse über Quecksilbervergiftung. Zbl. f. Path. 1891.
76. *Weiler*, Die anatomischen Veränderungen bei der Sublimatvergiftung des Kaninchens. Virch. Arch. 1913. Bd. 212. S. 200.

### *B. Quecksilbervergiftung bei Menschen.*

77. *Alessi* und *Pieri*, Clin. med. ital. 1901. No. 6. (Ref. Kobert, Lehrbuch d. Intoxikation. Stuttgart 1906. S. 331.)
78. *Allgeyer, V.* und *Sprecher, F.*, Ein Fall von Quecksilberintoxication mit Scharlacherythem. Dtsch. med. Woch. 1895. No. 38. S. 636.
79. *Bossard, G.*, Ueber seltene Formen der Quecksilbervergiftung mit besonderer Berücksichtigung der Exantheme nach innerlicher Anwendung. Inaug.-Diss. Zürich 1896 u. Derm. Ztschr. 1897. Bd. 4. S. 50—96.

Digitized by Google

80. *Brauer*, Letal endende Polyneuritis bei einem mit Quecksilber behandelten Syphilitischen. Arch. f. Psych. 1896. Bd. 28. S. 1001 u. Berl. klin. Woch. 1897. S. 267—270 u. 294—298.
81. *Crocq, Fils*, Un cas de soi-disant névrite mercurielle. Journ. de neur. et hypnot. 1897. II. S. 195.
82. *Engel, R. v.*, Ueber Polyneuritis mercurialis. Prag. med. Woch. 1894. XIX. S. 65 u. 79.
83. *Faworsky, A. W.*, Zur Lehre von der akuten merkuriellen Polyneuritis Wiss. Vereinig. d. Nervenklin. d. kaiserl. Univ. Kasan. Sitz. 16. Jan. 1899. Neurolog. Zbl. 1900. Bd. 19. S. 377. Ref. Tomasczewski (102). S. 459.
84. *Forestier, H.*, Polynévrite motrice des membres, d'origine mercurielle. Méd. mod. 1889-90. I. S. 425—428. Ref. bei Spitzer (101).
85. *Friedheim*, Einige Bemerkungen über Veränderungen der Haut nach Quecksilbergebrauch. Dtsch. med. Woch. 1895. No. 1.
86. *Gilbert, W. H.*, Pseudotabes mercurialis. Dtsch. med. Woch. 1894. XX. S. 842.
87. *Herxheimer* und *Krause*, Ueber eine bei Syphilitischen vorkommende Quecksilberreaktion. Dtsch. med. Woch. 1902. No. 50. S. 895—897.
88. *Hirschfeld, Hans*, Ein Fall von Nagelerkrankungen nach gewerblicher Quecksilbervergiftung. Verh. Berl. med. Ges. Berl. klin. Woch. 1901. No. 18. S. 489.
89. *Hoffmann, Erich*, Ueber Quecksilberdermatitis und die ihr zugrunde liegenden histologischen Veränderungen nebst Bemerkungen über die dabei beobachtete lokale und Bluteosinophilie. Berl. klin. Woch. 1902. S. 908.
90. *Holloway*, Brit. med. Journ. 1903. 7. Nov. Ref. bei Kobert (46). S. 329.
91. *Jadassohn*, V. Kongr. d. dtsch. dermat. Gesellsch. 1895. S. 103.
92. *Ketly*, Zitiert v. Leyden (95).
93. *Krause, P.*, Ein Fall von Sublimatvergiftung. Aerztl. Verein in Hamburg. Münch. med. Woch. 1901. No. 3. S. 122.
94. *Lesser, E.*, Ueber Nebenwirkung bei Injektionen unlöslicher Quecksilberverbindungen. Arch. f. Derm. u. Syph. 1888. S. 909 und Beitr. z. Lehre von den Arzneiexanthemen. Dtsch. med. Woch. 1888 No. 14. S. 264—267.
95. *Leyden, E.*, Ueber Polyneuritis mercurialis. Dtsch. med. Woch. 1893. No. 31. S. 733—735.
96. *Neißer, A.*, V. Kongr. d. dtsch. derm. Gesellsch. 1895. S. 129.
97. *Patric*, Gaz. hebd. de méd. et de chile. 1900. No. 79.
98. *Rille*, Ueber eine bei Syphilitischen vorkommende Quecksilberreaktion. Dtsch. med. Woch. 1903. No. 6. S. 98—99.
99. *Rosenthal, O.*, Ueber merkurielle Exantheme. Berl. klin. Woch. 1895. No. 23. S. 500—502 u. No. 24. S. 524—525.
100. *Spillmann, P.* und *Etienne*, Polynèvrites dans l'intoxication hydragyrique aiguë et subaiguë. Revue de mèd. 1895. XV. S. 1009—1024. Ref. Annal. de Dermat. 1895. S. 991.
101. *Spitzer, L.*, Ein Beitrag zur Kenntnis der merkuriellen Polyneuritis acuta. Dtsch. Ztschr. f. Nervenheilk. 1901. Bd. 19. S. 215.
102. *Tomasczewski, E.*, Ueber Quecksilberexantheme und Quecksilberidiosynkrasie. Z.schr. f. klin. Med. 1904. Bd. 51. S. 443—474.
103. *Touton*, Zoster femoralis im Anschluß an eine intramuskuläre Salicylquecksilberinjektion. Wien. med. Woch. 1890. XL. S. 971.

### *C. Quecksilberwirkung bei Rindern und anderen Wiederkäuern.*

104. *Ackermann*, Quecksilbervergiftung bei Schafen. Ber. über das Veter.-Wesen im Königr. Sachsen f. d. Jahr 1878. 23. Jahrg. S. 108.
105. *Barbe*, Un cas d'empoisement chez la vache par la pommade mercurielle. Rec. de méd. vét. 1897.
106. *Beier*, Quecksilbervergiftung bei einer Kuh infolge Ausspülung der Gebärmutter mit Sublimatlösung. Exitus letalis. Ber. über das Veter.-Wesen im Königr. Sachsen f. d. Jahr 1897. 42. Jahrg. S. 148.

Digitized by Google

107. *Bergeon*, Zwei Fälle von Hg-Vergiftung beim Rind. Journ. de méd. vé ér. 1903. Bd. 54. S. 25. Ref. Jahresber. über d. Leist. a. d. Geb. d. Veterinärmed. 1903. (23.) S. 191.
108. *Bernhard*, Quecksilbervergiftung von Ziegen und Rindern. Jahres-Veter.-Ber. beamtet. Tierärzte Preußens f. d. Jahr 1909. S. 34.
109. *Bosshage*, Quecksilbervergiftung bei Rindern. Jahres Veter.-Ber. beamtet. Tierärzte Preußens f. d. Jahr 1909. S. 34.
110. *Braga*, Quecksilbervergiftung bei Rindern nach äußerlicher Anwendung von Sublimat (1 : 1000). Giorn. della Ri Soc. ed Accad. Vet. It. 1904. S. 172. Ref. Jahresber. über d. Leist. a. d. Geb. d. Veterinärmed. 1904. (24.) S. 207.
111. *Bragadin*, Quecksilbervergiftung beim Rinde. Giorn. della R. Soc. ed Accad. Vet. It. 1908. S. 907. Ref. Jahresber. über Leist. a. d. Geb. d. Veterinärmed. 1909. S. 214.
112. *Breß*, Quecksilbervergiftung beim Rinde. Woch. f. Tierheilk. 1905. Bd. 49. S. 526.
113. *Bürchner*, Quecksilbervergiftung beim Rindvieh. Woch. f. Tierheilk. 1904. Jahrg. 48. S. 585.
114. *Dotter*, Vergiftung mit Calomel. Ref. Jahresber. über d. Leist. a. d. Geb. d. Veterinärmed. 1891. S. 141.
115. *Dörrwächter*, Quecksilbervergiftung. Mitt. d. Vereins bad. Tierärzte. 7. Jahrg. Ref. Jahresber. über d. Leist. a. d. Geb. d. Veterinärmed. 1907. S. 202.
116. *Ekvall, R.*, Kvicksilverförgiftning hos nötkreatur. Svensk veterinärtidskr. 1897. S. 193—195.
117. *Ellinger*, Vergiftung durch graue Quecksilbersalbe. Arch. f. wiss. u. prakt. Tierheilk. 1898. XXIV. S. 298.
118. *Freytag*, Quecksilbervergiftung zweier Kühe. Ber. über d. Veter.-Wesen im Königr. Sachsen f. d. Jahr 1893. 38. Jahrg. S. 134.
119. *Gergely*, Quecksilbervergiftung bei einer Färse nach dem Einreiben von grauer Salbe. Allatorvosi Lapok. 1912. Bd. 35. S. 484. Ref. Jahresber. über d. Leist. a. d. Geb. d. Veterinärmed. 1912. (32.) S. 188.
120. *Grebe*, Quecksilbervergiftung bei Rindern. Jahres-Veter.-Ber. beamtet. Tierärzte Preußens f. d. Jahr 1906. S. 29.
121. *Göhre*, Merkurialismus bei Rindern durch Unguentum mercuriale. Ber. über d. Veter.-Wesen im Königr. Sachsen f. d. Jahr 1908. 53. Jahrg. S. 89.
122. *Hable*, Ueber Vergiftungen bei unseren Haustieren. Oesterr. Ztschr. f. wiss. Veterinärk. 1889. Bd. 3. H. 3. S. 119.
123. *Halm*, Vergiftung von 7 Stück Milchvieh durch rote Oblaten (Zinnober). Zwei Todesfälle. Mitt. a. d. tierärztl. Praxis i. Preuß. Staate. 1867. 14. Jahrg. S. 177.
124. *Haubold*, Quecksilbervergiftung bei 7 Kühen und 2 Kälbern nach Einreibung von ½ Pfund Ungt. hydrarg. ciner. Ber. über d. Veter.-Wesen im Königr. Sachsen f. d. Jahr 1883. 28. Jahrg. S. 93.
125. Ders., Merkurialismus bei Rindern. Ber. über d. Veter.-Wesen im Königr. Sachsen f. d. Jahr 1887. 32. Jahrg. S. 78.
126. Ders., Merkurialismus der Rinder nach Anwendung von Hydrargyrum oxycyanetum. Ber. über d. Veter.-Wesen im Königr. Sachsen f. d. Jahr 1908. 53. Jahrg. S. 88.
127. Ders., Merkurialismus bei Rindern durch Ausspülung der Scheide mit Sublamin. (1 : 3000) Ber. über d. Veter.-Wesen im Königr. Sachsen f. d. Jahr 1914. 59. Jahrg. S. 86.
128. Jahres-Veterinär-Bericht beamtet. Tierärzte Preußens f. d. Jahr 1902. (Quecksilbervergiftung bei Rindern.) 2. Teil. S. 25. — Ebenda f. d. Jahr 1908. (Quecksilbervergiftung beim Rinde.) 2. Teil. S. 39. — Ebenda f. d. Jahr 1910. (Quecksilbervergiftung von Rindern, Schweinen und Hunden.) 2. Teil. S. 42. — Ebenda f. d. Jahr 1911. (Quecksilbervergiftung von Esel und Rind.) 2. Teil. S. 16.
129. *Jansen*, Quecksilbervergiftung beim Rinde. Mitt. a. d. tierärztl. Praxis im Preuß. Staate. 1879. N. F. 4. Jahrg. S. 27.

Digitized by Google

130. *Johne*, Quecksilbervergiftung bei einem Kalbe nach Einreibung der grauen Salbe. Ber. über d. Veter.-Wesen im Königr. Sachsen f. d. Jahr 1880. 25. Jahrg. S. 41.
131. *Junginger, Autretter* u. *Fischer*, Merkurialismus beim Rinde. Woch. f. Tierheilk. u. Viehzucht. 1891. 30. Jahrg. No. 47. S. 63.
132. *Knobloch, v.*, Quecksilbervergiftung bei Rindern. Jahres-Veter.-Ber. beamtet. Tierärzte Preußens f. d. Jahr 1909. S. 34.
133. *Kronberger*, Quecksilbervergiftung beim Rinde. Woch. f. Tierheilk. 1902. 46. Jahrg. S. 500.
134. *Kuhlmann*, Quecksilbervergiftung von Hammeln bei äußerlicher Anwendung des Sublimats. Mitt. a. d. tierärztl. Praxis im Preuß. Staate. 1860. 7. Jahrg. (Ber. 1858/59.) S. 184—185.
135. *Kunze*, Vergiftung durch Unguent. hydrargyr cinereum. Ber. über d. Veter.-Wesen im Königr. Sachsen f. d. Jahr 1890. 35. Jahrg. S. 92.
136. *Lamoureux*, Un cas d'empoisonnement chez la vache par la pommade mercurielle double. Rec. de méd. vétér. 1897. S. 184—185.
137. *Lindqvist, C. A.*, Tidskrift för veterinärmedicin och husdjurskötsel. 1893. S. 126.
138. *Lippus*, Empfindlichkeit des Auges für Calomel. Repert. f. Tierk. 50. Jahrg. H. 2.
139. *Lucet*, Rec. de méd. vétér. 1896. (Annexe.) S. 745—749.
140. Ders., Rec. de méd. vétér. 1897. S. 233—238.
141 *Luginger*, Zwei Fälle von Quecksilbervergiftung und deren Heilung. Berl. tierärztl. Woch. 1902. No. 4. S. 63.
142. *Lungwitz*, Merkurialismus beim Rinde durch Ablecken grauer Salbe. Ber. über d. Veter.-Wesen im Königr. Sachsen f. d. Jahr 1895. 40. Jahrgang. S. 108.
143. *Lübke*, Eine Quecksilbervergiftung beim Rinde. Ztschr. f. Veterinärk. 1896. Jahrg. 8. S. 54.
144. *Löhe*, Merkurialismus beim Rinde. Woch. f. Tierheilk. 1907. 51. Jahrg. S. 105.
145. *Lövy*, Quecksilbervergiftung beim Rinde. Allatorvosi lapok. 1904. S. 6 4. Ref. Jahresber. über d. Leist. a. d. Geb. d. Veterinärmed. 1904. (24.) S. 207.
146. *Melde*, Merkurialismus bei einer Kuh. Berl. tierärztl. Woch. 1893. Jahrg. 9. S. 281.
147. *de Mia*, Quecksilbervergiftung bei Jungrindern. Il unovo Ercolani. 1904. S. 108. Ref. Jahresber. über d. Leist. a. d. Geb. d. Veterinärmed. 1904. (24.) S. 207.
148. *Moretti*, Quecksilbervergiftung beim Rinde. La Clin. veter. 1902. S. 63. Ref. Jahresber. über d. Leist. a. d. Geb. d. Veterinärmed. 1902. (22.) S. 179.
149. *Mortensen*, Uheldigt Udfald af sublimatbehandling af aktinomykose. Maanadsskrift for Dyrleger. 1892. Bd. 4. S. 169—171.
150. *Möbius*, Ueber Quecksilbervergiftung bei 5 Kälbern. Ber. über d. Veter.-Wesen im Königr. Sachsen f. d. Jahr 1879. 24. Jahrg. S. 145.
151. Ders., Hydrargyrismus bei Rindern durch graue Salbe. Ber. über d. Veter.-Wesen im Königr. Sachsen f. d. Jahr 1894. 39. Jahrg. S. 143.
152. *Noack*, Quecksilbervergiftung bei einem Kalbe. Ber. über d. Veter.-Wesen im Königr. Sachsen f. d. Jahr 1890. 35. Jahrg. S. 92.
153. *Ortmann*, Sublimatvergiftung zweier Kühe. Berl. tierärztl. Woch. 1902. No. 11. S. 173.
154. *Piepenbrock*, Merkurialvergiftung. Mitt. a. d. tierärztl. Praxis im Preuß. Staate. 1877. N. F. 2. Jahrg. S. 136.
155. *Pröger*, Quecksilbervergiftung bei Rindern. Ber. über d. Veter.-Wesen im Königr. Sachsen f. d. Jahr 1895. 40. Jahrg. S. 108.
156. *Reiche*, Beitrag zur Quecksilbervergiftung bei Kälbern. Berl. tierärztl. Woch. 1908. S. 474.
157. *Reichenwallner, J.*, Vergiftung mit Quecksilbersalbe (bei Rindern). Münch. tierärztl. Woch. 1912. Bd. 56. S. 342.
158. *Röbert*, Quecksilbervergiftung bei Kühen durch Einreibung grauer Salbe. Ber. über d. Veter.-Wesen im Königr. Sachsen f. d. Jahr 1903. 48. Jahrg. S. 78.

Digitized by Google

159. *Roedinger*, Quecksilbervergiftung beim Rinde. Mitt. a. d. tierärztl. Praxis im Preuß. Staate. 1879. N. F. 4. Jahrg. S. 27.
160. *Sator*, Merkurialismus beim Rinde. Woch. f. Tierheilk. 1902. 46. Jahrg. S. 4.
161. *Schiavelli*, Zwei Fälle von Quecksilbervergiftung durch Unguentum cinereum beim Rinde. Il unovo Ercoloni. 1911. S. 517. Ref. Jahresbericht über d. Leist. a. d. Geb. d. Veterinärmed. 1911. (31.) S. 181.
162. *Schleg*, Quecksilbervergiftung beim Rinde durch Einwirkung von Unguent. hydrarg. bijodat. rubr. Ber. über d. Veter.-Wesen im Königr. Sachsen f. d. Jahr 1880. 25. Jahrg. S. 83.
163. *Schmidt*, Beiträge zur Kenntnis der Quecksilbervergiftung beim Rinde. Woch. f. Tierheilk. 1900. 44. Jahrg. S. 61.
164. *Schmidt*, Ueber die intravenöse Applikation des Sublimats. Berl. tierärztl. Woch. 1902. No. 12. S. 181.
165. *Schneider*, Quecksilbervergiftung bei Rindern durch Einreiben von grauer Salbe. Ber. über d. Veter.-Wesen im Königr. Sachsen f. d. Jahr 1892. 37. Jahrg. S. 111 u. Berl. tierärztl. Woch. 1893. No. 38. S. 469.
166. *Schüller*, Quecksilbervergiftung. Jahres Veter.-Ber. beamtet. Tierärzte Preußens f. d. Jahr 1911. S. 15.
167. *Seegert*, Ueber eine Massenvergiftung von Rindern durch graue Quecksilbersalbe. Ztschr. f. Veterinärk. 1903. Bd. 15. S. 441—443.
168. *Thierry*, Sur l'action des mercuriaux. Rec. de méd. vétér. 1896. (Annexe.) S. 784—785.
169. *Wallmann*, Quecksilbervergiftung bei einer Kuh. Arch. f. wiss. u. prakt. Tierheilk. 1894. Bd. 20. S. 343.
170. *Weigel*, Quecksilbervergiftung bei Kühen. Ber. über d. Veter.-Wesen im Königr. Sachsen f. d. Jahr 1879. 24. Jahrg. S. 144.
171. Ders., Unbestimmte Erkrankung. Ber. über d. Veter.-Wesen im Königr. Sachsen f. d. Jahr 1882. 27. Jahrg. S. 90. (Vergl. die Mitt. Haubolds [124] 1883.)
172. *Weigenthaler*, Quecksilbervergiftung. Woch. f. Tierheilk. 1906. Bd. 50. S. 147.
173. *Wenderhold*, Quecksilbervergiftung bei 22 Stück Rindvieh. Mitt. a. d. tierärztl. Praxis im Preuß. Staate. 1881. N. F. 6. Jahrg. S. 30.
174. *Wolf*, Quecksilbervergiftung bei Kühen durch graue Salbe. Ber. über d. Veter.-Wesen im Königr. Sachen f. d. Jahr 1896. 41. Jahrg. S. 148.
175. Ders., Quecksilbervergiftung bei einer Kuh. Ber. über d. Veter.-Wesen im Königr. Sachsen f. d. Jahr 1898. 43. Jahrg. S. 131.
176. *Zimmerer*, Merkurialismus beim Rinde. Woch. f. Tierheilk. 1893. Bd. 37. S. 133.

### *D. Quecksilberwirkung bei Pferden (inkl. Eseln).*

177. *Aulich*, Akute Quecksilbervergiftung bei zwei Pferden nach Einreibung mit grauer Quecksilbersalbe zwecks Läusetilgung. Ztschr. f. Veterinärkunde. 1913. Bd. 25. S. 251.
178. *Boulay*, Empoisonnement d'un cheval par le biiodure de mercure. Rec. de méd. vétér. 1896. S. 288.
179. *Briese*, Quecksilbervergiftung bei einem Pferde. Jahres-Veter.-Ber. beamtet. Tierärzte Preußens f. d. Jahr 1904. 2. Teil. S. 42.
180. *Emshoff*, Allgemeiner Haarausfall bei einem Pferde nach Einreibung mit grauer Quecksilbersalbe. Ztschr. f. Veterinärk. 1914. Bd. 26. S. 322.
181. *Fröhner*, Quecksilbervergiftung beim Pferde. Monatsh. f. prakt. Tierheilk. 1907. Bd. 18. S. 140.
182. *Fröhner*, Calomelvergiftung beim Perde. Monatsh. f. prakt. Tierheilk. 1914. Bd. 25. S. 190.
183. *Gmeiner*, Klinische Erfahrung über die Abführmittel. Ztschr. f. Tiermedizin. Bd. 15. S. 429.
184. *Hohlwein*, Ein Fall von Alopecia symptomatica, ein Beitrag zur Quecksilbervergiftung beim Pferde. Ztschr. f. Veterinärk. 1911. Bd. 23. S. 423—426.

Digitized by Google

185. *Katzke*, Ein Fall von Alopecia symptomatica; auch ein Beitrag zur Quecksilbervergiftung beim Pferd nach Anwendung therapeutischer Dosen von grauer Salbe. Ztschr. f. Veterinärk. 1898. Bd. 10. S. 289 bis 297.
186. *Kronacher*, Sublimatvergiftung beim Pferde. Berl. tierärztl. Woch. 1902. No. 16. S. 247.
187. *Krüger*, Zur Läusetilgung. Ztschr. f. Veterinärk. 1904. Bd. 16. S. 498.
188. *Leibenger*, Quecksilbervergiftung beim Pferde. Woch. f. Tierheilk. 1906. Bd. 50. S. 543.
189. *Lemke*, Tod eines Pferdes nach einer Calomel-Dosis. Ztschr. f. Veterinärkunde. 1900. Bd. 12. S. 15—17.
190. *Paust*, Ein Fall von Sublimatvergiftung beim Pferde. Berl. tierärztl. Woch. 1899. Jahrg. 15. S. 98.
191. *Teetz*, Quecksilbervergiftung beim Pferde. Berl. tierärztl. Woch. 1900. Jahrg. 16. S. 530.
192. Vergiftungen unter den Pferden der preußischen Armee im Jahre 1895, 1896 und 1897. Stat. Veter.-Sanit.-Ber. f. d. preuß. Armee. 1895. S. 64. 1896. S. 68 u. 1897. S. 78.
193. *Wörner*, Quecksilbervergiftung beim Pferd. Münch. tierärztl. Woch. Bd. 54. S. 228.

### *E. Quecksilberwirkung bei Schweinen.*

194. Jahres-Veter.-Ber. beamtet. Tierärzte Preußens f. d. Jahr 1910. (Quecksilbervergiftung von Rindern, Schweinen und Hunden.) Teil 2. S. 42.
195. *Meyer*, Quecksilbervergiftung bei Schweinen. Jahres-Veter. Ber. beamtet. Tierärzte Preußens f. d. Jahr 1907. Teil 2. S. 61.
196. *Reiche, A.*, Klinisch experimentelle Untersuchungen über den Merkurialismus bei Schweinen. Inaug.-Diss. Dresden 1905. Ref. Jahresbericht über d. Leist. a. d. Geb. d. Veterinärmed. 1905. S. 242.

### *F. Quecksilberwirkung bei Hunden und Katzen.*

197. *Boulay*, Empoisonnement de chiens par la Calomel. Rec. de méd. vétér. 1896. S. 286.
198. *Deijermans*, Vergiftiging von een hond door Ungt. mercuriale. Holl. Ztschr. XII. S. 240.
199. *Dubois*, De l'intoxication mercurielle experimentale chez le chien. Bull. de la Soc. centrale de méd. vétér. 1908. S. 412—419.
200. *Ebert*, Ein Fall von Quecksilbervergiftung (beim Hund). Münch. tierärztliche Woch. 1913. Bd. 57. S. 348.
201. *Jerke*, Quecksilbervergiftungen bei Hunden. Jahres-Veter.-Ber. beamt. Tierärzte Preußens f. d. Jahr 1910. Teil 2. S. 42.
202. *Micucci*, Quecksilbervergiftung beim Hunde durch Fressen von Ungt. hydrarg. cin. Giorn. della R. soc. ed Accad. vet. It. 1905. S. 793. Ref. Jahresber. über d. Leist. a. d. Geb. d. Veterinärmed. 1905. (25.) S. 241.
203. *Soffner*, Irido-Cyclitis und Speichelfluß beim Hunde infolge Quecksilbervergiftung. Ztschr. f. Veterinärk. 1904. Bd. 16. S. 440.

Digitized by Google

# Periodische Literatur.

Zusammengestellt von Dr. *Arthur Alexander* in Charlottenburg.

**A. f. D. = Archiv für Dermatologie und Syphilis. B. kl. W. = Berliner klinische Wochenschrift. D. m. W. = Deutsche medizinische Wochenschrift. D. W. = Dermatologische Wochenschrift. M. Kl. = Medizinische Klinik. M. m. W. = Münchener medizinische Wochenschrift. P. m. W. = Prager medizinische Wochenschrift. W. kl. W. = Wiener klinische Wochenschrift. W. m. W. = Wiener medizinische Wochenschrift.**

## Gonorrhoe.

*Therapie.*

*Edmund Herrmann* und *Marianne Stein:* **Über die Wirkung eines Hormones des Corpus luteum auf männliche und weibliche Keimdrüsen.** W. kl. W. 1916. No. 25.

Die Untersuchungen der Verff. führten zu folgenden Ergebnissen: Das Hormon des Corpus luteum beeinflußt anfänglich die Follikeltätigkeit des Ovariums im fördernden Sinne, hindert jedoch, daß die Follikel bis zur Berstung heranreifen. Auf den wachsenden Hoden wirkt das Corpus luteum hemmend, nicht nur in Bezug auf seine Größe, sondern auch auf das Datum des Einsetzens der Spermatogenese. Bei weiterer Einwirkung kommt es zu Rückbildungserscheinungen am generativen Apparat mit vollkommenem Mangel der Spermatogenese und zu Erscheinungen, wie man sie bei dem mit Röntgenstrahlen beschädigten Hoden sehen kann. Hat die Spermatogenese bereits begonnen, so gehen durch den Einfluß des Hormones die schon gebildeten Samenzellen wieder zugrunde. Es erscheint berechtigt, anzunehmen, daß diese Substanz in einem antagonistischen Sinne zu der innersekretorischen Tätigkeit der männlichen Keimdrüsen steht. *L. Pulvermacher*-Berlin.

*Robert Asch:* **Die Behandlung der Gonokokkeninfektion des Weibes im Kriege.** Monatsschr. f. Geb. u. Gyn. 1917. Bd. XLV. H. 2.

Die Kriegszeit bringt die Möglichkeit der Erfüllung einer alten idealen Forderung, die gonorrhoischen Männer vom Verkehr mit ihren infizierten Frauen abhalten zu können, auf Monate resp. Jahre hinaus. Diese Zeit gibt die Möglichkeit, beide Teile der Heilung zuzuführen. Die Gonorrhoe muß bei der Frau an allen befallenen Herden aufgesucht werden. Nur eine gleichzeitige Behandlung von Harnröhre und Scheide kann zu einer endgültigen Abtötung der Kokkenkulturen führen. Der Ausdruck Vulvovaginitis infantum ist trügerisch, weil er die gleichzeitig vorhandene Urethritis übersieht. Ein gleiches gilt für die Erwachsenen. Darum ist der erste Grundsatz bei der Behandlung weiblicher Gonorrhoe die gleichzeitige Behandlung von Uterus und Urethra und sämtlicher sonst zugänglicher Schlupfwinkel (paraurethrale Gänge, die Ausführungsgänge der *Bartholini*schen Drüsen, die vielen Krypten an der Vulva). Die Ansteckungsfähigkeit der Gonorrhoe bleibt bestehen, wenn auch die Gewebe in verhältnismäßig



Digitized by Google

kurzer Zeit ihre Reaktionsfähigkeit einbüßen. Eine Immunität besteht nicht, man kann höchstens von einer ganz lokalen, nur bis in eine geringe Tiefe dringenden Immunität der noch infizierten Schleimhaut sprechen. Auch bei Verlust der Reaktionsfähigkeit lange befallener Schleimhäute besteht noch volle Virulenz der Kokken (Kokkenträger der Gonorrhoe). Ein Ehekonsens darf nur g geben werden, wenn auch das Ejakulat frei befunden worden ist. Die Infektiosität der Gonorrhoe scheint eine unbegrenzte zu sein! Die Auffassung vieler Gynäkologen von der Selbstheilung der weiblichen Gonorrhoe bzw. der infizierten Uterusschleimhaut stimmt nicht mit der Wirklichkeit überein. Nicht nur die Folgen der Gonorrhoe mit dem Tubenverschluß machen steril, sondern auch das Bestehen einer Endometritis verhindert auf Jahre hinaus die Konzeption. Auch wenn die Frau noch Gonokokken hat, kann unter Umständen der Ehemann scheinbar frei von der Infektion bleiben, der er sich dann doch ausgesetzt haben müßte, weil auf seiner Schleimhaut sich keine neue Reaktion zeigt, da er selbst noch Kokkenträger ist. Die Vagina der Erwachsenen kann gonorrhoisch erkranken. Das häufige Vorkommen der Gonokokken im Cervikalsekret im Verhältnis zur Urethra hat *A.* nachgewiesen. Der Weg der Infektion ist vom Muttermunde, das herabfließende Sekret infiziert die Urethra. Aus der Urethra gewinnt man mit Sicherheit brauchbares Material zur Untersuchung, wenn man mit einem stumpfen Löffel die Oberfläche abschabt und die (oft sehr geringe) so gewonnene Menge ausstreicht. Auch das Uterussekret ist mit der Doppellöffelzange zu entnehmen, und falls sich dann keine Gonokokken finden, mit dem Löffel von der Cervikalschleimhaut. Auch ein watteumwickeltes Stäbchen fördert oft genügendes Sekret heraus. Dieses ist auch besser im Kulturverfahren zu verwenden, das angewandt werden muß, falls der negative Ausfall der mikroskopischen Untersuchungen mit dem klinischen Befunde oder dem anamnestischen Verdacht nicht in genügenden Einklang zu bringen ist. Auch die Rektalschleimhaut muß oftmals untersucht werden, weil die Infektionen hier häufig sind. Das Provokationsverfahren ist unerläßlich bei der Urethra sowohl wie am Uterus. *A.* hat nie einen Schaden bei letzterem gesehen. Bedeutungsvoll ist auch die Untersuchung nach einmaliger Probekohabitation. Für die Behandlung ist es notwendig, daß daran festgehalten wird, daß während der ganzen Dauer des Desinfektionsverfahrens ein Geschlechtsverkehr absolut nur unter dem Schutze von Kondoms stattfindet. Genaueste Aufklärung möglichst beider Gatten erscheint dem Verf. notwendig. Der Verkehr, auch wenn eine Heilung schon eingetreten zu sein scheint, muß mit Kondom fortgesetzt werden. Er ist in dieser Art von vornherein auf viele Monate, bis auf ein halbes Jahr hinaus in Aussicht zu nehmen. Nachdem längere Zeit hindurch bei beiden Gatten keine Kokken mehr zu finden waren und die klinischen Erscheinungen geschwunden sind, soll ein einmaliger Verkehr ohne Kondom gestattet sein unter der Bedingung einer eine bestimmte Zeit nachher zu erfolgenden Untersuchung beider Gatten. Finden sich dann 36—48 Stunden nach diesem Versuch Kokken auf der Cervikalschleimhaut, so ist damit bewiesen, daß der Mann krank war. Finden sich wieder Kokken in der Fossa navicularis des Ehemannes, so gilt das gleiche für die Frau. Frische Neuinfektionen lassen sich jederzeit abortiv heilen. Sofort nach erfolgter Entnahme des Präparates wird die Cervixhöhle gründlich mit 10 proz. Argentum nitricum betupft, die Portio und das

Digitized by Google

Scheidengewölbe damit gewaschen und ein stark antiseptischer Tampon eingelegt. Sollte beim Manne eine frühere, etwa schon in den ersten 24 Stunden vorgenommene Untersuchung einwandfreie Resultate ergeben, so muß dementsprechend vorgegangen werden, eine Koupierung der Gonokokken ist dann sicher möglich. Beim negativen Ausfall der Präparate nach der Probekohabitation wird der Verkehr freigegeben, von Zeit zu Zeit jedoch nachuntersucht. Bedeutsam ist, daß schon vorher ein geschützter Verkehr mit seinen in gleicher Weise hyperämisierenden Einflüssen stattgefunden hat, ohne daß Kokken danach gefunden wurden. Wenn diese aber wieder nach dem ungeschützten Verkehr auftreten, so ist damit der vollgültige Beweis geliefert, daß der Kontakt zur Überimpfung geführt hat, nicht die Provokation. Gegen eine sofortige Reinfektion schützt das Verbot eines zweimaligen Verkehrs.

Bezüglich der Behandlung legt Verf. den Hauptwert auf die Selbstbehandlung der Patientin. Die Harnröhrenbehandlung kann sie selber durchführen nach einer genauen Belehrung und Anweisung. Die Einspritzung in die Harnröhre kann vor dem Spiegel ausgeführt oder geübt werden. Die Einspritzungen sind 3—5 mal am Tage zu machen, 1—2 mal mit Silberlösungen, die übrigen Male mit Adstringentien, früh und abends. Jedesmal ist vorher zu urinieren, um das Sekret möglichst zu entfernen, und eine Abspülung oder Ausspülung vorzunehmen, um auch die kleinen an die Urethralmündung gespülten Mengen zu beseitigen. Die Spritze (mit stumpfem Ansatz und weiter Bohrung) ist in desinfizierender Lösung aufzuheben, sie ist nach jedesmaligem Gebrauch gründlich mit solcher und vor neuem Gebrauch mit Wasser auszuspritzen. Noch bequemer als die Spritzmethode ist die Einführung von Stäbchen, die leicht gelernt wird. Nach Einführung des Stäbchens muß die Patientin ruhig liegen bleiben, bis dieses zerflossen ist. *Asch* rühmt die Wirkung der Isuralbazilli, Protargolstäbchen, Gonostyli usw. In hartnäckigen Fällen müssen Harnröhrenausspülungen gemacht werden, am besten mit der von *Fritsch* angegebenen Kanüle aus Zelluloid oder einer ähnlichen aus Glas, die einen Abschluß nach der Blase zu gewährt. Bei Reizung der Harnröhre oder wegen Cystitis muß die Behandlung unterbrochen werden. Während dieser Zeit kann Gonosan oder Arrhovin zur Unterdrückung etwa wieder stärker werdender Vegetationen gegeben werden. Vulva und Vagina sind öfters zu desinfizieren (Sapalcol). Krypten und paraurethrale Gänge sind mit feinsten watteumwickelten Stäbchen auszuätzen, Jodtinktur, Jothion, Argentum genügen. In die Ausführungsgänge der *Bartholini*schen Drüsen wird möglichst mit einer Kanüle, wie sie zur Behandlung des Tränenkanals gebräuchlich ist, Jothionöl oder ähnliches eingeführt. Argentumlösungen oder andere Desinfizientien aus Metallsalzen dürfen nicht mit Metallkanülen gegeben werden, weil sie so unwirksam werden. Paraurethrale Gänge, die der desinfizierenden Behandlung widerstehen, müssen verödet werden. Hierzu Elektrolyse (feinste Sonde oder Nadel, Kathode, 2—4 Milliampere, 2 Minuten). Hartnäckige Urethritiden müssen endoskopiert und auf Einmündung solcher Nebengänge im Verlauf der Harnröhre untersucht werden. Scheidenausspülungen dienen nur zur Unterstützung der Heilung in dem Sinne, daß sie das aus dem Uterus stammende Sekret häufig wegspülen, um die Neuinfektion der Harnröhre hintanzuhalten. Man soll mit Rücksicht auf die Arzneifestigkeit von Infektionserregern nicht bei einer einzigen



Digitized by Google

Desinfektionslösung bleiben, sondern mit mehreren abwechselnd spülen Chlorzink, Kupfervitriol, Kalipermanganlösungen, *Lugol*sche Lösung oder Quecksilbersalze). Zum Zweck des Urethralschutzes kann man auch Tampons vor die Portio legen, was jedesmal nach der Behandlung des Endometriums geschieht. Man muß dann die Scheidengewölbe völlig ausfüllen und ebenso das obere Drittel der Vagina. Am besten verwendet man hierzu glyzeringetränkte Watte, als Zusatz Ichthyol (10 proz.) oder Alumnol (2 proz.). Die Tampons, die sowohl gegen Kolpitis wie auch Metritis oder Perimitritiden sehr gut wirken, soll man 2 mal 24 Stunden liegen lassen. Nach Abgang aller Tampons werden Ausspülungen gemacht. Wenn keine entzündungswidrige Wirkung mehr nötig ist, kann man auch trocken tamponieren, entweder mit Gaze allein (Yatren oder Vioform oder Isoform), oder mit Unterstützung von aufsaugenden Pulvern. Man schüttet etwa einen halben oder ganzen Eßlöffel Bolus alba oder Bolalbid in ein Stück Isoformgaze und legt das Pulversäckchen vor die Portio. Das Auspudern der Scheide mit Pulver allein reicht nicht aus. Am wenigsten kann man sich von der Applikation von Pulvern in die Scheide eine Beseitigung der gonorrhoischen Infektion der Uterushöhle oder der Harnröhre versprechen. Die Selbstapplikation von Pulvern ist für die Gonorrhoe der Frauen ernstlich zu widerraten, weil nutzlos und bedenklich.

Zur Behandlung des infizierten Endometriums wird die *Playfair*sche Sonde widerraten. Sie führt zu Mißerfolgen und häufigen Aszensionen. Auch Fischbeinstäbchen in Formalin, wie sie *Menge* vorschlug, werden nicht empfohlen. Mit den von *Sänger* eingeführten, von *Pagenstecher* angegebenen glatten, sehr dünnen, elastisch biegsamen Silber- und Nickelinstäbchen, die dünn mit Watte umwickelt sind, kann man jedoch bakterizide Medikamente auf Cervix- und Corpusschleimhaut applizieren. Das Stäbchen gleitet, vorher nach der Form des Uterus gebogen, glatt hinein, wird schnell aus der Watteumhüllung herausgezogen, und die langfaserig gut umgewickelte Watte bleibt im Uterus, bis einige Kontraktionen das Mittel, mit dem die Watte getränkt war, ausgepreßt und seine gleichmäßige Verteilung auf dem Endometrium besorgt haben. Als Desinfektionsmittel benutzt man leichtgleitende Medikamente. *Asch* nimmt am liebsten das 12 proz. Jothionöl. Gegen sehr starke Sekretion bei länger fortgesetzter Behandlung, bei leichter Durchgängigkeit des inneren Muttermundes kann man auch 10 proz. Jothionspiritus oder Jodtinktur verwenden, auch reines Ichthyol. Auch Salben sind hierfür brauchbar. Dieselben werden zunächst alle 3—4 Tage angewandt. Bei stationärer Behandlung auch jeden zweiten Tag. Mit dem Seltenerwerden und Schwinden der Gonokokken in den Präparaten appliziert man immer seltener. 2 Tage nach Ablauf einer Menstruation kann begonnen, 4—5 Tage vor erwartetem Eintritt der nächsten muß die Behandlung ausgesetzt werden. Stark ätzende oder reizende Mittel werden verworfen. Nur in ganz abgelaufenen Fällen, vielleicht auch, wenn die Adnexe schon früher entfernt sind, kann man Chlorzink zur Heilung der postgonorrhoischen Endometritis verwenden, sonst geschieht leicht ein Aufflackern der endometritischen oder peritubaren Prozesse. *Asch* ist auch gegen das von *Menge* empfohlene Formalin. Es ruft oft stürmische Kontraktionen hervor. *Asch* gebraucht auch Jodtinktur nicht bei frischen, noch stark eitersezernierenden Fällen. Auch bei Tubenerkrankungen wird eine vorsichtig durchgeführte Behandlung nach obigen Prin-

Digitized by Google

zipien bis zur Heilung gut vertragen. Die erkrankten Tuben spielen keine wesentliche Rolle in Bezug auf das Erlöschen der Ansteckungsfähigkeit (Vergleich mit der nicht offenen Tuberkulose). Die Gonokokken sitzen meist nur an der Tubenwand. Das ampulläre Ende der Tube schließt sich sehr bald nach der Erkrankung durch Einziehung der Fimbrien und Verklebung des peritonealen Überzugs. Ein Abfließen kokkenhaltigen Eiters aus der Tube in die Uterushöhle und aus dieser nach außen ist kaum zu beobachten. Eine Tubenerkrankung verzögert nur die Heilung durch ein Aufflackern des perisalpingitischen Prozesses. Die Diathermiebehandlung wird abgelehnt, zumal vor vollständiger Wiederherstellung beider Eheleute. Im Gegensatz zu den auf nach außen offenen Schleimhautschläuchen lange vegetierenden Gonokokken scheinen die in völlig abgeschlossenen Räumen ihre Virulenz allmählich einbüßen zu können. Die Abrasio als Heilmittel der Endometritis gonorrhoica ist völlig zu verwerfen, denn sie ist nicht imstande, die Gonokokken völlig zu entfernen. Die in dem Fundus der Drüsen weiter vegetierenden Kokken befallen die nun neugebildete Schleimhaut in ihrer ganzen Ausdehnung. Diese erkrankt dann wieder akut. Bei Rektalgonorrhoe werden Suppositorien (Anusol, Ichthyol) empfohlen, auch Salben lassen sich leicht mit einfachen Spritzen, auch von der Patientin selbst, applizieren. Verf. empfiehlt, mit Argentum- und Alumnolsalben zu wechseln, weil stets die Verbindung von Antiseptikum und Adstringens gute Resultate gibt. Die Rektalgonorrhoe ist besonders zu beachten (Fistelbildung). *L. Pulvermacher*-Berlin.

*Fr. Duncker:* **Die kombinierte Behandlung der Gonorrhoe mit Heißbädern und verdünnter Dakinlösung.** M. m. W. 1917. No. 25. Feldbeilage.

*D.* ersetzt die heißen Vollbäder durch „Halbbäder". Altmeister *Winternitz* würde vermutlich gegen diese Bezeichnung für die von *D.* beschriebene Badeform Einspruch erheben und der Bezeichnung Sitzbad den Vorzug geben. Die heißen Sitzbäder läßt Verf. 15 Minuten lang alle 3—4 Tage anwenden. Wünschenswerte Temperatur 45—46 Grad C. Resultate ergab diese Behandlung nur bei unkomplizierter akuter und subakuter Anterior. Dazu wurde die zur Hälfte mit Kamillen- oder Bärentraubentee verdünnte erwärmte Dakinlösung früh, ferner Protargol mittags und abends eingespritzt. Durchschnittliche Heilungsdauer — an 18 Fällen — 21 Tage. *Becker*-Frankfurt a. M.

*Stühmer:* **Zur Indikation der Cholevalbehandlung.** Med. Klin. 1917. No. 40.

*St.* bewertet das Choleval besonders hoch für ganz frische Fälle, lehnt es aber für spät in Behandlung kommende ab; auch zur Nachbehandlung nach Schwinden der Gonokokken erscheint es ihm geeignet. Seine vergleichend statistischen Zahlen gegenüber anderen Mitteln, denen bei jedem Medikament sehr verschiedene Versuchszahlen zugrunde liegen, schätzt *St.* selbst vorsichtig ein; sie können wie alle ähnlichen — auch an größerem Material angestellten — zahlenmäßigen Betrachtungen überhaupt nur bedingten Wert beanspruchen angesichts der Unzulänglichkeit unserer Erkenntnis der feineren individuellen Unterschiede in Ausbreitung, Tiefe und Sitz des urethralen Entzündungsprozesses als der Quelle von Rezidiven bei klinisch ganz gleichartig erscheinenden Versuchsfällen.

*Fritz Callomon*-Bromberg.

Digitized by Google

*W. Lüth*-Thorn: **Die Therapie der Gonorrhoe mit Hegonon.** D. m. W. 1917. No. 845.

Verf. empfiehlt als wirksames Mittel zur Abortivbehandlung der Gonorrhoe das Hegonon. Einen besonderen Vorteil gegenüber anderen Präparaten hat das Hegonon dadurch, daß es kaum Reizerscheinungen in der Harnröhre hervorruft und die Gonokokken besonders schnell abtötet. *L.* wendet die Abortivkur an, wenn der Pat. vom 1. bis 5. Tage nach der Infektion zur Behandlung kommt. Diese wird spätestens 5 Tage nach Einsetzen der Abortivkur abgeschlossen, und dann beginnen die Provokationen mit Arthigoninjektion und Bougierenen. Als vorzügliches Provokationsmittel betrachtet Verf. die Schutzimpfung gegen Typhus und Cholera.

*F. Hell*-Kiel.

*Hugo Hecht*-Prag: **Zur Fieberbehandlung der Gonorrhoe.** D. W. Bd. 65, 36.

Verf. äußert sich über seine Erfahrungen zusammenfassend, daß die Methoden, durch Temperatursteigerung des Gesamtkörpers bis ungefähr 42 Grad die Gonokokken abzutöten wenig Aussicht haben, praktisch brauchbar zu werden. Mag es durch Sorgfalt in der Anwendung hier und da gelingen, einige Fälle rasch zu heilen, bei der Mehrzahl der Menschen erzeugt dieses Verfahren derartige subjektive Beschwerden, daß an eine regelrechte Durchführung nicht gedacht werden kann. Etwas erfolgreicher scheint die lokale Fiebererzeugung (Halbbäder) zu sein, die Allgemeinbeschwerden sind geringer.. Nur ist die Art der Halbbäder noch immer viel zu kompliziert, um sich in der allgemeinen Praxis einzuführen. Die Notwendigkeit eines Bades und Wärters beschränken auch diese Halbbädermethode auf besonders eingerichtete Krankenhäuser.

*Arthur Alexander*-Berlin.

*Dreuw*-Berlin: **Antiseptische Dauerspülungen.** Ther. d. Gegenw. November 1916.

Beschreibung eines zu Spülungen der Harnröhre bei akuter und chronischer Gonorrhoe, bei Vaginalspülungen usw. brauchbaren Apparates, der direkt an die Wasserleitung angeschlossen wird. Zu haben beim Med. Warenhaus, Berlin NW, Karlstr. 3. *Arthur Alexander*-Berlin.

*Ernst Levin*-Berlin: **Die Abortivbehandlung des Trippers.** Kritisches Referat auf Grund der neuen Literatur und eigener Erfahrungen. D. W. Bd. 65, 39—40.

Sehr eingehendes Referat. Verf. bespricht nicht nur die eigentlichen Abortivheilungen, sondern auch die Frühbehandlung überhaupt, da ja zwischen beiden allmähliche Übergänge stattfinden. Es dürfte daher berechtigt sein, die Fälle als Abortivheilungen anzuerkennen, in denen es gelingt, die Erkrankung, wenn auch nicht in wenigen Tagen, so doch in einer gegen die übliche wesentlich abgekürzten Zeit unter Fortfall des Stadiums der profusen Eiterung zum Abschluß zu bringen. In einem besonderen Kapitel werden dann die Vorbedingungen und Gegenanzeigen der Abortivbehandlung erörtert, dann die Behandlungsmethode, und zwar a) die Einspritzungen, b) die Spülungen, c) die Kombination beider, d) die Instillationen, e) die Pinselungen, f) Einspritzungen und Spülungen in Verbindung mit anderen Maßnahmen, g) die Pulverbehandlung, h) die Salbenbehandlung, i) die physikalischen Methoden. Ferner bespricht Verf. die Abortiv-

Digitized by Google

behandlung der gonorrhoischen Urethritis posterior, der Gonorrhoe des Weibes und die Komplikation, die durch die Behandlung erzeugt werden. Was die *Erfolge* betrifft, so hat ganz allgemein und bei allen Methoden die Erfahrung gezeigt, daß ein Erfolg nicht zu erwarten ist, falls am 3. bis 4. Tage noch Gonokokken sich nachweisen lassen. Bei den Einspritzungen mit Silbersalzen (wobei zwischen den verschiedenen Medikamenten Unterschiede nicht zugegeben werden können) bewegt sich der Prozentsatz der eigentlichen in längstens 8—10 Tagen vollendeten Heilungen zwischen 30—50 pCt. Wie beim Tripper überhaupt, so sollte besonders bei der Abortivkur die Heilung durch Reizproben festgestellt werden, die Gefahr, daß der Patient sich vor wirklicher Heilung der Behandlung entzieht, ist hier noch größer als sonst, wo er ja von vornherein mit einer Schnellheilung rechnet.

*Arthur Alexander*-Berlin.

*M. Oppenheim* und *Max Schlifka:* **Über die Behandlung der Gonorrhoe mit Tierkohle.** W. m. W. 1916. No. 28.

5 g *Merck*scher Tierkohle in einem halben Liter abgekochten Wassers suspendiert, wurden unter lebhaftem Umrühren als Spülflüssigkeit angewendet. Unter Benutzung einer 100 ccm fassenden *Janet*schen Glasmetallspritze mit Olivenansatz bei Anwendung von mäßigem Druck wurde diese Suspension in Harnröhre und Blase warm eingespritzt, wobei beachtet wurde, daß stets eine gleichmäßige Suspension besteht, kenntlich an der gleichmäßig tiefschwarzen Farbe. Unmittelbar nach der Einspritzung soll der Patient urinieren, wobei der größte Teil der eingespritzten Tierkohle abgeht. Nach 24 Stunden sind gewöhnlich die letzten Spuren der Kohle aus dem Urin verschwunden (wovon Abweichungen beobachtet wurden, 2—3 Tage). Von täglichen Spülungen wurde abgesehen, da sich hierbei leichte Reizerscheinungen zeigten; auch wurde keine ausschließliche Kohlebehandlung durchgeführt, obwohl Fälle von akuter Gonorrhoe (erstmalige Erkrankungen mit reichlichem Eiter und Gonokokken) allein durch Kohlespülung dauernd geheilt wurden, weil die Behandlung ohne Adstringens, wie Silbernitrat, im Durchschnitt länger dauerte. Bei der Behandlung der reinen Urethritis anterior zeigte es sich, daß wenig Vorteile erzielt wurden den alten Methoden gegenüber. Als Indikationsgebiet für die Kohlebehandlung wurden Fälle von Urethritis totalis und Urethrocystitis festgestellt. 3 Kohlespülungen in der Woche ergaben bei nicht vorbehandelten frischen Fällen (erste Infektionen) sehr gute Resultate. Epididymitis acuta und Prostatitis parenchymatosa schlossen naturgemäß die lokale Behandlung aus. Eine Tabelle zeigt eine Übersicht über 40 Fälle von Urethritis totalis acuta, die mit Kohlespülungen, zumeist kombiniert mit Kalium hypermanganicum-, Arg. proteinicum-, Argentum nitricum-Spülungen oder Instillationen, Massagen der Prostata und eventuell Arthigoninjektionen behandelt wurden. Die Behandlungsentlassung erfolgte nach Sublimatirritation, negativem Gonokokkenbefund bei normalen Verhältnissen des Orificiums urethrae und des Urins, nach Aussetzung der Behandlung durch einige Tage. Durchschnittliche Behandlungsdauer 44 Tage.

Zusammenfassend schließen die Verff.: Die Behandlung des Harnröhrentrippers mit Tierkohle ist in Fällen von Urethritis acuta posterior mit diffus eitrig-trübem Urin zur raschen Klärung desselben zu empfehlen, da sie eine Abkürzung der Behandlungszeit erzielt. Das einfache und billige Verfahren der Tierkohlespülungen ist reizlos und unschädlich. Die beste

Digitized by Google

Anwendungsweise besteht in einem Alternieren mit Kalium hypermanganicum-Spülungen. *L. Pulvermacher*-Berlin.

*M. Linnartz*-Oberhausen: **Zur Trockenbehandlung des Fluor albus.** Zbl. f. Gyn. 1917. No. 12.

Als Nachteil der Bolusbehandlung empfindet der Verf., daß das eingeblasene Pulver in der Vagina liegen bleibt. Die schaumbildenden Mittel erscheinen ihm wegen der Selbstreinigung angenehmer. Als Grundlage eines schaumbildenden Gemisches hat er Natr. bicarb. und Acid. tart. beibehalten und als Zusatz Bolus und Tierkohle gewählt (Natr. bicarb. 20,0, Acid. tart. 15,0, Tierkohle [Merck], Bolus alba aa 10,0). Benutzt wurde der Siccotubus von *Reiß*, in entsprechender Größe auch bei Kindern gut anwendbar.

Gegen das Schwarzwerden durch das Pulver wird das Tragen einer Binde empfohlen. Einführung anfangs alle Tage, mit eintretender Besserung alle zwei Tage, dann zweimal wöchentlich. Durchschnittliche Dauer der Behandlung 4 Wochen. Einführung durch den Arzt notwendig. Verf. erblickt die Wirkung zunächst in einer Desodorierung des Scheidensekrets, Entwicklungshemmung der Bakterien oder zum mindesten Unschädlichmachung ihrer Zerstörungsprodukte. *L. Pulvermacher*-Berlin.

*J. Krauß:* **Zur Milchbehandlung der Gonorrhoe.** W. m. W. 1917. No. 13.

Vorläufige Mitteilung.

Die Behandlungsmethode war die intramuskuläre Injektion in die Glutaealmuskulatur. Benutzt wurde frisch abgekochte Milch, zuerst 5, dann 6, dann 8 ccm. Die Allgemeinreaktion war verschieden. In 7 Fällen von 20 trat keine Temperaturerhöhung auf. In einem Falle zeigte sich ein lokales Infiltrat, das nach 10 Tagen zurückging. Die Methode scheint zur ambulanten Behandlung der Gonorrhoe wegen der Reaktionen nicht geeignet. Die Lokalreaktion war mit Ausnahme der erwähnten Infiltrate gering, gelegentlich Schmerzen. Am geringsten war die Herdreaktion. In 2 Fällen zeigte sich eine Besserung der subjektiven Beschwerden. In allen anderen Fällen wurde keinerlei Beeinflussung des Krankheitsbildes bemerkt, weder subjektiv, noch objektiv. Behandelt wurden die Fälle wahllos, wie die Aufnahme sie brachte, akute, subakute, chronische Fälle, ein Fall von Epididymitis. Eine lokale Behandlung wurde in keinem der Fälle angewendet. Der Verf. schließt, daß, so wenig beweisend für die Frage die geringe Anzahl der kurze Zeit beobachteten Fälle sei, er wohl nach den enthusiastischen Berichten Günstigeres erwartet hätte. *L. Pulvermacher*-Berlin.

*Luithlen:* **Über Vaccinetherapie bei gonorrhoischen Komplikationen.** A. f. D. Bd. 123.

Nachdem Verf. die derzeitig herrschenden Auffassungen über Indikationen, Kontraindikationen, Anwendungsart und Dosierung an der Hand eigener Erfahrungen einer eingehenden Kritik unterzogen, erörtert er die Wirkungsweise der Vaccine bei Vergleich mit unspezifischer parenteraler Eiweißtherapie. Die Einwirkung artfremden Serums (Pferdeserum) auf die gonorrhoischen Komplikationen war eine unverkennbar günstige, besser noch als die der stark fiebererregenden und schmerzhaften Milcheinspritzungen, jedoch vermochten beide Mittel nicht eine so vollständige Wiederherstellung der erkrankten Organe zu bewirken, wie sie durch die Vaccine sich bei frühzeitiger Anwendung erreichen ließ, obwohl auch dabei sicher eine unspezifische Komponente mit im Spiel ist. *R. Habermann*-Bonn.

Digitized by Google

*Rudolf Müller:* **Über ein neues Anwendungsgebiet und das therapeutisch wirksame Prinzip parenteraler Proteinkörperzufuhr.** W. kl. W. 1916. No. 27.

Verf. prüfte die Frage, ob bei der Protein-Gonorrhoebehandlung nicht nur ein Beispiel eines allgemein geltenden therapeutischen Prinzips vorliege und ob nicht auch andere Entzündungen der parenteralen Eiweißtherapie bis zu einem gewissen Grade zugänglich seien. Er gab Milchinjektionen, 8—10 ccm bei entzündlichen Bubonen und fand, daß recht schmerzhafte Entzündungen am Tage nach der Injektion, meist schon nach wenigen Stunden völlig oder fast völlig schmerzlos geworden waren. Wenn Vereiterung noch nicht eingetreten war, konnte er die Erkrankung durch wenige Injektioenn meist zum Rückgange bringen. Bei Vereiterung verschwand der gebildete Eiterherd in relativ kurzer Zeit durch Aufsaugung völlig. In anderen Fällen kam es nicht zu einer solchen Aufsaugung, aber der restierende Herd schien viel rascher, ohne Schmerz, Rötung und Wärme zu erweichen. Auch andere entzündliche Prozesse, entzündliche Phimosen, durch fusiforme Bazillen hervorgerufene Anginen, Herpes zoster, verschiedene lokale pyogene Prozesse zeigten auffallende Heilungstendenz und Rückgang der subjektiven und objektiven Entzündungssymptome. Blutdruckmessungen ergaben meist ein erhebliches Sinken in den ersten Stunden nach der Injektion. Der Entzündungsschmerz ließ rasch nach, oft nach 1—2 Stunden. Als Ursache der Erscheinungen im Herde sieht Verf. eine nach Proteininjektion entstehende vermehrte Hyperämie und Transsudation im Entzündungsherde an. Auch bei der spezifischen Proteintherapie beginnt die Besserung mit einer meist sichtbaren und meßbaren erhöhten Hyperämie und konsekutiven Transsudation aus den entzündlich erweiterten Gefäßen. Dieser unspezifische Vorgang der Hyperämie und Transsudation ist als Effekt einer spezifischen Wirkung des eingeführten Vaccineantigens auf die im Entzündungsherd angesammelten Antikörper aufzufassen (lokale Anaphylaxiewirkung). Von Bedeutsamkeit ist die Frage, durch welche Eiweißart und Menge verminderte resp. vermehrte Hyperämie zu erzielen ist. Dies hält Verf. für das Wichtigste. Durch ihre Lösung dürfte die bisher rein empirische und manchmal sicher fehlerhafte Dosierung von parenteral zugeführtem Protein spezifischer oder unspezifischer Art in physiologisch begründete gesetzmäßige Bahnen geleitet werden. Von Wichtigkeit wird die Behandlungsweise mit parenteraler Proteinkörperzufuhr besonders überall dort sein, wo die Erreger einer Entzündung nicht gekannt oder züchtbar sind und eine spezifische Vaccinebehandlung unmöglich ist. Notwendig ist, daß die Hyperämie in bestimmten Grenzen gehalten wird. Deshalb ist eine vorsichtige Auswahl der zu behandelnden Fälle nötig und auch die Erweichung tief sitzender Entzündungsprozesse als Gefahr zu berücksichtigen. Auch die entstehenden Abbauprodukte sind nicht gleichgültig, weshalb Herz- und Lungenkranke von dieser Therapie vorläufig auszuschließen sind. *L. Pulvermacher*-Berlin.

## Personalien.

*Berlin.* Geheimrat Prof. Dr. *Jadassohn* hat einen Ruf als Nachfolger *E. Lessers* erhalten.

*Frankfurt a. M.* Priv.-Doz. Dr. *Altmann*, Oberarzt der Hautklinik, hat den Professortitel erhalten.

*Dorpat.* Bei der jetzt eröffneten Universität liest Priv.-Doz. Dr. *Paldrock* Haut- und Geschlechts-Krankheiten.

Digitized by Google

# Sach-Register.

Die **fett** gedruckten Zahlen bezeichnen Original-Artikel.

Bsp. = Buchbesprechung. P. = Personalien.


**A.**

Aetherreaktion, Vermeidung der bei der Salvarsanbandlung. 246.
Agglutininbildung bei Syphilis. 57.
Akne. 241.
Akrodermatitis continua Hallopeau. **207.**
Akrosarcoma multiplex cutaneum teleangiectodes. 237.
Aktinomykose. 237.
Alkohol und Geschlechtskrankheiten. 125.
Allergie, Haut-A. bei Gonorrhoe. 307.
Alveolarpyorrhoe, Spirochätenbefunde und Salvarsan bei. 56.
Analgesie, Fourniers sekundärsyphilitische. 127.
Aortitis syphilitica und akuter Gelenkrheumatisms. 129.
Argaldon. 314.
Asphyxia reticularis. 241.
Ausflockung, serologischer Luesnachweis mittels. 306.

**B.**

Bevölkerungspolitik und Prostitution. 125.
Bruckesche Syphilisreaktion. 61, 62.

**C.**

Choleval. 314, 367.
Colliculus cervicalis, Beziehung des zur Pathologie der weiblichen Harnröhre. 313.
Comedonen. 239.
Corpus luteum, Wirkung eines Hormones des auf die Keimdrüsen. 363.

**D.**

Dakinlösung, kombiniert mit heißen Bädern in der Gonorrhoebehandlung. 367.
Dariersche Krankheit. 242.
Dauerspülungen, antiseptische bei Gonorrhoe. 368.
Dermatitis herpetiformis Duhring. 239, 242.
— Behandlung der mit Röntgenstrahlen. 53.
— Einfluß der ultravioletten Strahlen auf die. 55.
Dermatitis solaris. 305.
Dermatitis symmetrica dysmenorrhoica, sogen. beim Manne. **46.**
Dermatologentagung in Frankfurt a. M. 304.
Dermatolysis. 238.
Dunkelfeldbeleuchtung, die elektrische Taschenlampe als Lichtquelle für die. 56.
Durchfall, Pathogenese des merkuriellen. **253, 332.**

**E.**

Eigenhemmung bei der Wassermannschen Reaktion. 59.
Ekzem, hämatogenes Jod-E. und seine Bedeutung für die E.-Lehre. **71.**
Emulsoid-Gelbildung. 57, 242.
Enuresis militaria. 312.
Erfrierungen, Behandlung der mit Röntgenstrahlen. 54.
Erythema exsudativum multiforme, Vakzinebehandlung bei. **301.**
Erythema induratum, Beziehungen des benignen Miliarlupoids zum. **1, 104.**
Exanthem, gonorrhoisches. 307.
— Entstehung und Verlauf des syphilitischen. 127.
Extragenitaler Primäraffekt. 239.

**F.**

Fieber als Faktor in der Syphilisbehandlung. 185, 187.
Fieberbehandlung der Gonorrhoe. 368.


Digitized by Google

Fluor albus, Trockenbehandlung des. 370.
Frühsyphilis, viszerale. 247.

G.

Gebärmutter, Erkrankung der bei Vulvovaginitis infantum. 311.
Geburtenrückgang, Verhütung des durch Gonorrhoe verursachten. 252, 307.
Gelbsucht bei Syphilitikern während und nach der Neosalvarsanbehandlung. **317.**
Gelenkrheumatismus, akuter und luetische Aortitis. 129.
Gel-Probe. 57, 242.
Geschlechtskrankheiten, Einfluß des Krieges auf die. 63, 124.
— Bekämpfung der. 62, 125, 132, 179 ff.
Glycinal. 306.
Gonorrhoe. 252, 307 ff.
— Behandlung der. 314, 363 ff.
— Vaccinebehandlung bei gon. Komplikationen. 370.
Granuloma annulare. 235.

H.

Hämolysinuntersuchung des syphilitischen Blutserums. **197.**
Harn, medikamentöse Rotfärbung alkalischen. 313.
Harnblase, nervöse Störungen der bei Soldaten. 308, 312.
Harnblasendivertikel. 314.
Harnröhre, doppelte. 308.
Harnröhrenwucherungen und Gonorrhoe beim Weibe. 252.
Haut, ein der Syphilis eigentümlicher Farbenton der. 128.
Hautallergie bei Gonorrhoe. 307.
Hautnekrose. 239.
— artefizielle. **36.**
Hauttumoren. 240.
Hegonon. 368.
Heiße Bäder, kombiniert mit Dakinlösung zur Gonorrhoebehandlung. 367.
Herpes zoster, rezidivierender. 239.
— des Gesichts mit halbseitiger Atrophie. 236.
Höhensonne, Albuminurie nach Bestrahlung mit künstlicher. 55.
Hypophysäre Polyurie. 313.

I.

Immunkörper und Immunreaktionen, Wirkung von Druck auf die. 61.
Innere Sekretion und geschlechtliche Potenz. 313.
Intramine. 237, 241, 244.

J.

Jodbehandlung, intravenöse. 185.
Jodekzem, hämatogenes und seine Bedeutung für die Ekzemlehre. **71.**

K.

Keratodermia blennorrhagica. 241.
Klimakterische Blutungen, Behandlung der mit Röntgenstrahlen. 54.
Krebs nach Röntgenverbrennung. 238.
— Strahlerbehandlung des. 54.
Krieg und Geschlechtskrankheiten. 63, 124.
— und progressive Paralyse. 127.
Kutisnekrose, artefizielle. **36.**

L.

Lesser, Nekrolog für L. **65.**
Leukämie, Behandlung der mit Röntgenstrahlen. 55.
Lichen ruber planus. 236.
— hypertrophicus. 242.
— Histologie und Pathogenese des. **163.**
Lichen scrophulosorum. 240.
Licht, Fernwirkungen absorbierten. 55.
Lichtbehandlung, Theorie der bei chirurgischer Tuberkulose. 55.
Liquor cerebrospinalis, Untersuchungen des bei Syphilis. 57.
Luetin. 57.
Lungengangrän, Behandlung der mit Salvarsan. 251.
Lupus, Behandlung des mit Radium. 49.
Lupus erythematodes nodularis. 239, 240.
Lymphangitis. 241.

M.

Malariaparasiten und Neosalvarsan. 251.
Menstruelle Blutung, subunguale Blutung vikariierend mit im Klimakterium. **315.**
Merzinol. 185.
Milchbehandlung der Gonorrhoe. 370.
Milchinjektionen, intramuskuläre bei Syphilis, 188.

Digitized by Google

Miliarlupoid, benignes in seinen Beziehungen zum indurativen Erythem. **1, 104.**
Molluscum fibrosum. 238.
Morphoea-Sklerodermie. 236.
Myelitis, Salvarsan-M. 248.
Mykosis fungoides. 241.

**N.**

Nagelerkrankungen, seltene. **315.**
Neosalvarsan. 246 ff.
— Behandlung der Tabes mit. 188.
— Gelbsucht während und nach der Behandlung mit. **317.**
Nervensyphilis. 126.

**P.**

Papillomatose, chronische diffuse. 239.
Parakeratosis variegata. 240.
Paralyse, progressive und Krieg. 127.
— Salvarsanbehandlung der. 245.
Paratyphusbazillen in den Harnorganen einer Schwangeren. 313.
Penisgänge, isolierte Blennorrhoe akzessorischer. 311.
Pigmentsarkom, idiopathisches multiples. 237.
Pityriasis lichenoides chronica. 240.
Pityriasis rubra pilaris. 242.
Polyurie, hypophysäre. 313.
Porokeratiosis Mibelli **292.**
Potenz, geschlechtliche und innere Sekretion. 313.
Prostitution und Bevölkerungspolitik. 125.
Proteinkörperzufuhr, parenterale. 137.

**Q.**

Quecksilber, Theorie der Wirkung des bei Syphilis. 183.
— Pathogenese des merkuriellen Speichelflusses und Durchfalls. **253, 332.**
Quecksilber-Olinal. 185.

**R.**

Radiumbehandlung. 49, 50, 51.
Reinfectio syphilitica. 125, 126, **133.**
Rhodangehalt des Speichels, Verminderung des bei Syphilis 127.
Röntgenbehandlung. 51 ff.
Röntgenstrahlen, karzinomatöse Infiltration des Armes nach Behandlung eines Scirrhus der Brust mit. 238.

**S.**

Salizyl-Quecksilberemulsion. 185.
Salvarsan. 245 ff., 304.
Salvarsan-Myelitis. 248.
Salvarsanstatistik. 64.
Salvarsantod. 248, 250.
Saurol. 49.
Schmierkur, Wert der. 184.
Schwefelverbindung im Salvarsan. 251.
Schweißdrüsenzyste. 242.
Sklerodaktylie. 240.
Sklerodermie. 237, 238, 240.
Sonnenbehandlung. 55.
Speichel, Verminderung des Rhodangehaltes des bei Syphilis. 127.
Speichelfluß, Pathogenese des merkuriellen. **253, 332.**
Spirochaeta pallida. 56.
Staphylococcia bei Xerodermie. 239.
Stimmgabelprüfung bei viszeraler Syphilis. 129.
Subunguale Blutung vikariierend mit menstrueller Blutung im Klimakterium. **315.**
Syphilide. 237, 240.
Syphilis. 56 ff., 125 ff.
— Bedeutung der Hämolysinuntersuchung des Blutserums für die Pathologie der. **197.**
— serologischer Nachweis der mittels Ausflockung. 306.
— Gelbsucht bei während und nach der Neosalvarsanbehandlung. **317.**
— Behandlung der. 179 ff., 243 ff.
Syphilis congenita. 131, 132.
Syphilis hereditaria, ambulante Behandlung der. 251.

**T.**

Tabes, Salvarsanbehandlung der. 188, 245, 246.
Tendovaginitis gonorrhoica. 307.
Thermopräzipitinreaktion bei Gonorrhoe. 307, 308.
Tierkohle, Behandlung der Gonorrhoe mit. 369.
Trichophytie. 237.
Tuberkulose der Haut. 236, 238, 240.
— Theorie der Lichtbehandlung bei chirurgischer. 55.

Digitized by Google

U.
Ultraviolette Strahlen, Einfluß der auf die Dermatitis herpetiformis. 55.
Unterschenkel, Verlängerung der bei Syphilis congenita. 131.
Unterschenkelgeschwüre, Behandlung artefizieller. 305.
Urethritis, nicht-gonorrhoische 310.
Urobilinurie nach Salvarsan. 249.
Urotropin, Wirkung des auf die Gewebsprodukte bei Syphilis. 187.
Urticaria pigmentosa. 241, 305.

V.
Vakzinebehandlung bei Erythema exsudativum multiforme. 301.
Vakzinebehandlung bei gonorrhoischen Komplikationen. 370
Venerische Krankheiten, Bericht der Kommission über. 62.
Viszerale Frühsyphilis. 247.
Vulvovaginitis infantum, Uteruserkrankung bei. 311.

W.
Wassermannsche Reaktion 58 ff., 128.
— Anwendung von größeren Mengen Patientserum bei der. 189.
Wasserschaden bei der Salvarsanbehandlung. 247.

X.
Xerodermie mit Staphylococcia 239.
Xerodermia pigmentosa, Karzinom des Gesichts im Verlaufe einer. 241.

# Namen-Register.

**Die fett gedruckten Zahlen bedeuten Original-Artikel.**

A.
Adamson 239, 245.
Almkvist **253, 332.**
Altmann 371 (P.).
Asch 363.

B.
Bayliss 243.
Berger 308.
Boas H. **189.**
Brandweiner 61.
Brauer **46.**
Browning 243.
Brun-Pedersen **207.**
Bucura 308.
Bunch 240.
Buttersack 55.

C.
Cassel 251.
Chable 131.
Corbett 241.

D.
Dessauer 53.
Doerr 132.
Dotzel 55.
Dove 237, 239.
Dreuw 314, 368.
Duncker 367.

E.
Eddowes 240, 242.
Ehrmann 53, 55.
Eicke **197.**
Emmerich 308.
Engelhorn 52.
Engwer 185.

F.
Fabry 305.
Falta 50.
Fein 179.
Fieber 51.
Finger 63, 127, 183.
Fleckseder 313.
Franz, K. 54.
Friedmann, M. **317.**
Fuchs 307.
Fürth 181.

G.
Gans 252.
Gennerich 305.
Georgi 306.
Glombitza 247.
Goldberger 57.
Graham Little 235, 237, 238, 239, 240, 241, 242.
Groß, O. 251.

H.
Halle 59.
Hammer 305.
Harrison 244.
Haslund 49.
Hayne 241.
Hecht 307, 368.
Heller **315.**
Herrmann, E. 363.
Herz, M. 129.
Hesse 59.
Heusner 314.
Hoffmann, C. A. 246.
Hoffmann, E. 132 (P.), 305.
v. Hofmann 314.
Hübner 125.

J.
Jadassohn 371 (P).
Janovsky 313.
Jendrassik 126.
Jesionek 252 (P.).
Johan 56.
Juliusberg 308.

K.
Karczag 188.
Karmin 310.
Kaufmann-Wolf 185.

Digitized by Google

Kerl 248.
Kirchner 180.
Kirsch 249.
Kisch 55.
Kißmeyer 57.
Kolle 304.
Königstein 57, 126.
Krauß, J. 370.
Kümmel 56.
Kyrle 185.

L.

Lesser, E. 64 (P.), 65 (P.).
Lewin, E. 368.
Lichtenstein 125.
Liehr 53.
Linnartz 370.
Lissauer 250.
Lorenzutti 61.
Luithlen 370.
Lüth 368.

M.

Marmann 62.
Mascher **197.**
McDonagh 57, 237, 242, 243.
McLeod 239.
Menzer 132.
Merck 184.
Merian 49, 51.
Meyer, F. M. 53.
Michaelis, B. 58.
Mills 244.
Mucha 311.
Müller, H. 305.
Müller, J. **301.**
Müller, R. 60, 61, 126, 371.

N.

Nathan 306.
Nobl **1, 104,** 247, 311.
Noehte 129.
v. Notthaft 125.

O.

Oestreicher 128.
Oppenheim, M. 63, 369.

P.

Paldrock 371 (P.).
Paulus 305.
Pernet 236, 239, 241.
Perutz 183.
Peter **71,** 127.
Pezzoli 124.
Pfaundler 131.
Pilcz 127.
Pirilä **163.**
Porges 246.
Posner 313.
Pribram 59.
Pringle 241, 244.
Pundt 314.
Pürckhauer 247.

R.

Rannenberg 313.
Rasch 127.
Reiter 307
Reusch 52
Riecke **36.**
Riehl 50.
Rosenthal, E. 55.
Rost 305.

S.

Saake 313.
Sachs, H. 306.
Sachs, O. 187.
Sachs, Th. 185.
Samuel 242.
Schaupall 56.
Scherber 184, 187.
Schimert 251.
Schindler 314.
Schlifka 369.
Schürmann 307.
Sequeira 237, 241, 245.
Sevenig **292.**
Shillitoe 245.
Sibley 236, 237, **238,** 242.
Sippel 51.
Sjöquist 57.
Socin 248.
Spence 237, 240.
Steiger 52.
Stein, B. 251.
Stein, M. 363.
Stein, R. O 63.
Stetters 308.
Strzyzowski 251.
Stühmer 367.
Stümpke 252.

T.

Taege 246.
Thoms 56.
Thomsen **189.**
Tjaden 125.
Treupel 245.
Trotter 236.

U.

Ullmann 312.

W.

Wachtel 54.
Ward 237.
Warnekros 54
Weber, F. P. 237, 238.
Wechselmann **246.**
Weihmann 55.
Werther 132.
Wintz 52.
Wolff 128.
Word 245.

Z.

v. Zeißl 129.
Zimmern **133.**

Digitized by Google

Digitized by Google

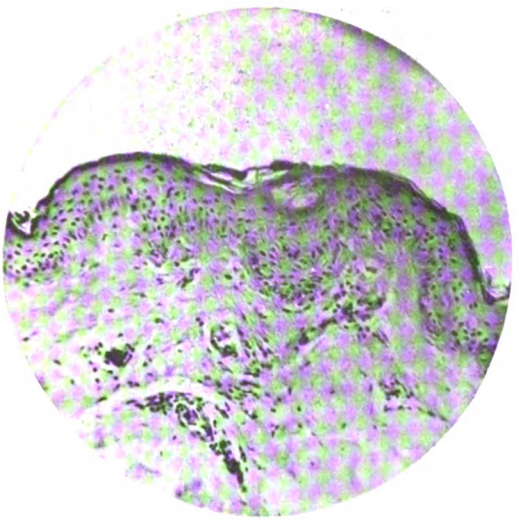

Fig. 1.
Eine junge Papel von dem Fall 1. Die scheinbare Verdickung der Hornschicht hängt davon ab, daß sich in der Nähe ein schräg geschnittenes Haarfollikel findet. Papillarkörper stark angeschwollen. Perivaskuläre Infiltration der Papillarkapillaren und der oberflächlichen subkutanen Gefäße. Lymphspalten erweitert.



a

Fig. 2.
Eine beginnende Papel von dem Fall 1. Gefäße stark verändert. Papillarkörper verbreitert und abgerundet. In dem Bindegewebe war eine geringe Zelleninfiltration.

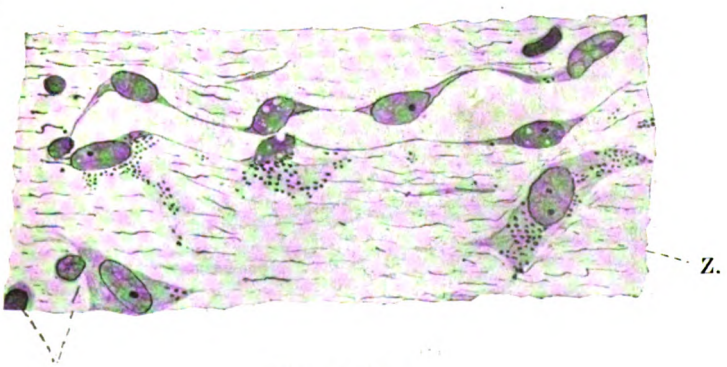

Z.

Lz.

Fig. 4. $^1/_{1250}$
Eine längsgeschnittene Kapillare aus der in Fig. 2 dargestellten Papel. Z = eine große verzweigte Zelle, welche reichlich Pigmentkörnchen enthält. Die meisten Endothelzellen sind stark degeneriert und scheinen auch ähnliche Körnchen zu enthalten.

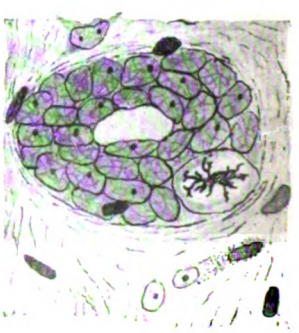

Fig. 6. $^1/_{750}$
Querschnitt eines kleinen Gefäßes aus dem Randteil der in Fig. 8 abgebildeten Papel. Starke Intimawucherung. In einer der Zellen ist eine mitotische Teilungsfigur zu sehen. In dem umgebenden Gewebe finden sich einige verzweigte körnchenführende Zellen.



Digitized by Google

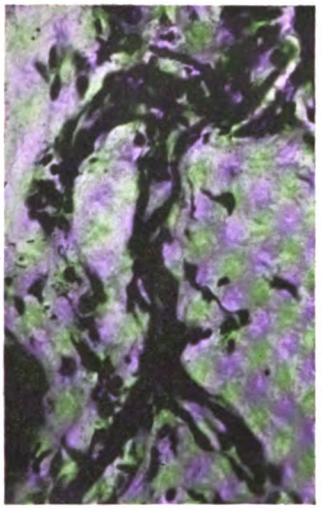


Fig. 3.
Entspricht der mit a bezeichneten Stelle in der Fig. 2. In den alterierten Kapillarwandungen finden sich reichlich kleine Körnchen (K), welche auf photographischem Weg leider nur zum geringen Teil dargestellt werden können.

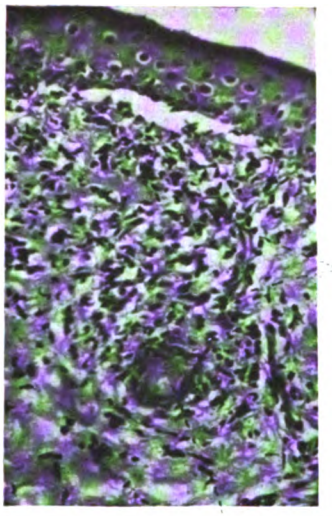


Fig. 5.
Teil aus einer kleinen Papel (Fall 2). Die Epidermis und Kutis sind teilweise voneinander losgetrennt. In dem kutanen Infiltrat reichliche degenerative Veränderungen. K = eine zerfallende längsgeschnittene Kapillare. G = ein quergeschnittenes, etwas größeres Gefäß, dessen Lumen beinahe obliteriert ist; das Endothel stark angeschwollen und die Wandungen dicht infiltriert.

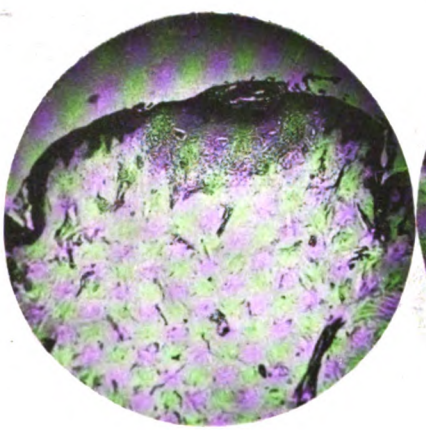

Fig. 7.
Eine junge Papel von dem Fall 2. Auch in der Umgebung des eigentlichen Infiltrates ist perivaskuläre Infiltration zu sehen. Die Lymphspalten und Gefäße dilatiert. In der Mitte der Papel in dem Stratum corneum eine scharf begrenzte Verdickung, welche einen gitterartigen Bau aufweist.

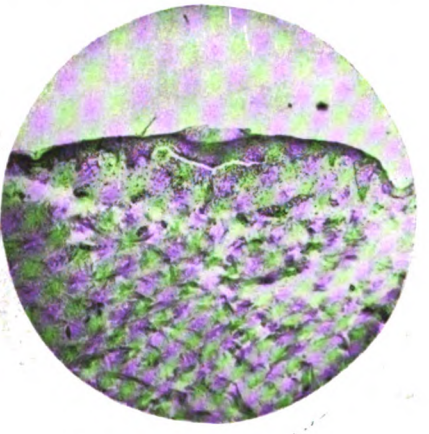

Fig. 8.
Eine verhältnismäßig kleine Papel (Fall 1), wo es schon zur Abhebung der Epidermis von der Kutis gekommen ist. Die Epidermis ist verdickt und in der Mitte der Papel wird in der Hornschicht eine etwas tiefer gesunkene, scharf begrenzte hypertrophische Partie beobachtet.

Verlag von S. Karger in Berlin.

Digitized by Google

Digitized by Google

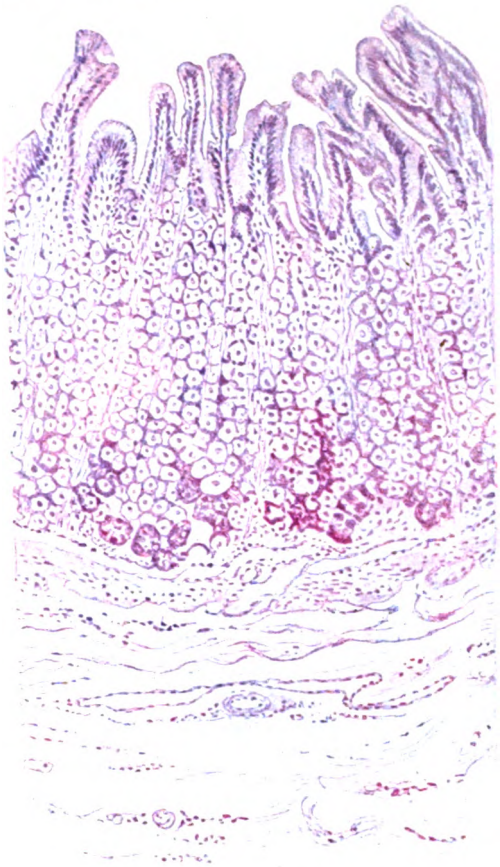

Fig. 1.

Fig. 3.

Fig. 2.



Digitized by Google

Verlag von S. Karger in Berlin.

Digitized by Google

Fig. 4.

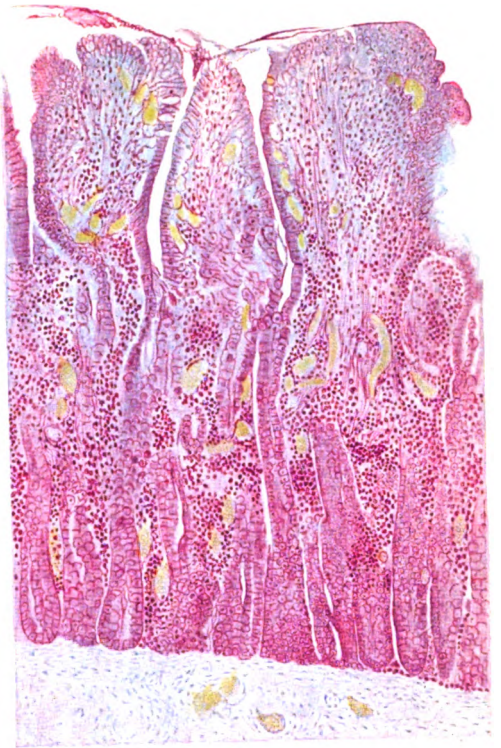

Fig. 6.

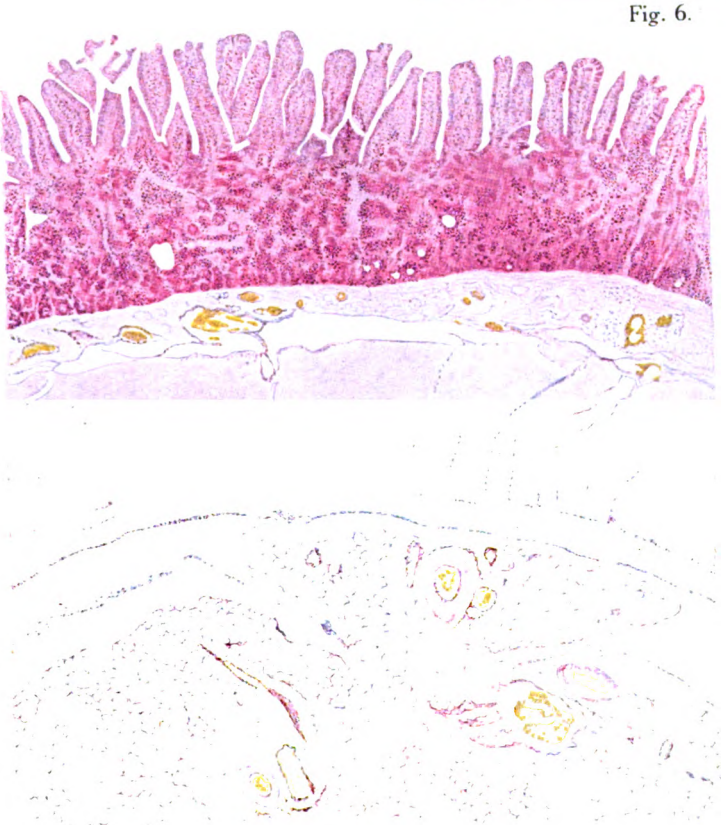

Fig. 5.



Verlag von S. Karger in Berlin.

Digitized by Google

Digitized by Google

Fig. 7.

Fig. 8.

Fig. 9.

Fig. 10.



Digitized by Google

Verlag von S. Karger in Berlin.

Digitized by Google

Fig. 11.

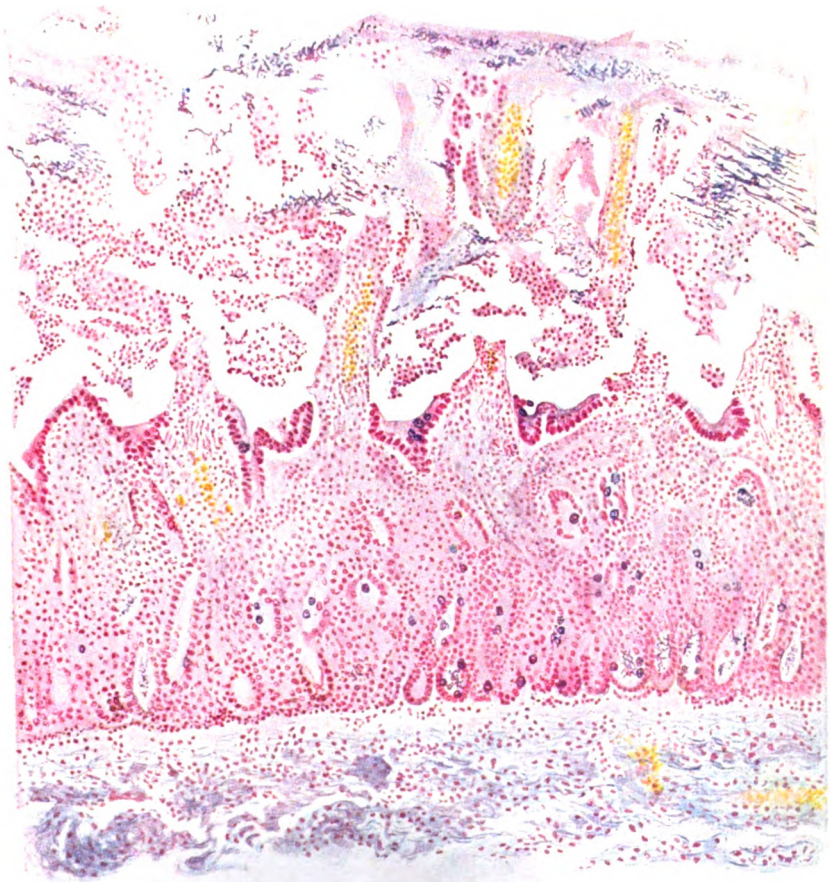

Fig. 12.



Digitized by Google

Digitized by Google

Fig. 13.

Fig. 14.



Digitized by Google

Verlag von S. Karger in Berlin.

Digitized by Google

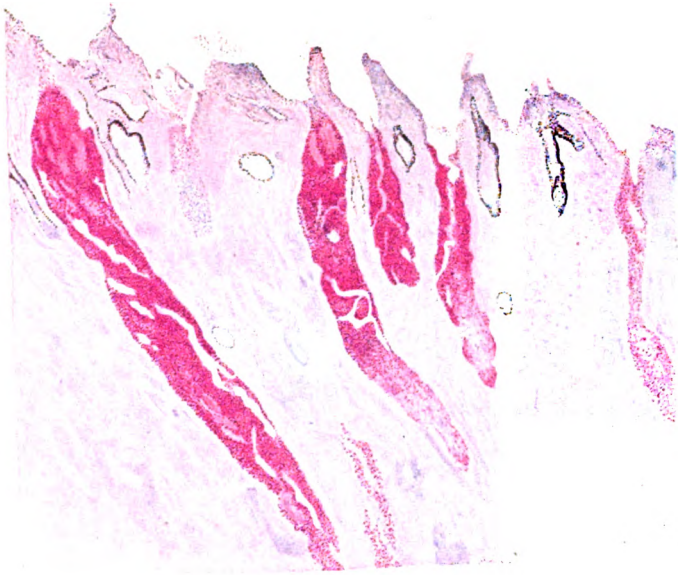

Fig. 15

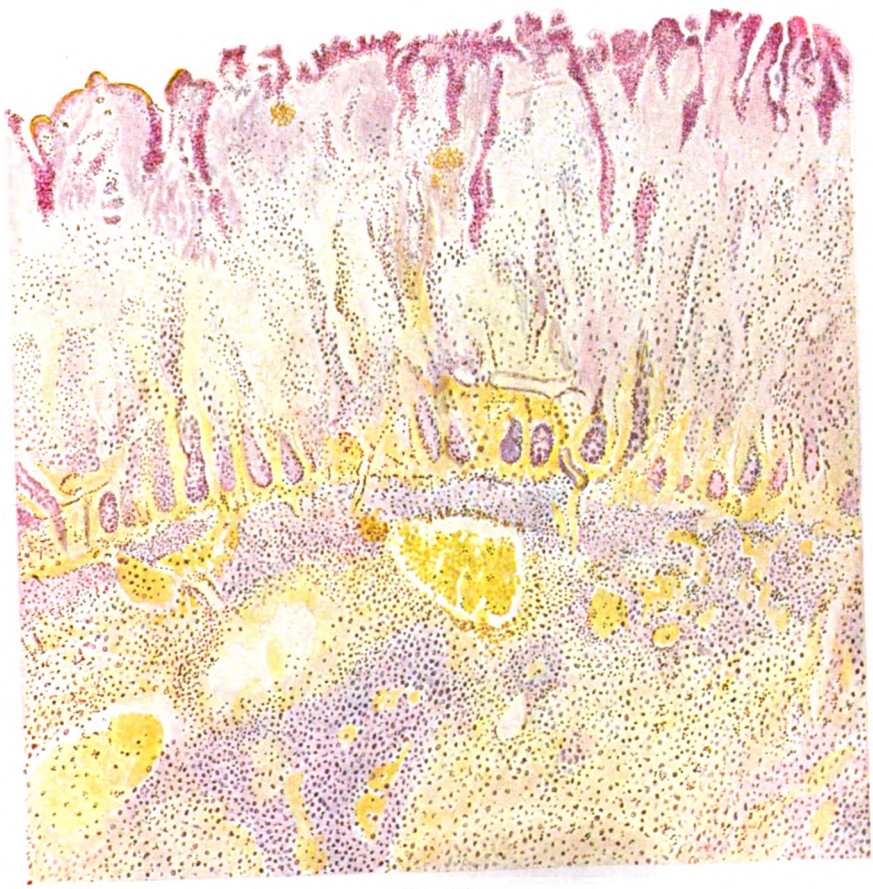

Fig. 16.



Digitized by Google

Digitized by Google

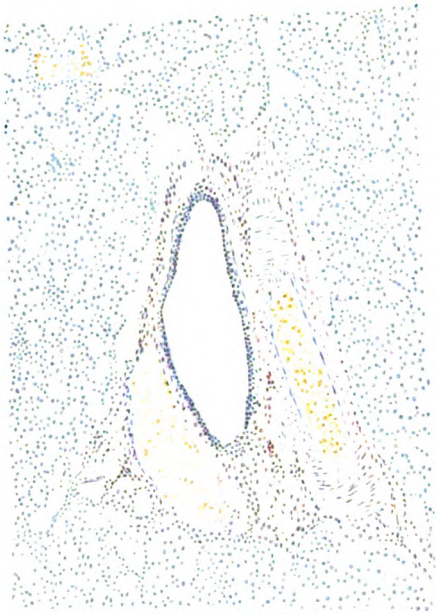

Fig. 17.

Fig. 18.



Digitized by Google

Digitized by Google

Digitized by Google

Digitized by Google



Digitized by Google

UNIVERSITY OF MINNESOTA
biom,per bd.26
stack no.50

Dermatologische Zeitschrift.

3 1951 002 679 249 2

MINITEX
Minnesota Library Access Center
9ZAR05D17S07TJB

Digitized by Google